

پاتولوژی دهان، فک و صورت

نویل ۲۰۲۴ (جلد اول)

سرپرست مترجمین:

دکتر آرزو آقا کوچک زاده

(استادیار گروه پاتولوژی دهان، فک و صورت دانشکده دندانپزشکی دانشگاه علوم پزشکی البرز)

مترجمین:

دکتر سید آرمان رضوانی (دانشجوی دانشکده دندانپزشکی دانشگاه البرز)

دکتر آریین آریائیان (دانشجوی دانشکده دندانپزشکی دانشگاه البرز)

دکتر آرمان جوهریان (دانشجوی دانشکده دندانپزشکی دانشگاه البرز)

دکتر احمد سهیلی (دانشجوی دانشکده دندانپزشکی دانشگاه البرز)

دکتر محمد امین شیر محمدی (دانشجوی دانشکده دندانپزشکی دانشگاه البرز)

دکتر فاطمه آف (دانشجوی دانشکده دندانپزشکی دانشگاه البرز)

مقدمه

به نام خدا

کتاب حاضر، ترجمه کتاب Oral and Maxillofacial Pathology (Fifth Edition) می‌باشد، که مرجع درس پاتولوژی دانشجویان در دوره دکترای عمومی و آزمون دستیاری، همین طور یکی از مهم‌ترین مراجع در دوره دستیاری این رشته تخصصی می‌باشد.

مجموعه حاضر با تلاش دانشجویان کوشای دانشکده دندانپزشکی دانشگاه علوم پزشکی البرز انجام گرفته است و در این حین تمام سعی مان بر این بوده است که مفاهیم را با بیانی روان و قابل درک همراه با رعایت اصول نگارشی ترجمه کنیم. امید است این کتاب در جهت پیشرفت و ارتقای علمی دانشجویان کشور عزیزمان راه گشا باشد. از دانشجویان خوب و توانمندی که در تمامی مراحل ترجمه و ویرایش کتاب، زحمات بسیاری کشیده اند بسیار سپاسگزارم. بر خود لازم می دانم از انتشارات شایان نمودار، به ویژه سرکار خانم آقازاده که در این مدت با صبر و حوصله ما را همراهی کردند قدردانی و تشکر کنم.

در پایان با هدف ارتقای ترجمه حاضر در چاپ‌های بعدی خواهشمند است پیشنهادات و نظرات ارزشمندتان را از طریق آدرس a.aghakouchkazadeh@gmail.com با بنده در میان بگذارید.

آرزو آقا کوچک زاده

زمستان ۱۴۰۳

فهرست مندرجات

- فصل ۱: ناهنجاری‌های تکاملی ناحیه دهان و فک و صورت..... ۵
- فصل ۲: ناهنجاری‌های دندان‌ها..... ۶۰
- فصل ۳: بیماری‌های پالپ و پری اپیکال..... ۱۳۴
- فصل ۴: بیماری‌های پریدنتال..... ۱۷۰
- فصل ۵: عفونت‌های باکتریال..... ۱۹۸
- فصل ۶: بیماری‌های قارچی و انگلی..... ۲۳۲
- فصل ۷: عفونت‌های ویروسی..... ۲۶۳
- فصل ۸: آسیب‌های فیزیکی و شیمیایی..... ۳۱۵
- فصل ۹: آلرژی و بیماری‌های ایمنولوژیک..... ۳۷۱

ناهنجاری‌های تکاملی ناحیه دهان و فک و صورت

شکاف‌های دهانی صورتی^۱

شکل‌گیری صورت و حفره دهان ماهیت پیچیده‌ای دارد و تکامل زوائد بافتی متعددی را در بر می‌گیرد که باید به شیوه‌ای بسیار موزون ترکیب شده و به هم متصل شوند. اختلالات ایجاد شده در رشد یا اتصال^۲ این زوائد بافتی ممکن است منجر به بوجود آمدن **شکاف‌های دهانی صورتی** گردد.

تکامل قسمت مرکزی صورت در حدود اواخر هفته چهارم تکامل انسان، با ظهور صفحات بینی (Olfactory) در هر دو طرف بخش تحتانی زائده فرونتونازال، آغاز می‌شود. پرولیفراسیون اکتومزانسیم در دو طرف هر صفحه منجر به شکل‌گیری زوائد بینی طرفی و میانی می‌گردد. بین هر جفت از زوائد، یک فرو رفتگی یا همان پیت نازال وجود دارد که نمایانگر سوراخ بینی^۳ اولیه می‌باشد.

در طول هفته‌های ششم و هفتم تکامل، هنگامی که زوائد میانی بینی با هم و با زوائد ماگزیلاری اولین کمان حلقی یکی می‌شوند، لب بالا شکل می‌گیرد. به این ترتیب، قسمت میانی لب بالا از زوائد میانی بینی و بخش‌های طرفی آن از زوائد ماگزیلاری منشأ گرفته‌اند. زوائد طرفی بینی در شکل‌گیری لب بالا شرکت نمی‌کنند اما منشأ پره بینی (alae) می‌باشند.

کام اولیه نیز از اتصال زوائد بینی میانی تشکیل می‌شود که منجر به شکل‌گیری قطعه اینترماگزیلاری می‌گردد. این قطعه منشأ پری ماگزیلا، تکه استخوانی مثلثی شکل که چهار دندان اینسیزور را در بر می‌گیرد و کام سختی که در قدام سوراخ اینسیزور هست، خواهد بود. **کام ثانویه**، که ۹۰٪ مجموعه کام سخت و نرم را تشکیل می‌دهد، از زوائد ماگزیلاری اولین کمان حلقی تشکیل می‌شود.

در طول هفته ششم، برجستگی‌هایی دو طرفه از قسمت میانی زوائد ماگزیلا پدید می‌آیند تا صفحات کامی^۴ را تشکیل دهند. در ابتدا، این صفحات به صورت عمودی در هر طرف از زبان در حال تکامل قرار دارند. با رشد مندیبل، زبان پایین می‌افتد، و به این ترتیب اجازه می‌دهد که

صفحات کامی چرخیده و موقعیت افقی پیدا کنند و به سمت یکدیگر رشد کنند. در طول هفته هشتم تا نهم، رشد کافی صورت گرفته است تا قسمت‌های قدامی این صفحات، اتصال به یکدیگر را آغاز کنند. صفحات کامی همچنین به کام اولیه و سپتوم بینی متصل می‌شوند. اتصال صفحات کامی، در قدام کام آغاز می‌شود و به سمت خلف پیشروی می‌کند و تا هفته دوازدهم کامل می‌شود.

اتصال ناقص زوائد میانی بینی با زوائد ماگزیلاری منجر به **شکاف لب^۵ (CL)** می‌گردد. به همین ترتیب، شکست در اتصال صفحات کامی منجر به **شکاف کام^۶ (CP)** می‌شود. مکرراً دیده شده که CP و CL با هم پدید می‌آیند. حدود ۴۵٪ از موارد CP به همراه CL هستند، در حالی که ۳۰٪ CP تنها (CPO) و ۲۵٪ CL منفرد می‌باشند. تصور می‌شود CL منفرد و CL به همراه CP هر دو از لحاظ اتیولوژیکی بیماری‌های مرتبطی باشند و می‌توانند یک گروه در نظر گرفته شوند: شکاف لب همراه یا بدون همراهی شکاف کام (CP ± CL). CPO به نظر می‌رسد، نمایانگر یک ماهیت جداگانه باشد.

علت CL ± CP و CPO همچنان مورد بحث است. در درجه اول، افتراق شکاف‌های منفرد از موارد همراه سندرم‌های خاص اهمیت دارد. علی‌رغم آنکه اکثر شکاف‌های صورتی، آنومالی‌های منفرد هستند، بیش از ۴۰٪ سندرم رشدی تکاملی شناخته شده‌اند که ممکن است با CL ± CP یا CPO همراه باشند. مطالعات اخیر پیشنهاد کرده‌اند که تا ۳۰٪ بیماران مبتلا به CL ± CP و ۵۰٪ بیماران مبتلا به CPO دچار آنومالی‌های همراه نیز می‌باشند. برخی از این موارد سندرم‌های تک زنی هستند که ممکن است الگوهای وراثتی اتوزومال غالب، اتوزومال مغلوب، یا وابسته به X را دنبال کنند. سایر سندرم‌ها نتیجه آنومالی‌های کروموزومی و یا ایدیوپاتیک می‌باشند. آنومالی‌هایی که اغلب با CPO همراه هستند، شامل اختلالات قلب مادرزادی و هیدروسفالی و اختلالات مجاری ادراری می‌باشند.

1. Orofacial Clefts
2. Fusion
3. Nostril
4. Palatal Shelves

5. Cleft Lip
6. Cleft Palate

ممکن است با تعدادی از سندرم‌ها شامل سندرم دهانی صورتی انگشتی^۶ و سندرم Ellis - Van Creveld همراه باشد. اکثر شکاف‌های واضح میانی لب بالا در حقیقت نمایانگر آژنزی کام اولیه مرتبط با Holoprosencephely می‌باشند.

خصوصیات بالینی و رادیوگرافیک

ایجاد شکاف یکی از شایع‌ترین اختلالات اصلی مادرزادی در انسان‌ها می‌باشد. تفاوت‌های نژادی قابل توجهی در شیوع مشاهده می‌شود. CP. CL ± در سفیدپوستان به نسبت ۱ تولد از هر ۷۰۰ تا ۱۰۰۰ تولد رخ می‌دهد. فراوانی در جمعیت‌های آسیایی حدود ۱/۵ برابر بیشتر از سفیدپوستان است. برخلاف آن، شیوع در سیاه‌پوستان بسیار کمتر است، به طوری که در ۰/۴ از هر ۱۰۰۰ تولد رخ می‌دهد. به نظر می‌رسد بومیان آمریکایی، بیشترین فراوانی این اختلال (حدود ۳/۶ در هر ۱۰۰۰ تولد) را داشته باشند. CPO شیوع کمتری دارد به طوری که فراوانی آن در سفیدپوستان و سیاه‌پوستان ۰/۴ در هر ۱۰۰۰ تولد می‌باشد.

CP ± CL در آقایان نسبت به خانم‌ها شایع‌تر است. هر قدر شدت اختلال بیشتر باشد، تمایل آن به جنس مذکر بیشتر است، نسبت CL منفرد در آقایان به خانم‌ها ۱/۵ به ۱ است؛ این نسبت در CP+CL ۲ به ۱ می‌باشد. برخلاف آن CPO در خانم‌ها بیشتر شایع است و مشابه آن، هر قدر شکاف شدیدتر باشد، تمایل به جنس مؤنث بیشتر است. شیوع شکاف‌های هر دو کام نرم و کام سخت در خانم‌ها دو برابر آقایان است، اما این نسبت برای شکاف‌های کام نرم به تنهایی تقریباً مساوی است. حدود ۸۰٪ از موارد شکاف لب، یکطرفه و ۲۰٪ دو طرفه می‌باشند (شکل ۱-۱). حدود ۷۰٪ از شکاف‌های لب یکطرفه در سمت چپ ایجاد می‌شود. به علاوه ۷۰٪ شکاف‌های لب یکطرفه با شکاف کام همراه هستند، در حالی که در بیماران مبتلا به شکاف دو طرفه بروز همزمان شکاف کام تا ۸۵٪ افراد افزایش می‌یابد. CLs را می‌توان در سه دسته طبقه‌بندی کرد: Microform, complete, incomplete.

CL microform نشان‌دهنده یک بریدگی یا شیار در محل اتصال لب و ورمیلیون می‌باشد، اما تمامی بافت‌های لب هنوز وجود دارند. یک بریدگی یا شیار در محل اتصال لب و ورمیلیون می‌باشد، اما تمامی بافت‌های لب هنوز وجود دارند. CL ناکامل فرم شدیدتری است و نشان‌دهنده انحطاط عضله حلقوی دهان با درجات متفاوتی از درگیری پوست پوشاننده ناحیه است. یک بند نازکی از بافت نرم (Simonarr band) در قسمت فوقانی شکاف در پایه بینی می‌ماند. یک CL کامل^۷ از طول لب و عرض شیار بینی عبور می‌کند که منجر به اتصال غیرطبیعی عضله اوریبیکولاریس اوریس به پره بینی (ala) و ستون بینی (columella) می‌شود. شکاف کاملی که آلونول را در بر می‌گیرد،

علت شکاف‌های غیرسندرمی از الگوهای وراثتی ساده مندلی پیروی نمی‌کند و به نظر می‌رسد هتروژنوس باشد. بنابراین تمایل به ایجاد شکاف ممکن است به تعدادی از ژن‌های اصلی، فرعی و عوامل محیطی مرتبط باشد، که می‌توانند در ترکیب با هم از آستانه تکامل سرعت بگیرند. تعدادی از ژن‌ها و نواحی ژنی^۱ عامل ایجاد شکاف، در مناطق کروموزومی متفاوتی شناسایی شده‌اند. مصرف الکل توسط مادر خطر شکاف‌های سندرمیک و غیرسندرمیک را افزایش می‌دهد. استعمال دخانیات به وسیله مادران نیز حداقل احتمال بروز شکاف را در قیاس با ماداری که سیگار نمی‌کشند، دو برابر می‌کند. افزایش بروز این اختلال همچنین با درمان‌های ضد تشنج، به خصوص فنی توئین همراه است که تقریباً خطر شکل‌گیری شکاف را ده برابر بیشتر می‌کند. گرچه شواهد متفاوت بوده و تعدادی از مطالعات نشان داده‌اند که مکمل اسید فولیک ممکن است نقشی در پیشگیری از شکاف‌های دهانی صورتی داشته باشند.

CP ± CL و CPO اکثریت قریب به اتفاق شکاف‌های دهانی صورتی را تشکیل می‌دهند. با این حال، شکاف‌های نادر دیگری نیز ممکن است پدید آیند.

شکاف طرفی صورت^۲ در اثر عدم اتصال زوائد ماگزیلاری و مندیبولار ایجاد می‌شود و ۳٪ از تمام شکاف‌های صورتی را تشکیل می‌دهد. این شکاف ممکن است یکطرفه یا دو طرفه باشد و از گوشه لب به سمت گوش گسترش یافته و باعث ماکروستومی^۳ (دهان بزرگ) گردد.

شکاف طرفی صورت ممکن است به صورت نقص منفرد بروز نماید، اما اغلب با اختلالات دیگری مانند موارد زیر همراه است:

- Mandibulofacial dysostosis
- Oculo-auriculo-vertebra Ispectrum (hemifacial microsomia)
- Nager acrofacial dysostosis
- Aminotic rupture sequence

شکاف مایل صورت^۴ از لب بالا تا چشم گسترش می‌یابد. تقریباً همیشه با CP همراه است و اشکال شدید آن اغلب منجر به مرگ می‌شود. شکاف مایل صورت امکان دارد سوراخ بینی را مانند شکاف لب درگیر کند یا به صورت طرفی بینی را رد کرده و به سمت چشم گسترش یابد. این شکاف نادر است به طوری که تنها یک مورد از هر ۱۳۰۰ شکاف صورت می‌باشد. برخی از این شکاف‌ها ممکن است نمایانگر شکست در اتصال زوائد طرفی بینی با زوائد ماگزیلاری باشند و بقیه ممکن است در اثر نوارهای آمینوتیک ایجاد شوند.

شکاف میانی لب بالا^۵ یک آنومالی بی‌نهایت نادر است که در نتیجه شکست در اتصال زوائد میانی بینی ایجاد می‌شود. این شکاف

1. loci
2. Lateral Facial Cleft
3. Macrostomia
4. Oblique Facial Cleft
5. Median Cleft of the Upper Lip

6. Oral - Facial - Digital Syndrom

7. Complete CL

در برخی موارد شکاف زیرمخاطی کام^۳ ایجاد می‌شود. در این موارد مخاط سطحی سالم و یکپارچه است اما اختلالی در ساختمان عضلانی کام نرم وجود دارد (شکل ۴-۱). اغلب یک شیار (notch) در استخوان در طول حاشیه خلفی کام سخت در وجود دارد. این شکاف ناکامل گاهی به صورت یک تغییر رنگ آبی در خط وسط ظاهر می‌شود، اما بهترین روش شناسایی آن لمس با یک وسیله کند می‌باشد. به علاوه معمولاً یک زبان کوچک شکاف‌دار نیز همراه ضایعه دیده می‌شود.

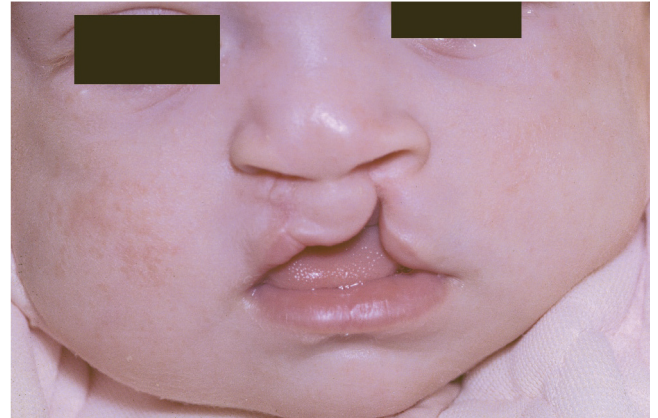Pierre – Robin Sequence (شکل ۵-۱) تظاهر بالینی شناخته شده‌ای است که از اختلالات زیر تشکیل شده است: شکاف کام، میکروگنآسی مندیبل (کوچکی فک پایین)، Glossoptosis (جابجایی زبان به سمت خلف و پایین که منجر به انسداد راه هوایی می‌گردد). این وضعیت ممکن است به صورت یک پدیده منفرد و یا با آنومالی‌ها و سندرم‌های مختلف همراه باشد. دو مورد از شایع‌ترین اختلالات ژنتیکی مرتبط با آن شامل سندرم stickler و سندرم Velocardiofacial (22q11.2 deletion syndrome) می‌باشند. شیوع پیروبین حدود ۱ نفر در هر ۸۰۰۰ تا ۱۴۰۰۰ تولد تخمین زده شده است. به منظور توجیه این اختلال این تئوری بیان شده است که محدود شدن رشد مندیبل در رحم منجر به عدم پایین افتادن زبان می‌گردد و به این ترتیب از اتصال صفحات کامی جلوگیری می‌کند.

عقب رفتن مندیبل نسبت به موقعیت طبیعی خود منجر به موارد زیر می‌گردد:

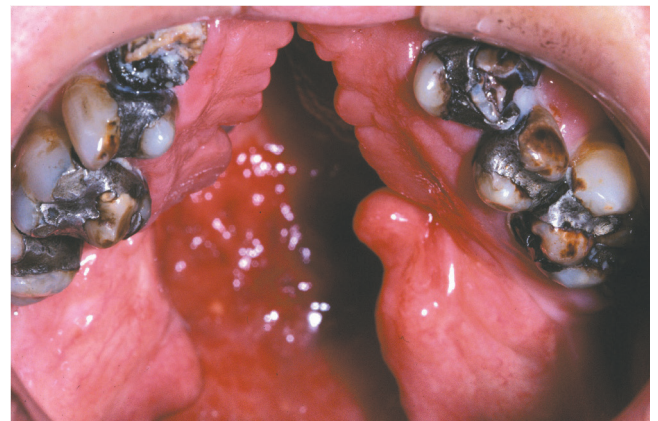
- جابجایی زبان به سمت خلف
- فقدان حمایت عضلات زبان
- انسداد راه هوایی

مشکلات تنفسی، به خصوص هنگامی که کودک در حالت خوابیده^۴ قرار دارد، معمولاً از زمان تولد تشخیص داده می‌شود و می‌تواند منجر به احساس خفگی (Asphyxiation) گردد. در این اختلال شکاف کامی اغلب U شکل بوده و وسیع تر از شکاف کام منفرد می‌باشد.

بیمار دارای شکاف کام، متحمل مشکلات مختلف می‌شود که برخی از آن‌ها آشکار و برخی دیگر کمتر آشکار می‌شود. مهمترین مشکل آشکار، ظاهر بالینی فرد است که امکان دارد منجر به مشکلات روانی اجتماعی گردد. مشکلات حین تغذیه و صحبت کردن از مشکلات ذاتی شکاف کام هستند. مال اکلوزن می‌تواند در اثر به هم ریختگی^۵ قوس ماگزایلا، احتمالاً همراه با فقدان دندان‌ها، دندان‌های اضافی، یا هر دو ایجاد شود.



• شکل ۱-۱: شکاف لب. نوزاد با شکاف دو طرفه لب بالا.



• شکل ۱-۲: شکاف کام. نقص در کام منجر به بروز ارتباط حفره دهان با حفره بینی شده است.

معمولاً بین دندان لترال اینسیزور و کانین پدید می‌آید. فقدان دندان‌ها (missing) به خصوص دندان لترال در ناحیه شکاف، یافته‌ای غیرمعمول نیست. برخلاف آن ممکن است دندان‌های اضافی^۱ نیز مشاهده شود. نقص استخوانی را می‌توان بر روی رادیوگرافی مشاهده کرد.

شکاف کام می‌تواند از شدت‌های مختلفی برخوردار باشد (شکل ۲-۱). شکاف‌های کام اولیه در جلوی سوراخ ثنایی (incisive foramen) ایجاد می‌شوند و تا لبه آلوئول امتداد پیدا می‌کند. شکاف‌های کام ثانویه در پشت سوراخ ثنایی (incisive foramen) قرار دارند و ممکن است کام سخت و نرم یا فقط کام نرم را درگیر کنند. شکاف‌های کامل کام، شامل هر دو کام اولیه و ثانویه می‌شوند. کمترین حد تظاهرات CP، زبان کوچک دو شاخه یا شکاف‌دار^۲ می‌باشد (شکل ۳-۱). شیوع شکاف زبان کوچک بسیار بیشتر از CP می‌باشد به طوری که در یک نفر از هر ۸۰ سفیدپوست دیده می‌شود. فراوانی آن در بین جمعیت‌های بومیان آمریکا و آسیایی‌ها به میزان یک مورد در هر ده نفر نیز می‌رسد. شکاف زبان کوچک، در سیاه‌پوستان شیوع کمتری دارد. به طوری که در یک نفر از هر ۲۵۰ نفر رخ می‌دهد.

3. sub mucous palatal cleft

4. Supine

5. Collapse

1. Supernumerary Teeth

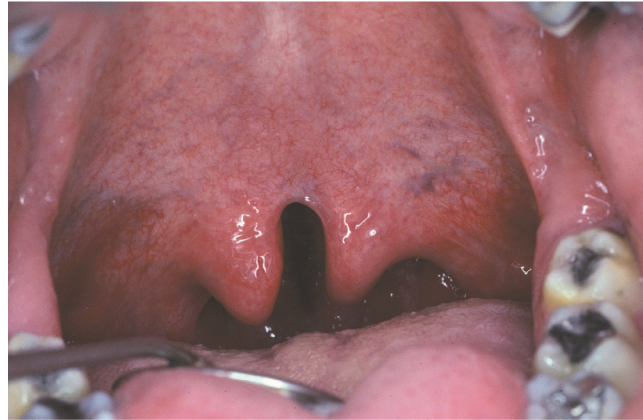2. Cleft or Bifid uvula

در طول دوره‌ی نوزادی ممکن است به منظور کاهش شدت بد شکلی ایجاد شده توسط شکاف، از بستن نوار به لب‌ها (lip taping) و قالب‌گیری (molding) نازوآلوئولار استفاده شود. جراحی ترمیمی اغلب شامل روش‌های متعدد اولیه و ثانویه در دوران کودکی می‌شود. انواع خاص روش‌های جراحی و زمان‌بندی آن‌ها بسته به شدت نقص و هدف تیم درمان کننده، متغیر می‌باشد. بحث راجع به جزئیات این روش‌ها خارج از اهداف این کتاب است. با این حال معمولاً، در طول چند ماه اول زندگی بستن اولیه شکاف لب صورت می‌گیرد و بعداً به دنبال آن کام نیز بین ۷ تا ۱۵ ماهگی ترمیم می‌شود. جراحی ارتوگناتیک و جراحی‌های ثانویه بافت نرم نیز ممکن است به منظور بهبود عملکرد و زیبایی ظاهر بیمار مورد استفاده قرار گیرند. استئوژنز دیسترکشن (Distractionosteogenesis) فک بالا، در بیمارانی که اسکار ناحیه پالاتال در آن‌ها، میزان پیشرفت در هنگام استئوتومی را محدود کرده است، می‌تواند مفید باشد. مشکلات تنفسی در نوزادان مبتلا به پیروبین به وسیله‌ی روش‌های محافظه‌کارانه همچون خواباندن نوزاد به پهلو یا بر روی شکم کنترل می‌شود. با این حال در کودکانی که دچار انسداد قابل توجه مسیر تنفسی هستند، قرار دادن راه‌هوایی نازوفارنژیال ممکن است لازم باشد.

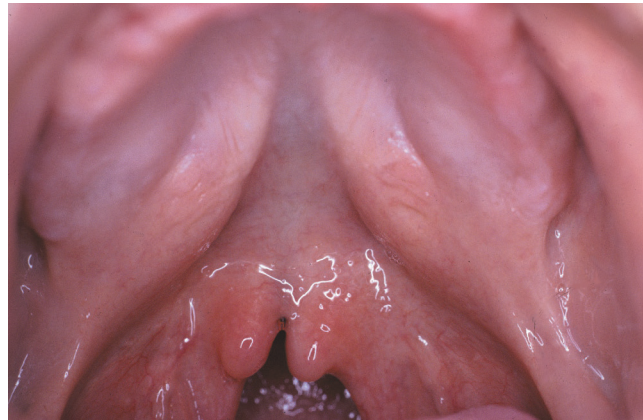در موارد خیلی شدیدتر ممکن است distraction osteogenesis پایین نسبت به تراکتوستومی ارجحیت داشته باشد. مرگ ناشی از پیروبین به تنهایی غیرمعمول است (۱.۲٪)، اما میزان مرگ و میر در نوزادانی که سندرم‌های مرتبط نیز دارند می‌تواند به دلیل ناهنجاری‌های سیستم عصبی مرکزی، ناهنجاری‌های قلبی یا مشکلات تنفسی تا ۲۶٪ افزایش یابد. مشاوره ژنتیک برای بیمار و خانواده‌اش مهم است. در موارد غیرسندرمی، خطر بروز شکاف در خواهر یا برادر یا فرزندان فرد مبتلا در صورتی که هیچ خویشاوند درجه اول دیگری مبتلا نباشد ۳ تا ۵٪ است. اگر از خویشاوندان درجه اول شخص دیگری مبتلا باشد، این میزان به ۱۰٪ تا ۲۰٪ می‌رسد. این احتمال، ممکن است برای افراد که شکاف‌هایشان با سندرم همراه است حتی بالاتر رود که این مسأله به الگوی توارث بستگی دارد.

پیت‌های گوشه لب^۱

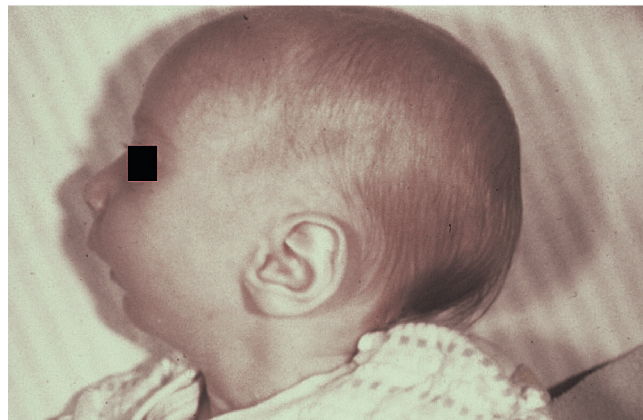پیت‌های گوشه لب، فرورفتگی‌های مخاطی کوچکی هستند که در گوشه‌های دهان بر روی ورمیلیون ایجاد می‌شوند. محل آن‌ها، این نکته را به نظر می‌رساند که احتمال دارد این پیت‌ها در اثر نقص هنگام اتصال طبیعی زواید ماگزیلاری و مندیبولار جنینی ایجاد شده باشند. به نظر می‌رسد پیت‌های گوشه لب ضایعه‌ی شایعی در بالغین باشد، چرا که در ۱۲٪ تا ۲۰٪ از جمعیت، گزارش شده‌اند. شیوع آن‌ها در کودکان به طور قابل توجهی کمتر است و در ۰/۲٪ تا ۰/۷٪ از افراد مورد بررسی قرار گرفته شده، دیده شده است.



• شکل ۳-۱: زبان کوچک دو شاخه.



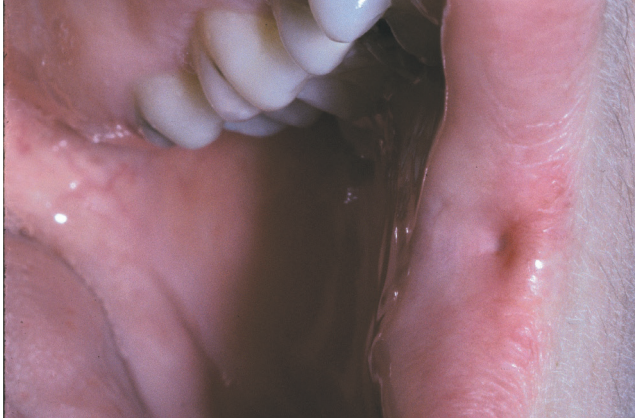• شکل ۳-۲: شکاف زیرمخاطی کام. در این مورد، یک شکاف در خط وسط استخوان پالاتال وجود دارد، ولی مخاط روی آن سالم و یکپارچه است. زبان کوچک دو شاخه نیز مشاهده می‌شود.



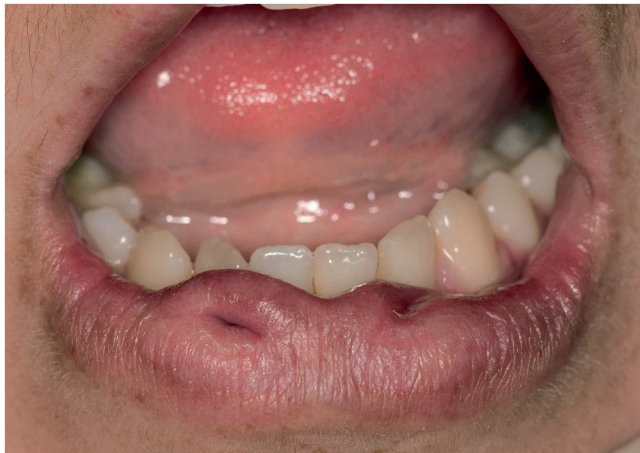• شکل ۳-۵: Pierre - Robin Sequence. مندیبل میکروگناتیک، در یک نوزاد با شکاف کام.

درمان و پیش‌آگهی

درمان بیمارانی دارای شکاف‌های دهان صورتی مورد بحث و جدل می‌باشد. به صورت ایده‌آل، درمان باید به وسیله متخصصین رشته‌های مختلف مشتمل بر جراح فک و صورت، متخصص اطفال، متخصص گوش و حلق و بینی، جراح پلاستیک، دندانپزشک اطفال، ارتودنتیست، متخصص پروتز، متخصص آسیب‌شناسی گفتار و متخصص ژنتیک باشد.



• شکل ۶-۱: پیت‌های گوشه لب. فرورفتگی در گوشه لب.



• شکل ۷-۱: پیت مجاور خط وسط. پیت دو طرفه بر روی لب پایین یک بیمار با سندرم Van der woude.

خصوصیات بالینی

فرورفتگی‌های مجاور خط وسط لب معمولاً به صورت فیستول‌های دو طرفه و قرینه در هر یک از دو طرف خط وسط ورمیلیون لب پایین ظاهر می‌شوند (شکل ۷-۱). ظاهر آن‌ها می‌تواند به صورت فرورفتگی‌های کوچک تا برآمدگی‌های مشخص متغیر باشد. این سینوس‌های مسدود می‌توانند تا عمق ۱/۵ سانتیمتر گسترش یافته و ترشحات بزاقی از آن‌ها خارج شود. گاهی اوقات ممکن است تنها یک پیت منفرد بر روی خط وسط لب یا کنار آن دیده شود. بزرگترین مشخصه پیت‌های مجاور خط وسط لب این است که آنها معمولاً به صورت یک صفت اتوزومال غالب به همراه شکاف لب و یا شکاف کام به ارث می‌رسند (سندرم وان در وود)^۴ (شکل ۸-۱). سندرم وان در وود شایع‌ترین شکل شکاف‌های سندرمیک می‌باشد و ۲٪ تمام موارد شکاف لب و شکاف کام را تشکیل می‌دهد. هیپودنسیا نیز ممکن است مشاهده شود. تحقیقات ژنتیکی نشان داده‌اند که این اختلال در نتیجه موتاسیون در ژن کدکننده interferon regular factor 6 (IRF6) به وجود می‌آید. محل این ژن

با وجود آنکه پیت‌های گوشه لب عموماً ضایعات مادرزادی محسوب می‌شوند، اطلاعات فوق این طور نشان می‌دهند که این فرورفتگی‌ها اغلب در سال‌های بعد زندگی ظاهر می‌شوند. پیت‌های گوشه لب بیشتر در آقایان دیده می‌شوند. در برخی موارد، یک تاریخچه خانوادگی که بیانگر طرح توارثی اتوزومال غالب می‌باشد، مشاهده شده است.

خصوصیات بالینی

پیت‌های گوشه لب، معمولاً هنگام معاینات روتین به طور تصادفی دیده می‌شوند، و بیمار اغلب از وجود آن‌ها بی‌خبر است. این پیت‌ها می‌توانند یکطرفه یا دو طرفه باشند. آن‌ها به صورت فیستول‌های کور (مسدود) که ممکن است عمقشان به ۱ تا ۴ میلی‌متر برسد، بروز می‌کنند (شکل ۶-۱). در برخی موارد، امکان دارد هنگامی که به حفره فشار آورده شود، مقدار کمی مایع از آن خارج شود که احتمال می‌رود این مایع، بزاقی باشد که از غدد بزاقی فرعی به عمق فرورفتگی تخلیه می‌شود. برخلاف پیت‌های مجاور خط وسط لب^۱ (در بخش بعد توضیح داده خواهد شد)، پیت‌های گوشه لب با شکاف‌های کام یا صورت همراه نمی‌باشند. با این وجود، در این بیماران افزایش قابل ملاحظه شیوع حفرات پری اوریکولار^۲ (سینوس‌های گوشه آ) دیده می‌شود.

خصوصیات هیستوپاتولوژی

با آنکه به ندرت بیوپسی برای بیماران دارای فرورفتگی‌های گوشه لب انجام می‌شود، بررسی میکروسکوپی، یک فرورفتگی باریک مفروش با اپی تلیوم سنگفرشی مطبق را نشان می‌دهد. مجاری غدد بزاقی فرعی ممکن است به داخل این فرورفتگی تخلیه شوند.

درمان و پیش‌آگهی

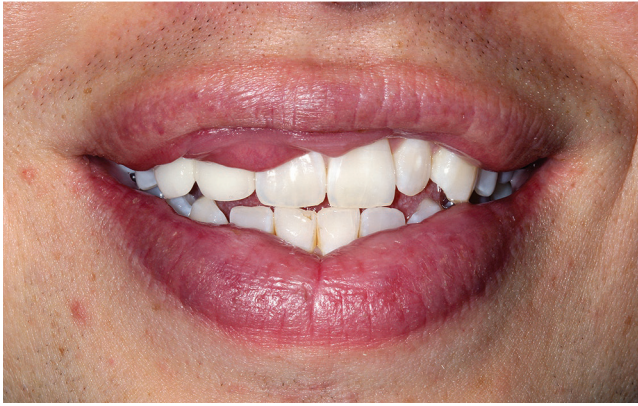به دلیل آنکه فرورفتگی‌های گوشه لب تقریباً همیشه بدون علامت هستند، معمولاً درمان لازم نیست. در موارد بسیار نادری، ممکن است ترشحات بزاقی بیش از حد زیاد بوده یا عفونت ثانویه ایجاد شود که در این حالت جراحی و خارج کردن کامل آن لازم خواهد بود.

پیت‌های مجاور خط وسط لب (فیستول‌های مادرزادی لب پایین؛ پیت‌های مادرزادی لب)

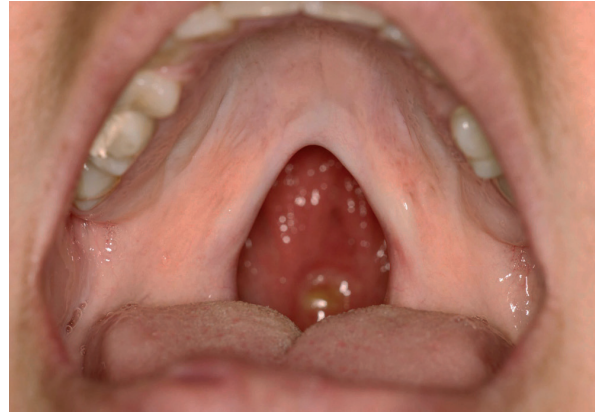پیت‌های مجاور خط وسط لب، فرورفتگی‌های نادر مادرزادی در لب پایین هستند. باور بر این است که این پیت‌ها از باقی ماندن شکاف طرفی قوس مندیبل در دوره جنینی به وجود آمده‌اند. این شکاف در حالت طبیعی تا هفته ششم جنینی ناپدید می‌شود.

1. Paramedian Lip Pits
2. Preauricular
3. Aural Sinuses

4. Van der woude Syndrome



• شکل ۹-۱: لب مضاعف. وقتی بیمار می‌خندد برجستگی اضافی بافتی دندان‌های قدامی ماگزینا در سمت راست را تا حدودی می‌پوشاند.



• شکل ۸-۱: سندرم وان در وود. همان بیمار شکل ۷-۱ دارای شکاف در کام نرم.

لب مضاعف^۲

لب مضاعف یک آنومالی دهانی نادر می‌باشد که به وسیله یک چین اضافی، از بافت قسمت مخاطی لب مشخص می‌شود. این ضایعه اغلب ماهیت مادرزادی دارد، اما امکان دارد در سال‌های بعد زندگی نیز به صورت اکتسابی به وجود آید. این اعتقاد وجود دارد که موارد مادرزادی در طول دومین تا سومین ماه بارداری در نتیجه از بین رفتن و باقی ماندن شکاف بین Pars Glabrosa و Pars Villosa لب ایجاد می‌گردند. نوع اکتسابی لب مضاعف ممکن است جزئی از سندرم آش^۳ باشد یا در نتیجه ضربه یا عادات دهانی مانند مکیدن لب ایجاد شود.

خصوصیات بالینی

در بیماری که لب مضاعف دارد، لب بالا بسیار بیشتر از لب پایین درگیر می‌باشد و گاهی هر دو لب درگیر هستند. هنگامی که لب‌ها در حالت استراحت می‌باشند، معمولاً این حالت مشخص نیست، اما وقتی که بیمار لب‌خند می‌زند یا لب‌ها منقبض هستند، چین اضافی بافت قابل مشاهده خواهد بود (شکل ۹-۱). سندرم آش^۳ به وسیله یک تریاد از خصوصیات مشخص می‌شود:

- لب مضاعف
- Blepharochalasis (افتادگی پلک‌ها در اثر ادم)
- افزایش حجم غیرسمی تیروئید

در فردی که Blepharochalasis دارد، ادم عودکننده پلک بالا منجر به آویزان شدن آن در کانتوس خارجی چشم می‌گردد (شکل ۱۰-۱). این افتادگی، ممکن است آن قدر شدید باشد که باعث اختلال در دید بیمار گردد. لب مضاعف و افتادگی پلک هر دو معمولاً به طور ناگهانی و همزمان بروز می‌کنند، اما در برخی موارد نیز سیر تدریجی تری دارد. افزایش حجم غیرسمی تیروئید در ۵۰٪ از مبتلایان به سندرم آش^۳ پدید می‌آید و ممکن است خفیف باشند؛ عامل سندرم آش^۳ به طور قطع مشخص نشده است؛ در برخی موارد توارث اتوزومال غالب پیشنهاد شده است.

2. Double Lip
3. Ascher Syndrome

بر روی لوکوس کروموزوم 1q32-q41 شناسایی شده است. افرادی که ناقل صفت هستند، ممکن است اصلاً شکافی نداشته باشند یا تنها یک شکاف زیر مخاطی کام داشته باشند، با این وجود ممکن است این افراد سندرم را به طور کامل به فرزندانشان منتقل کنند.

پیت‌های مجاور خط وسط لب، ممکن است از ویژگی‌های **سندرم popliteal pterygium و سندرم kabuki** باشد. مشخصات سندرم popliteal pterygium عبارتند از پره‌ای شکل شدن پشت زانو^۱ (pterygia)، شکاف لب و یا شکاف کام، ناهنجاری‌های دستگاه تناسلی، و طناب‌های مادرزادی که فک بالا و پایین را به هم متصل می‌کند (syngnathia)، و همچنین به دلیل جهش در ژن IRF6 رخ می‌دهد، می‌باشد که ارتباط نزدیکی با سندرم وان در وود دارد. سندرم kabuki وضعیتی جداگانه و مجزاست که نام خود را به واسطه شکل خاص پلک خارجی بیماران و برگشتگی لبه پلک تحتانی گرفته است که شبیه به آرایش به کار رفته در هنرپیشه‌های kabuki (نوعی از تئاتر سنتی ژاپن) می‌باشد. یافته‌های شایع دیگر این بیماران شامل عقب ماندگی ذهنی، گوش‌های بزرگ، شکاف لب و/یا شکاف کام هیپودنسیا، شلی مفاصل و ابنورمالیته‌های متنوع اسکلتی می‌باشد.

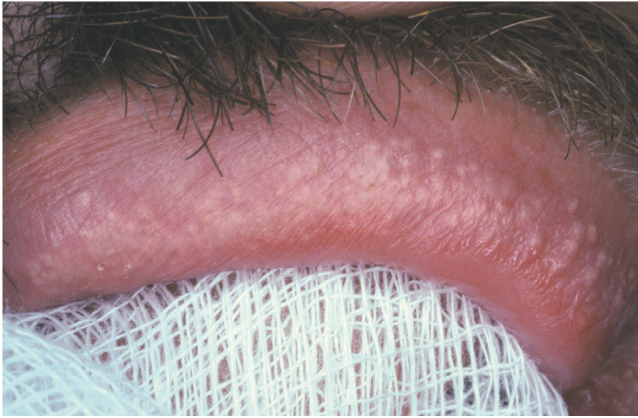
خصوصیات هیستوپاتولوژی

بررسی میکروسکوپی فرورفتگی مجاور خط وسط لب، مجرای رانشان می‌دهد که به وسیله اپی تلیوم سنگفرشی مطبق پوشیده شده است. غدد بزاقی فرعی ممکن است با این سینوس ارتباط برقرار کنند. اغلب در بافت همبندی احاطه کننده، ارتشاح سلول‌های التهابی مزمن ملاحظه می‌شود.

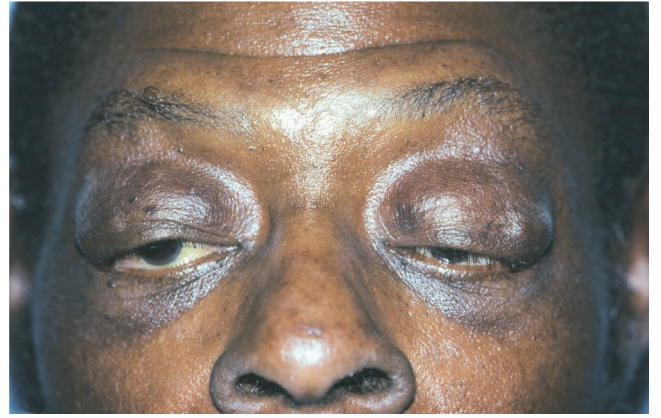درمان و پیش‌آگهی

می‌توان این پیت‌ها را در صورت لزوم به منظور زیبایی برداشت. مهم‌ترین مشکل، آنومالی‌های مادرزادی همراه آن، مانند شکاف لب و/یا شکاف کام، و پتانسیل انتقال این صفت به نسل‌های بعدی می‌باشد.

1. Popliteal welding



• شکل ۱-۱۱: گرانول‌های فوردایس. پاپول‌های زرد رنگ بر روی ورملیون لب بالا.



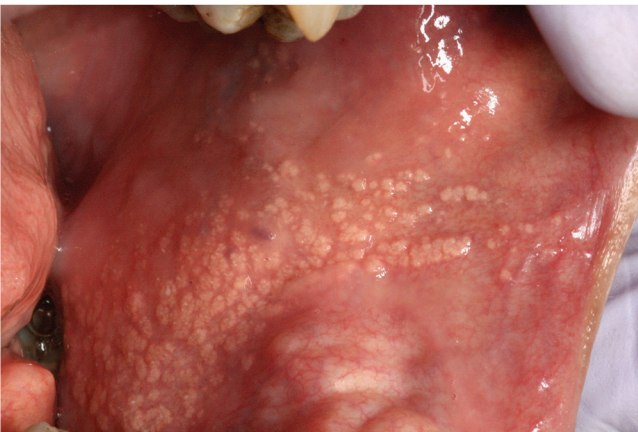• شکل ۱-۱۰: سندرم Ascher. ادم پلک‌های بالا (blepharochalasis).

خصوصیات هیستوپاتولوژی

در بررسی میکروسکوپی لب مضاعف، اساساً ساختمان‌های طبیعی مشاهده می‌شود. اغلب تعداد زیادی غدد بزاقی فرعی دیده می‌شود. افتادگی پلک‌ها در سندرم آشر، معمولاً هایپرپلازی غدد اشکی (لاکریمال) یا پایین افتادن چربی چشم را نشان می‌دهد.

درمان و پیش‌آگهی

در موارد خفیف لب مضاعف، ممکن است نیازی به درمان نباشد. در موارد شدیدتر، جهت تأمین زیبایی می‌توان بافت اضافی را توسط جراحی Excisional ساده خارج کرد.



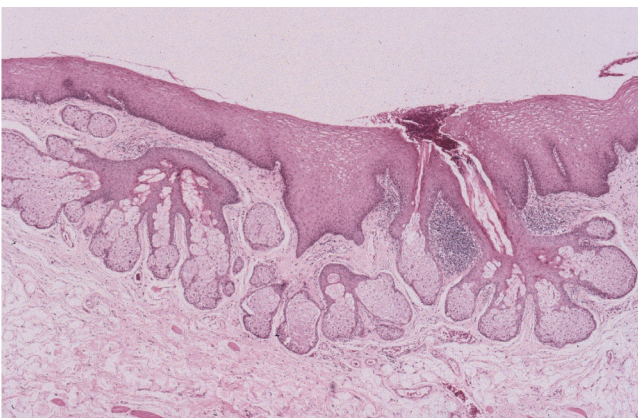• شکل ۱-۱۲: گرانول‌های فوردایس. ضایعاتی در مخاط باکال.

گرانول‌های فوردایس^۱

گرانول‌های فوردایس غدد سباسب هستند که در مخاط دهان پدید می‌آیند. ضایعات مشابهی نیز بر روی مخاط ژنیتال گزارش شده‌اند. از آنجا که غدد سباسب ساختمان‌های ضمام پوستی به شمار می‌آیند، آن دسته که در حفره دهان یافت می‌شوند اغلب نابجا^۲ محسوب می‌شوند. باین حال، از آنجا که گرانول‌های فوردایس در بیش از ۸۰٪ از افراد جمعیت گزارش شده‌اند، حضور آنها می‌بایست یک واریاسیون^۳ نرمال آناتومیک محسوب گردد.

خصوصیات بالینی

گرانول‌های فوردایس به صورت ضایعات پاپولار متعدد زرد رنگ یا زرد سفید ظاهر می‌شوند و بیشتر بر روی مخاط باکال و بخش طرفی ورملیون لب بالا شایع می‌باشند (شکل‌های ۱-۱۱ و ۱-۱۲). این غدد گاهی در ناحیه رترومولر و ستون‌های لوزه‌ای قدامی^۴ ظاهر می‌شوند. این غدد در بالغین بیشتر از کودکان شایع می‌باشند، که این مسأله احتمالاً نتیجه فاکتورهای هورمونی است. به نظر می‌رسد که روند بلوغ، منجر به تحریک پیشرفت این گرانول‌ها می‌شود. معمولاً این ضایعات بدون



• شکل ۱-۱۳: گرانول‌های فوردایس. غدد سباسب متعدد، زیر اپی‌تلیوم سطحی.

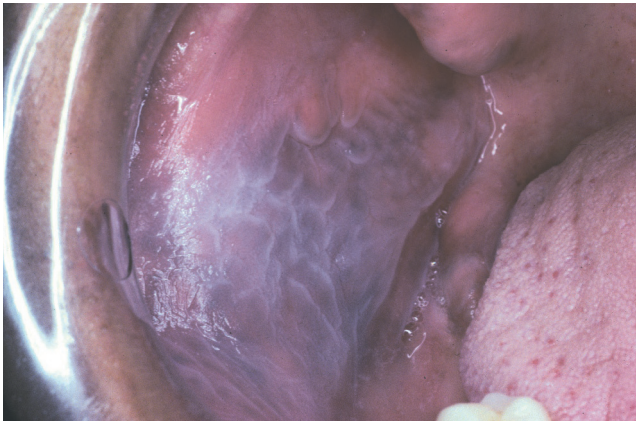علامت هستند البته امکان دارد بیماران زبری مختصری را در مخاط احساس کنند. امکان دارد تنوع قابل توجه کلینیکی وجود داشته باشد؛ برخی بیماران ممکن است تنها تعداد اندکی ضایعه داشته باشند در حالی که ممکن است دیگران صدها عدد از این گرانول‌ها را دارا باشند.

خصوصیات هیستوپاتولوژی

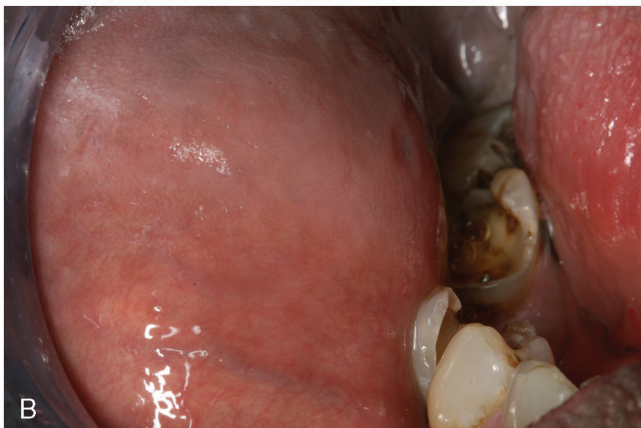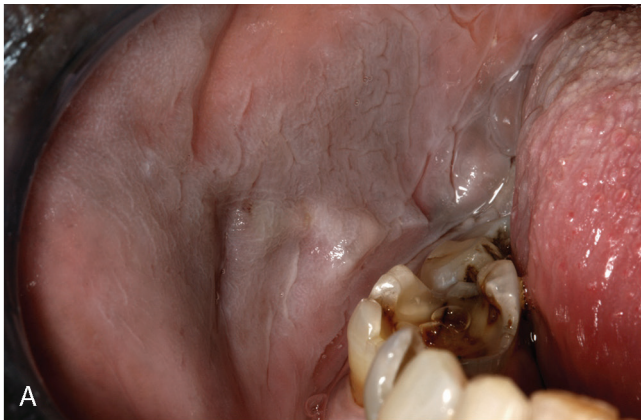گرانول‌های فوردایس به غدد سباسب نرمال که بر روی پوست یافت می‌شوند شباهت زیادی دارند، با این تفاوت که فولیکول‌های مو در

1. Fordyce Granules
2. Ectopic
3. Variation
4. Anterior Pillar

چروک یا رگه‌های سفید رنگ در آن می‌گردد. ضایعات توسط سایش کنده نمی‌شوند. معمولاً به صورت دو طرفه بر روی مخاط باکال پدید می‌آید و امکان دارد به سمت جلو بر روی مخاط لبیال نیز گسترش یابد. در موارد نادر، همچنین می‌تواند بافت‌های کف دهان و پالاتوفارنژیال (کامی حلقی) را نیز گرفتار کند. لکوادما می‌تواند به صورت بالینی به آسانی تشخیص داده شود چرا که ظاهر سفید آن هنگامی که گونه برگردانده یا کشیده شود ناپدید شده یا به طور قابل توجهی کاهش می‌یابد (شکل ۱۵-۱).



• شکل ۱۴-۱: لکوادما. ظاهر چروک خورده سفید رنگ در مخاط باکال.



• شکل ۱۵-۱: لکوادما. (A) ظاهر سفید رنگ منتشر در مخاط باکال. (B) هنگامی که گونه کشیده می‌شود، ظاهر سفید رنگ آن، ناپدید می‌شود.

گرانول‌های فوردایس وجود ندارند. لبول‌های آسینار را می‌توان بلافاصله زیر سطح اپی‌لیال مشاهده کرد. این لبول‌ها اغلب به وسیله یک مجرای مرکزی با سطح مرتبط می‌باشد (شکل ۱۳-۱). سلول‌های سباسه در این لبول‌ها شکل چند وجهی^۱ دارند و حاوی هسته مرکزی و سیتوپلاسم فراوان کف آلود می‌باشند.

درمان و پیش‌آگهی

از آنجا که گرانول‌های فوردایس نمایانگر یک واریاسیون نرمال آناتومیک هستند و بدون علامت می‌باشند، درمانی تجویز نمی‌شود. معمولاً، ظاهر بالینی آنچنان شاخص است که برای تشخیص نیازی به بیوپسی نیست. گاهی امکان دارد گرانول‌های فوردایس هایپرپلاستیک شوند یا سودوسیست‌های مملو از کراتین را تشکیل دهند. تومورهای با منشأ این غدد بسیار نادر می‌باشند.

لکوادما^۲

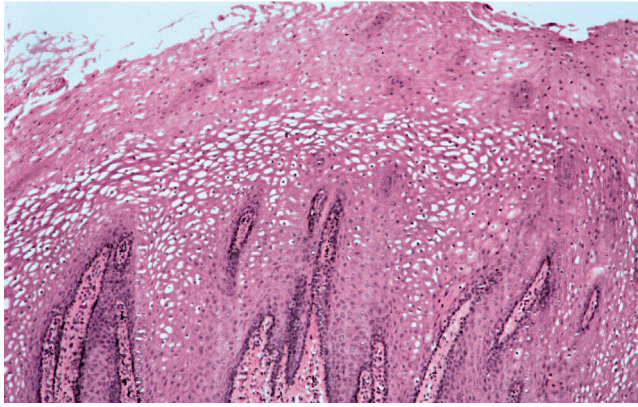
لکوادما یک حالت شایع در مخاط دهان است که علت آن نامشخص می‌باشد. لکوادما در سیاه‌پوستان شایع‌تر از سفیدپوستان است، که احتمالاً نشان‌دهنده تمایل نژادی در بروز آن است. لکوادما در ۷۰٪ تا ۹۰٪ از بالغین سیاه‌پوست و در ۵۰٪ از کودکان سیاه‌پوست گزارش شده است. شیوع آن در میان سفیدپوستان به طور قابل ملاحظه‌ای کمتر است، با این وجود گزارشات منتشر شده، آمارهایی کمتر از ۱۰٪ تا بیش از ۹۰٪ را شامل می‌شود. امکان دارد این تفاوت در نتیجه‌ی بررسی در گروه‌های جمعیتی مختلف، شرایط معاینه و معیارهای متفاوت به کار رفته برای تشخیص باشند. با هر میزانی از بروز، لکوادما تظاهرات بسیار خفیف‌تری در سفیدپوستان دارد و اغلب به سختی قابل تشخیص است. تفاوت در تمایل نژادی لکوادما ممکن است به وسیله حضور پیگمانتاسیون زمینه‌ای مخاط در سیاه‌پوستان توجیه شود. این پیگمانتاسیون زمینه‌ای باعث می‌شود، تغییرات ادماتوز وضوح بیشتری داشته باشند.

از آنجا که لکوادما بسیار شایع است، منطقی به نظر می‌رسد که این ضایعه یک بیماری نبوده بلکه یک واریاسیون نرمال باشد. وجود مخاط ادماتوز مشابه در واژن و حنجره، حمایت‌کننده‌ی این نظر می‌باشد. علی‌رغم آنکه به نظر می‌رسد لکوادما ماهیت رشدی تکاملی داشته باشد، برخی تحقیقات نشان داده‌اند که در افرادی که سیگار می‌کشند شایع‌تر و شدیدتر است و با ترک سیگار، از شدت آن کاسته می‌شود.

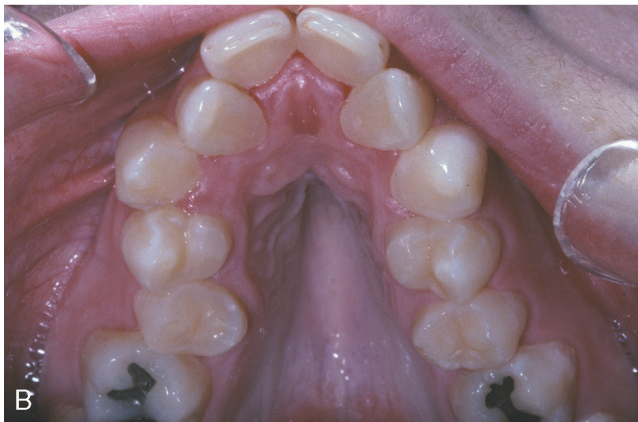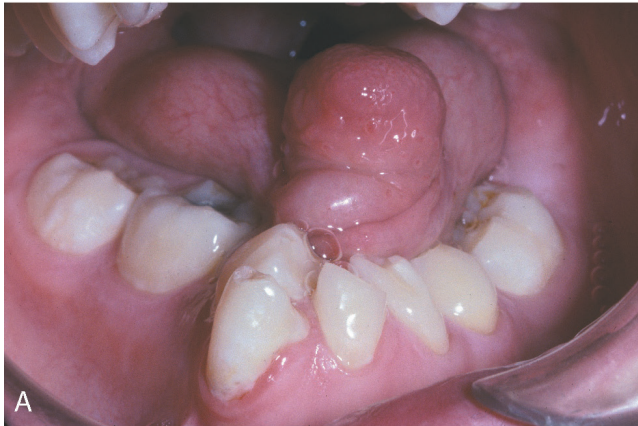خصوصیات بالینی

لکوادما نمای شیری، سفید خاکستری، کدر و منتشر در مخاط دارد (شکل ۱۴-۱). سطح آن اغلب ظاهر چین‌خورده دارد، که منجر به بروز

1. Polygonal
2. Leukoedema



• شکل ۱۶-۱: لکوادما. پاراکراتوز و ادم داخل سلولی لایه خاردار.



• شکل ۱۷-۱: میکروگلووسیا. (A) زبان با اندازه کوچک غیرطبیعی همراه با قوس مندیبل کوچک و تنگ. (B) تنگی قوس ماگزایلا در همان بیمار.

زبان بزرگ (ماکروگلووسیا)^۴

ماکروگلووسیا وضعیتی ناشایع می‌باشد که به صورت بزرگ‌شدگی زبان مشخص می‌گردد. شرایط گوناگونی عامل این بزرگ‌شدگی است. این شرایط شامل مالفورماسیون (بدشکلی)‌های مادرزادی و بیماری‌های اکتسابی می‌باشد. اغلب این عوامل، مالفورماسیون‌های عروقی و هایپرتروفی عضلات هستند. کادر ۱-۱ شایع‌ترین و مهم‌ترین عوامل ایجاد ماکروگلووسیا را لیست کرده است. بسیاری از این بیماری‌ها با جزئیات بیشتر، در بخش‌های بعدی این کتاب مورد بحث قرار گرفته‌اند.

4. Macroglossia

خصوصیات هیستوپاتولوژی

نمونه‌های بیوپسی شده از لکوادما افزایش ضخامت اپی‌تلیوم را به همراه ادم داخل سلولی قابل توجه لایه خاردار نشان می‌دهند (شکل ۱۶-۱). این سلول‌های واکوئوله، بزرگ بوده و هسته پیکنوتیک دارند. سطح اپی‌تلیال اغلب پاراکراتینیزه می‌باشد و رتریج‌ها پهن و بلند شده‌اند.

درمان و پیش‌آگهی

لکوادما حالتی خوش‌خیم می‌باشد و نیازی به درمان ندارد. این نکته که این ضایعات شیری سفید و کدر مخاط باکال با کشیدن ناپدید می‌شوند، می‌تواند در افتراق آنها از سایر ضایعات سفید شایع مانند لکوپلاکیا، کاندیدیازیس، و لیکن پلان کمک‌کننده باشد. در حین معاینه بالینی مخاط درگیر همیشه باید کشیده شود، تا احتمال وجود هر گونه ضایعه زمینه‌ای که ممکن است به وسیله تغییر ادماتوز پنهان شده باشد، رد شود.

زبان کوچک (میکروگلووسیا، هایپوگلووسیا)^۱

خصوصیات بالینی

میکروگلووسیا یک وضعیت ناشایع رشدی تکاملی است که عامل آن ناشناخته بوده و به صورت زبانی که به طور غیرطبیعی کوچک می‌باشد، مشخص می‌گردد. در موارد نادر، امکان دارد تمامی زبان وجود نداشته باشد (**آگلووسیا**)^۲. میکروگلووسیا منفرد نیز دیده شده است و این امکان وجود دارد که درجات خفیف میکروگلووسیا، به سختی شناسایی شود یا تشخیص داده نشود. با این وجود، اغلب موارد گزارش شده با یکی از مجموعه‌های حالاتی که تحت عنوان **سندرم‌های Oromandibular - Limb Hypogenesis** شناخته شده‌اند همراه هستند. این سندرم‌ها به همراه آنومالی‌های اعضاء مانند **hypodactylia** (عدم حضور انگشتان) و **Hypomelia** (هایپوپلازی بخشی یا تمام یک عضو)، نمایان می‌شوند. سایر بیماران آنومالی‌های همزمان مانند شکاف کام، نوارهای داخلی دهانی^۳ و **Situs Inversus** (معکوس شدن محل اعضاء) نیز ممکن است داشته‌اند. میکروگلووسیا اغلب با هایپوپلازی مندیبل همراه است و امکان دارد دندان‌های ثنایای پایین غایب باشند (شکل ۱۷-۱).

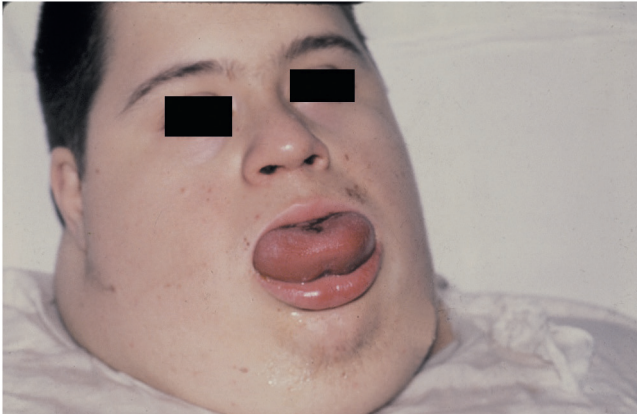درمان و پیش‌آگهی

درمان بیمار مبتلا به میکروگلووسیا بستگی به ماهیت و شدت این حالت دارد. جراحی و ارتودنسی ممکن است عملکرد دهان را بهبود بخشد. به طور شگفت‌انگیزی، وضعیت تکلم غالباً خوب است هر چند این مسئله بستگی به اندازه زبان دارد.

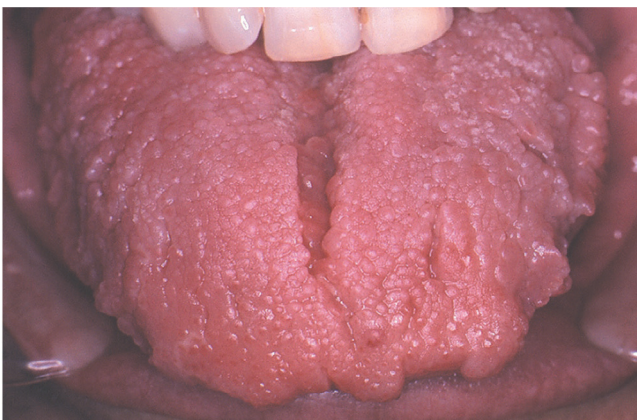1. Microglossia, Hypoglossia

2. Aglossia

3. Intra Oral Bands



• شکل ۱۸-۱: ماکروگلوسیا. زبان بزرگ در بیماری با سندرم داون.



• شکل ۱۹-۱: ماکروگلوسیا. بزرگی زبان باعث حاشیه دندانه‌دار در زبان شده که منعکس‌کننده امپروژهای بین دندانی می‌باشد.

این تومورها شامل تومور Wilms، کارسینوم آدرنال، هیپاتوبلاستوما، رابدومیوسار کوما و نوروبلاستوما می‌باشند.

خصوصیات صورت شامل نووس فلیموس (خال آتشین)^۱ در نواحی پیشانی و پلک‌ها، دندانه دندانه شدن خطی نرمه گوش‌ها^۲ و هایپوپلازی ماگزایلا (که منجر به پروگناتیسم نسبی مندیبل می‌گردد) می‌باشد. اغلب نمونه‌های سندرم Beck with - wiedmann، اسپورادیک (تک گیر) هستند. اما ۱۰ تا ۱۵٪ موارد الگوی وراثتی اتوزومال غالب و ترجیحاً با انتقال مادری را نشان می‌دهد. اساس ژنتیکی بیماری پیچیده است و شامل مجموعه‌ای از تغییرات در دو ناحیه (Domain) از ژن‌های تنظیم‌کننده رشد در کروموزوم ۱۵ p^{۱۵} می‌باشد.

در بیماران مبتلا به هیپوتیروئیدیسم، سندرم بک-ویت ویدمن و اختلالات نوروماسکولر معمولاً زبان به صورت منتشر، صاف و ژنرالیزه بزرگ می‌شود. در افراد واجد اشکال دیگر ماکروگلوسیا، ظاهر زبان معمولاً مولتی ندولر است. مثال‌هایی از این نوع ندولر عبارتند از آمیلوئیدوزیس و شرایط نئوپلاستیک مانند نوروفیبروماتوزیس و نئوپلازی اندوکراین متعدد نوع B2. در بیماران مبتلا به لنفانژیوما

کادر ۱-۱: علل ماکروگلوسیا

مادرزادی و ارثی (Congenital and Hereditary)

- مالفورماسیون‌های عروقی (Vascular malformations)
- لنفانژیوما (Lymphangioma)
- همانژیوما (Hemangioma)
- همی‌هایپرپلازی (Hemihyperplasia)
- کرتینیسم (Cretinism)
- سندرم بک-ویت-ویدمن (Beckwith-Wiedemann syndrome)
- سندرم داون (Down syndrome)
- آتروفی عضلانی دوشن (Duchenne muscular dystrophy)
- موکوپلی ساکاریدوزیس (Mucopolysaccharidoses)
- نوروفیبروماتوزیس تیپ ۱ (Neurofibromatosis type I)
- نئوپلازی اندوکراین متعدد نوع B2 (Multiple endocrine neoplasia, type B2)

اکتسابی (Cretinism)

- بیماران بی‌دندان (Edentulous patients)
- آمیلوئیدوزیس (Amyloidosis)
- میگزادما (Myxedema)
- آکرومگالی (Acromegaly)
- آنژیوادم (Angioedema)
- میاستنی گراویس (Myasthenia gravis)
- لترال اسکلروزیس آمیوتروفیک (Amyotrophic lateral sclerosis)
- کارسینوما و سایر تومورها (Carcinoma and other tumors)

خصوصیات بالینی

ماکروگلوسیا در کودکان شایع‌تر است و می‌تواند از خفیف تا شدید دیده شود (شکل ۱۸-۱). ماکروگلوسیا در نوزادان، امکان دارد ابتدا به وسیله تنفس با صدادار، ریزش آب از دهان (drooling) و مشکل در غذا خوردن خود را نشان دهد. افزایش حجم زبان امکان دارد منجر به لکنت زبان گردد. فشار زبان به مندیبل و دندان‌ها می‌تواند باعث کنگره‌ای شدن لبه طرفی زبان (شکل ۱۹-۱)، Open Bite و پروگناتیسم فک پایین گردد. در صورتی که زبان دائماً از دهان بیرون بیاید، ممکن است زخم شده و به طور ثانویه عفونی گردد یا حتی ممکن است دچار نکروز شود. بزرگی زبان قابل توجه می‌تواند منجر به آینه انسدادی در خواب و یا به ندرت منجر به انسداد آشکار راه هوایی شود.

ماکروگلوسیا یک ویژگی اختصاصی از سندرم Beckwith - wiedemann، یک وضعیت نادر ارثی می‌باشد که این سندرم شامل نقص‌های احتمالی دیگر نیز می‌شود، مانند:

- Omphalocele (بیرون‌زدگی قسمتی از روده در ناحیه ناف در اثر نقص در دیواره شکم)
- Visceromegaly (بزرگی احشا)
- Gigantism (ژینگانتیسم)
- Neonatal hypoglycemia (هیپوگلیسمی نوزادی)

در افراد مبتلا به سندرم Beckwith - wiedemann احتمال بیشتری برای ابتلا به تومورهای متعدد احشایی در دوران کودکی وجود دارد،

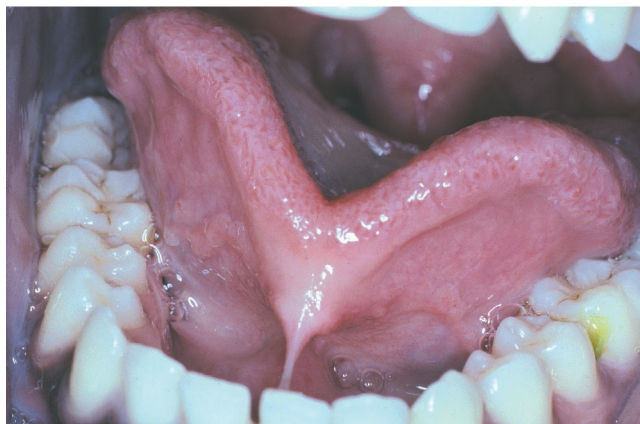1. Nevus Flameus

2. Linear Indentations of the Earlobes

زده شده است که تقریباً در ۲ تا ۳ نفر از هر ۱۰۰۰۰ نفر پدید می‌آید. اغلب موارد اسپوراژیک (تک گیر) می‌باشد اما برخی شواهد حاکی از تأثیر احتمالی عوامل ژنتیک در بعضی موارد می‌باشد.

خصوصیات بالینی

آنکیلوگلوسیا از لحاظ شدت، می‌تواند به صورت موارد خفیف با علائم بالینی اندک تا نمونه‌های نادر از آنکیلوگلوسیای کامل که در آن، زبان در واقع به کف دهان جوش خورده است، دیده شود (شکل ۲۰-۱). عبارت *anterior ankyloglossia* زمانی استفاده می‌شود که اتصال فرنوم به نوک زبان امتداد پیدا کند. بعضی اوقات ممکن است شکاف کوچکی در نوک زبان دیده شود. *Posterior ankyloglossia* سخت تر تشخیص داده می‌شود و مربوط به دسته‌های کوتاه کلاژن درخلف زبان که در خط وسط دهان قرار دارند می‌شود و منجر به محدودیت حرکت زبان می‌شود.



• شکل ۲۰-۱: آنکیلوگلوسیا. اتصال غیرطبیعی فرنوم لینگوال که حرکت زبان را محدود کرده است.

با افزایش شیردهی مادران در دهه‌های اخیر بعضی از پزشکان رابطه‌ای بین *tongue - tie* (زبان بسته) و مشکلات شیر خوردن یافته‌اند. این اختلالات شامل درد نوک سینه یا مشکلات کودک در به دهان گرفتن پستان می‌باشد. برخی محققان این طور فکر می‌کنند که آنکیلوگلوسیا ممکن است در شکل‌گیری *Open bite* قدیمی نقش داشته باشد، چرا که عدم توانایی در رساندن زبان به سقف دهان مانع از تکامل الگوی طبیعی بلع در بالغین می‌گردد. با این وجود، برخی نیز این فرضیه را مورد سؤال قرار داده‌اند. همچنین این امکان وجود دارد که *high mucogingival attachment* فرنوم لینگوال منجر به تحلیل لثه گردد. اگرچه وجود رابطه واضحی در این مورد به تأیید نرسیده است. پیشنهاد شده است که *tongue - tie* ممکن است باعث نواقصی در تکلم گردد. اما معمولاً فرنوم کوتاه تنها منجر به مشکلات جزئی می‌گردد چرا که بسیاری از افراد می‌توانند محدودیت در حرکت زبان

سطح زبان به طور مشخصی دارای برجستگی‌های سنگریزه مانند است و برجستگی‌های وزیکول مانند متعددی را نشان می‌دهد که در واقع نمایانگر کانال‌های لنفاوی سطحی اتساع یافته هستند. زبان بزرگ در افراد مبتلا به سندرم داون سطحی شیاردار و پاپیلری دارد.

در افراد مبتلا به هایپرپلازی همی فاشیال بزرگی زبان، بکطرفه است. در برخی از بیماران مبتلا به نوروفیبروماتوزیس نیز بزرگی بکطرفه زبان مشاهده می‌شود.

در بیماران بی‌دندان غالباً زبان به سمت بالا رفته و به اطراف گسترش یافته است که به دلیل عدم وجود دندان‌های احاطه‌کننده می‌باشد و در نتیجه می‌تواند استفاده از دنچر را با مشکل مواجه کند.

خصوصیات هیستوپاتولوژی

ظاهر میکروسکوپی ماکروگلوسیا بستگی به علت آن دارد. در برخی موارد، مانند زبان بزرگ شده که در سندم داون یا بیماران بدون دندان مشاهده می‌شود، هیچ حالت غیرطبیعی هیستوپاتولوژیکی مشاهده نمی‌شود. هنگامی که ماکروگلوسیا در ارتباط با یک تومور باشد، پرولیفراسیون نئوپلاستیک یک بافت مشخص می‌تواند یافت شود (به عنوان مثال، عروق لنفی، عروق خونی، بافت عصبی). بزرگ‌شدگی عضلات در افراد مبتلا به همی هایپرپلازی و سندرم Beckwith - wiedemann پدید می‌آید. در اختلالات نوروماسکولر مانند میاستنی گراویس و لترال اسکروزیس آمیوتروفیک بزرگی زبان ممکن است در نتیجه آتروفی عضلانی و جایگزینی قابل توجه چربی به جای آن باشد. در بیمار مبتلا به آمیلوئیدوزیس، یک ماده پروتئینی غیرطبیعی در زبان رسوب می‌کند.

درمان و پیش‌آگهی

درمان و پیش‌آگهی ماکروگلوسیا بستگی به عامل و شدت آن دارد. در موارد خفیف، ممکن است درمان جراحی لزومی نداشته باشد، با آنکه ممکن است در صورت درگیری تکلم، گفتار درمانی کمک‌کننده باشد. ممکن است در بیماران علامت‌دار، جراحی زبان^۱ مورد نیاز باشد.

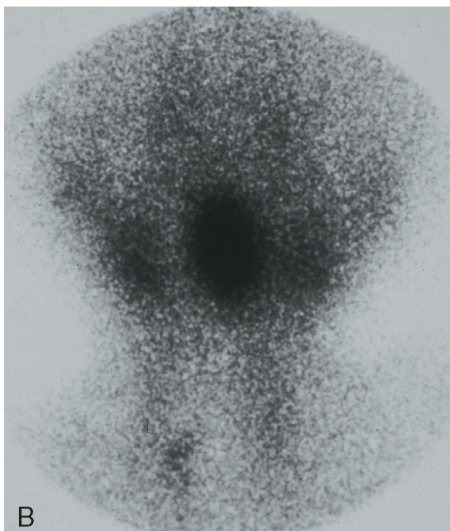
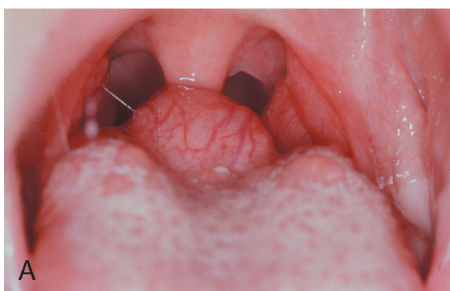
آنکیلوگلوسیا^۲ (Tongue - Tie)

آنکیلوگلوسیا یک ناهنجاری رشدی تکاملی زبان است که به وسیله فرنوم زبانی ضخیم و کوتاه مشخص می‌شود که این حالت فرنوم منجر به محدود شدن حرکات زبان می‌گردد. این طور گزارش شده است که این ضایعه در ۱۶٪-۱۰٪ از نوزادان پدید می‌آید و در پسران شایعتر از دختران می‌باشد. در بالغین، حالات خفیف این ضایعه غیرمعمول نمی‌باشند اما نوع شدید حالت نسبتاً ناشیعی است و این طور تخمین

1. Glossectomy

2. Ankyloglossia (Tongue tie)

۳۰۰,۰۰۰-۱۰۰,۰۰۰ نفر وجود دارند. چنین ضایعاتی در خانم‌ها به میزان ۴ تا ۷ برابر شایع‌تر هستند، که تصور می‌شود تأثیرات هورمونی در آنها مؤثر باشند. علائم اغلب در بلوغ، نوجوانی، حاملگی یا یائسگی ظهور می‌کنند. در ۷۰٪ از موارد این غده نابجا تنها بافت تیروئیدی بیمار می‌باشد. تیروئیدهای زبانی ممکن است به صورت ضایعات ندولر کوچک و بدون علامت تا توده‌های بزرگی که قادرند راه هوایی را مسدود کنند بروز نمایند (شکل ۲۱-۱). شایع‌ترین علائم بالینی عبارت از مشکل در بلع (دیسفاژی)^۶، مشکل در تکلم (دیسفونی)^۷ و مشکل در تنفس (دیس‌پنه)^۸ هستند. این توده اغلب واسکولار است، اما ظاهر فیزیکی متغیری دارد و هیچ خصوصیت قابل اطمینانی در آن وجود ندارد که باعث افتراق از سایر توده‌هایی شود که ممکن است در این ناحیه ظاهر شوند. هایپوتیروئیدیسم می‌تواند در ۷۲٪ از بیماران دیده شود. بسیاری از نویسندگان اظهار می‌کنند که بزرگ شدن تیروئید زبانی یک پدیدهٔ ثانویه، برای جبران فعالیت کم تیروئید می‌باشد. جالب است که از ۲۵٪ تا ۷۵٪ از بیماران مبتلا به هایپوتیروئیدیسم نوزادان، دارای مقداری بافت تیروئید نابجا می‌باشند.



• شکل ۲۱-۱: تیروئید زبانی. (A) توده ندولار در ناحیه خلفی خط وسط در سطح پشتی زبان در یک دختر ۳ ساله. (B) اسکن تیروئید در همان بیمار. اسکن، تجمع (ناحیه تیره مرکزی) ایزوتوپ ید در تودهٔ زبانی و جذب اندک در گردن را نشان می‌دهد.

6. Dysphagia
7. Dysphonia
8. Dyspnea

را جبران کنند. با این وجود نمونه‌های نادری از بیماران وجود دارند که پس از جراحی و تصحیح آنکیلوگلوسیا بلافاصله بهبود قابل توجهی در تکلم را، تجربه کرده‌اند.

درمان و پیش‌آگهی

از آنجا که بیشتر مبتلایان مشکلات بالینی کمی دارند یا هیچ مشکلی ندارند، اغلب نیازی به درمان نمی‌باشد، برای نوزادان دارای مشکلات خاص شیرخوارگی، فرنوتومی (Clipping) یا آزادسازی ساده فرنوم) می‌تواند انجام گیرد. که دیده شده اینکار باعث رفع درد نوک سینه و بهبود شیر خوردن از سینه می‌شود. در کودکان یا بالغین واجد مشکلات پریدنتال یا فانکشنال، فرنوپلاستی^۱ (آزادسازی با ترمیم پلاستیک) می‌تواند باعث آزادی حرکت بیشتر زبان گردد. در کودکان کم سن و سال، اغلب توصیه می‌شود که جراحی تا سن ۴ تا ۵ سالگی به تعویق انداخته شود. از آنجا که زبان همواره در هنگام تولد کوچک می‌باشد، مشکل است که در ابتدای زندگی کودک درجه محدودیت زبان که به وسیلهٔ آنکیلوگلوسیا ایجاد شده است را ارزیابی کرد. با رشد کودک، زبان بلندتر و نوک آن نازک‌تر می‌شود، و به این ترتیب اغلب از شدت tongue tie - کاسته می‌شود. این حالت احتمالاً در بسیاری از موارد خود به خود تصحیح می‌شود چرا که در بالغین شیوع کمتری دارد.

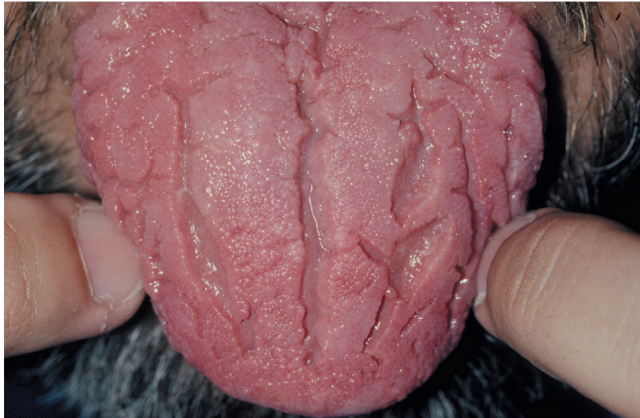تیروئید زبانی^۲

در طول هفته سوم تا هفته چهارم زندگی جنینی، غده تیروئید، به صورت یک پرولیفراسیون اپی تلیالی در کف Pharyngeal gut شروع به تشکیل شدن می‌نماید. تا هفته هفتم جنینی، این جوانه تیروئید به طور نرمال در گردن به سوی محل استقرار نهایی‌اش در قدام نای^۳ و حنجره پایین می‌آید. محل اولیه این جوانه‌ی در حال نزول، بعدها به داخل بر می‌گردد و تبدیل به فورامن سکوم^۴ می‌شود. این فورامن در محل اتصال قدامی و خلفی زبان در خط وسط قرار دارد. در صورتی که غده‌ی اولیه به طور نرمال پایین نیاید ممکن است تیروئید نابجا بین فورامن سکوم و اپی گлот یافت شود. ۹۰٪ از تیروئیدهای نابجا در این ناحیه یافت شده‌اند.

خصوصیات بالینی

طبق تحقیقات کالبد شکافی^۵، بقایای کوچک و بدون علامت بافت تیروئیدی می‌تواند در بخش پشتی زبان، تقریباً ۱۰٪ از مردان و زنان یافت شود. با این حال، تیروئیدهای زبانی علامت‌دار یا از لحاظ کلینیکی مشخص به صورت نادر با شیوع یک نفر به ازای هر

1. Frenuloplasty
2. Lingual Thyroid
3. Trachea
4. Foramen Cecum
5. Autopsy



• شکل ۲۲-۱: زبان شیاردار. شیاردار شدن گسترده زبان که تمام سطح پشتی آن را درگیر کرده است.

خصوصیات بالینی

بیماران دارای زبان شیاردار، شیارهای متعددی را روی سطح زبان با عمق ۲ تا ۶ میلی‌متر دارا می‌باشند (شکل ۲۲-۱). تنوع قابل توجهی ممکن است در نمای شیارها دیده شود. در اکثر موارد شدید ضایعه، شیارهای فراوان کل سطح پشتی زبان را می‌پوشانند و پاپیلاهای زبان را به "جزایر" مجزای متعددی تقسیم می‌کنند. برخی بیماران شیارهایی دارند که اکثراً روی نواحی پشتی طرفی زبان قرار دارند. سایر بیماران یک شیار بزرگ مرکزی که شیارهای کوچکتر به صورت شاخه‌هایی با زاویه قائمه از آن خارج می‌شوند را دارا می‌باشند، این اختلال معمولاً بدون علامت است، اما برخی بیماران ممکن است از احساس سوزش خفیف یا زخم شکایت داشته باشند.

در بعضی از مطالعات شیوع زبان شیاردار ۵-۲٪ از کل جامعه می‌باشد. با این حال گزارش‌های دیگری میزان شیوع بالایی در حد ۷۳٪ - ۲۰٪ را پیشنهاد می‌کنند که احتمالاً این تفاوت به سختی معیارهای تشخیصی مرتبط می‌شود. این اختلال ممکن است در کودکان یا بالغین مشاهده شود اما به نظر می‌رسد شیوع و شدت آن با بالا رفتن سن، افزایش می‌یابد. زبان شیاردار ۳۰٪ از بالغین مسن را تحت تاثیر قرار می‌دهد. در بعضی تحقیقات تمایلی نسبت به جنس مذکر دیده شده است.

ارتباطی قوی میان زبان شیاردار و زبان جغرافیایی^۵ یافت شده است، به طوری که بسیاری از بیماران، هر دوی این اختلالات را دارا می‌باشند. یک زمینه‌ی ارثی همچنین برای زبان جغرافیایی پیشنهاد شده است و امکان دارد ژن یا ژن‌های مشابه در هر دو اختلال نقش داشته باشند. در حقیقت همچنین این مسأله پیشنهاد شده است که زبان جغرافیایی ممکن است باعث ایجاد زبان شیاردار گردد. همچنین امکان دارد زبان شیاردار یک جزء از سندرم ملکرسون روزنتال^۶ باشد.

تشخیص به بهترین نحو به وسیله اسکن تیروئید با ایزوتوپ‌های ۹۹mTc یا دست می‌آید. توموگرافی کامپیوتری (CT) و (Magnetic Resonance Imaging) MRI و اولتراسونوگرافی نیز می‌توانند در تعیین اندازه و وسعت ضایعه کمک‌کننده باشند. به علت احتمال خونریزی و از آنجا که امکان دارد این توده تنها بافت تیروئیدی فعال بیمار باشد، اغلب از بیوپسی خودداری می‌شود. در برخی موارد، بیوپسی اینسیژنال ممکن است برای قطعی کردن تشخیص یا رد تغییرات بدخیمی لازم باشد.

درمان و پیش‌آگهی

برای بیماران مبتلا به تیروئیدهای زبانی بدون علامت هیچ درمانی (مگر معاینه دوره‌ای) لازم نیست. در بیماران علامت‌دار، درمان سرکوب کننده^۱ به وسیله مکمل هورمون تیروئید اغلب می‌تواند اندازه ضایعه را کاهش دهد. برخی صاحب‌نظران توصیه می‌کنند که این درمان باید در بیماران بدون علامت نیز به کار گرفته شود تا از بزرگ‌شدگی احتمالی بعدی جلوگیری به عمل آید. در صورتی که درمان با هورمون علائم را از بین نبرد، برداشت از طریق جراحی یا حذف ضایعه به وسیله ید ۱۳۱ رادیواکتیو می‌تواند انجام شود. در صورتی که توده با جراحی برداشته شود، می‌توان با پیوند آن به یک ناحیه دیگر از بدن (autotransplantation)، بافت تیروئیدی فعال را حفظ کرده و از هایپوتیروئیدسم جلوگیری به عمل آورد.

موارد نادری از کارسینوماها با منشأ تیروئیدهای زبانی گزارش شده‌اند؛ بدخیمی در حدود ۱٪ از موارد ایجاد می‌شود. با آنکه تیروئیدهای زبانی قطعاً در بین خانم‌ها شایع‌تر می‌باشند، تمایل نسبت به ایجاد بدخیمی در جنس مؤنث کمتر دیده می‌شود. از آنجا که تعداد بیشتری از این بدخیمی‌ها در مردان گزارش شده است، برخی نویسندگان برداشت (اکسیژنال) پروفیلاکتیک تیروئیدهای زبانی در مردان مسن‌تر از ۳۰ سال را توصیه می‌کنند.

زبان شیاردار (زبان مخچه‌ای)^۲ (Lingula Plicata)

زبان شیاردار نسبتاً شایع می‌باشد. در این اختلال شیارها^۳ و شکاف‌های^۴ فراوانی بر روی سطح پشتی زبان وجود دارند. علت آن نامشخص است، اما به نظر می‌رسد وراثت نقش مشخصی را ایفا کند. شواهدی مبنی بر اینکه امکان دارد ضایعه یک صفت پلی ژنیک یا یک صفت اتوزومال غالب با نفوذ ناکامل باشد، وجود دارد. همچنین عوامل متعدد دیگری از جمله افزایش سن، سیگار کشیدن و سابقه پسروربازیس ممکن است در ایجاد آن نقش داشته باشد.

1. Suppressive
2. Fissured Tongue (Scrotal Tongue)
3. Groove
4. Fissure

5. Geographical Tongue

6. Melkersson - Rosenthal Syndrome

خصوصیات هیستوپاتولوژی

بررسی‌های میکروسکوپی زبان شیاردار، هایپرپلازی رت ریج‌ها و فقدان پرزهای کراتینی روی سطح پاپیلاهی نخعی شکل^۱ را نشان می‌دهد. پاپیلاها اندازه‌های متفاوتی دارند و اغلب به وسیله‌ی شیارهای عمیق از هم مجزا شده‌اند. لکوسیت‌های پلی مورفونوکلوئر می‌توانند در حال مهاجرت به داخل اپی‌تلیوم رؤیت شوند، این لکوسیت‌ها اغلب در لایه‌های فوقانی اپی‌تلیوم میکروآبسه‌هایی را تشکیل می‌دهند. در لامینا پروپریا، انفیلتراسیون سلول‌های مختلط التهابی وجود دارند. این الگوی کلی التهاب شبیه الگویی است که در اریتم مهاجر و پسوریازیس مشاهده می‌شود.

درمان و پیش‌آگهی

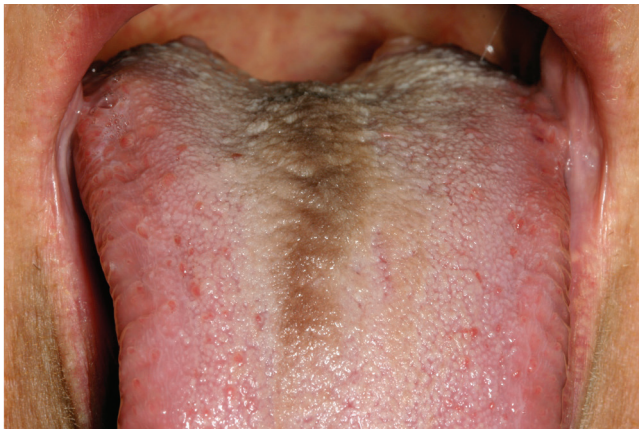
زبان شیاردار یک حالت خوش‌خیم است و درمان خاصی برای آن تجویز نمی‌شود. بیمار باید به برس کشیدن روی زبان ترغیب شود، چرا که غذا و دبری‌های به دام افتاده در شیارها، ممکن است به عنوان منبع تحریک عمل کنند.

زبان مودار (زبان مودار سیاه^۲، Coated tongue)

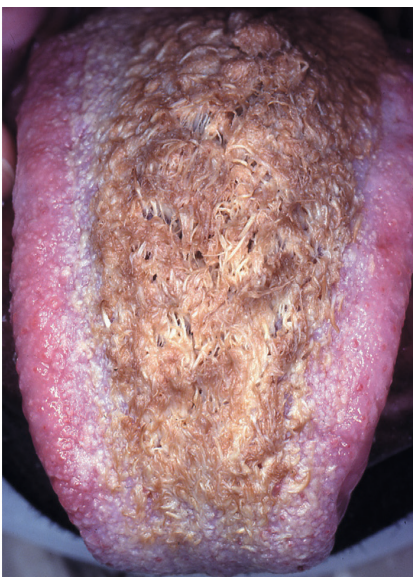
زبان مودار به واسطه‌ی تجمع کراتین بر روی پاپیلاهای نخعی شکل سطح پشتی زبان ایجاد می‌شود. این مسأله‌ی نمایی شبیه به مو ایجاد می‌کند. این حالت نشان‌دهنده افزایش در تولید کراتین یا کاهش دسکوامه شدن (تفلس) طبیعی کراتین می‌باشد. بسته به جمعیت مورد مطالعه شیوع زبان مودار در بزرگسالان از ۱۱٫۳٪-۵٫۵٪ متغیر است. علی‌رغم اینکه علت آن نامشخص می‌باشد، بسیاری از افراد مبتلا، به شدت سیگاری هستند. سایر عوامل مرتبط احتمالی شامل ضعف عمومی، بهداشت ضعیف دهان، مصرف داروهای ایجادکننده خشکی دهان و تاریخچه پرتودرمانی ناحیه سر و گردن می‌باشد. گزارش‌های متعددی زبان مودار را با استفاده از آنتی‌بیوتیک linezolid مرتبط دانسته‌اند.

خصوصیات بالینی

شایع‌ترین محل درگیری در زبان مودار، خط وسط، بلافاصله قدام پاپیلاهی جامی^۳ می‌باشد و کناره‌های لترال (طرفی) و قدامی زبان از این مسأله در امان هستند (شکل ۲۳-۱). پاپیلاهای بلند شده، در نتیجه رشد باکتری‌های تولیدکننده‌ی پیگمان یا رنگ گرفتن در اثر تنباکو و غذا معمولاً قهوه‌ای، زرد یا سیاه می‌شوند. بعضی اوقات ممکن است بیشتر سطح پشتی زبان درگیر باشد و باعث ایجاد ظاهر ضخیم و مات گردد (شکل ۲۴-۱). پاپیلاهای نخعی شکل بلند منفرد را، ممکن است بتوان با استفاده از گاز یا یک وسیله‌ی دندانپزشکی جابجا کرد و از



• شکل ۲۳-۱: زبان مودار. پاپیلاهای نخعی شکل طویل شده قهوه‌ای در سطح پشتی زبان.

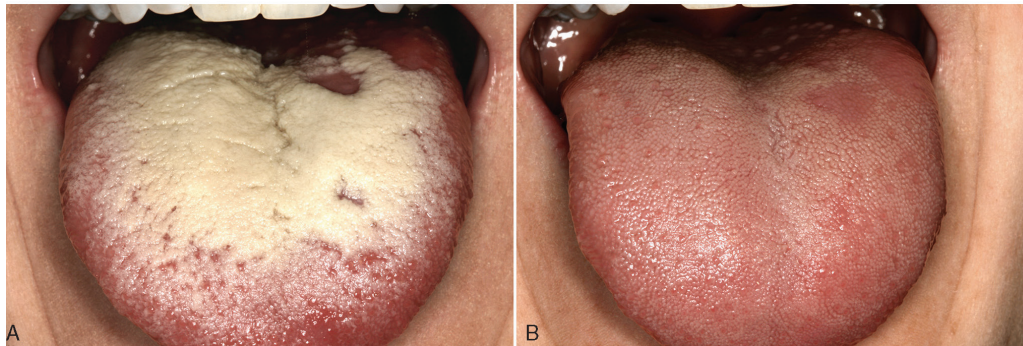

• شکل ۲۴-۱: زبان مودار. بلندشدگی قابل ملاحظه و رنگ قهوه‌ای پاپیلاهای نخعی شکل منجر به ایجاد ظاهر موممانند شده است.

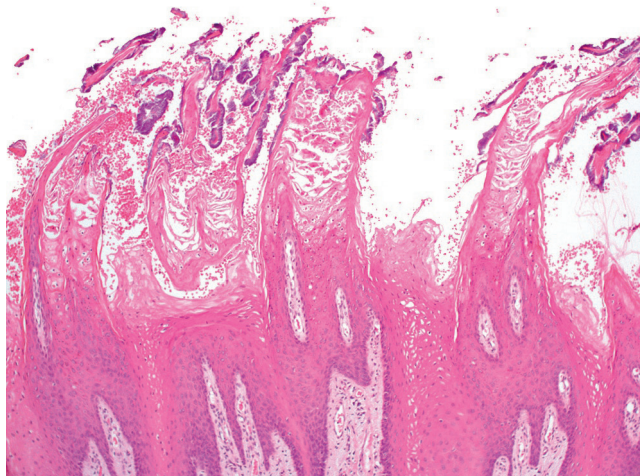
محل خود بلند کرد. این حالت معمولاً بدون علامت است، با این حال گاهی برخی بیماران از حالت تهوع یا مزه بد دهان شکایت دارند. از آنجا که معمولاً تشخیص می‌تواند با مشاهده ظاهر بالینی به دست آید، بیوپسی در اکثر موارد لازم نمی‌باشد. در بعضی افراد باکتری‌های متعدد و سلول‌های اپی‌تلیالی تفلس یافته بر سطح پشتی زبان تجمع پیدا می‌کنند اما زوائد نخعی شکل موممانند به وجود نمی‌آید (شکل ۲۵-۱). چنین مواردی که اغلب به عنوان زبان پوشش‌دار (Coated) نامیده می‌شود ممکن است منشأ بوی بد دهان باشد. زبان Coated اغلب به اشتباه کاندیدیازیس تشخیص داده می‌شود و بدون آنکه لازم باشد با داروهای ضد قارچ درمان می‌گردد.

بعضی اوقات یک رنگ گرفتگی موقت سطح پشتی زبان بدون افزایش اندازه پاپیلاهای نخعی و با رنگ مشکی در بیمارانی که به منظور کنترل مشکلات معده داروی ساب‌سالسیلات بیسموت مصرف می‌کنند دیده می‌شود. در این حالت بیسموت با مقادیر اندک سولفید موجود در بزاق

1. Filiform
2. Hairy Tongue (black hairy tongue)
3. Circumvallate



• شکل ۲۵-۱: Coated tongue. (A) این بیمار شیوع شدید آفت دهان داشته است که رعایت بهداشت دهان و دندان را با مشکل مواجه کرده است. پشت زبان به دلیل تجمع کراتین و باکتری روی سطح آن سفید و به طور قابل توجهی ضخیم شده است. (B) پس از رفع زخم‌های دهان و به همراه رعایت بهداشت، زبان به ظاهر طبیعی خود بازگشته است.



• شکل ۲۷-۱: زبان مودار. بلندشدگی و هایپرکراتوز مشخص پاپیلاهای نخی شکل، همراه با تجمع باکتریایی بر روی سطح.

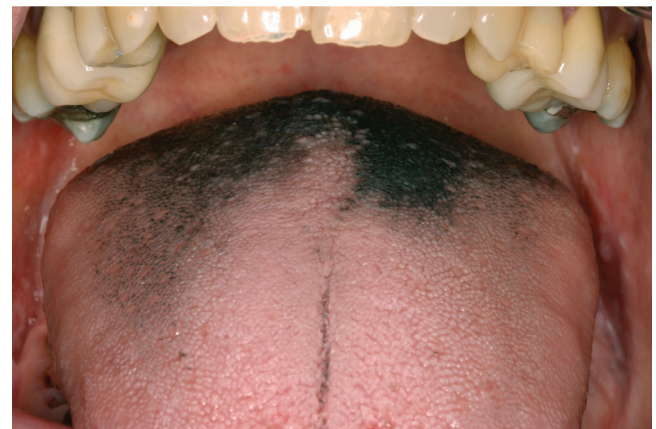امتحان شده و با موفقیت همراه بوده‌اند، اما به دلایل ایمنی بهتر است استفاده از آنها توصیه نشود. به دلیل شباهت اسمی، باید مراقب بود زبان مودار با لکوپلاکیای مودار اشتباه نشود، لکوپلاکیای مودار معمولاً در حاشیه طرفی زبان پدید می‌آید. لکوپلاکیای مودار توسط ویروس اپشتن بار^۱ ایجاد می‌شود و معمولاً همراه با عفونت ویروس HIV یا سایر بیماری‌های سرکوب کننده ایمنی می‌باشد.

واریکوزیتی‌ها (واریس‌ها)^۲

واریکوزیتی‌ها یا واریس‌ها، سیاهرگ‌هایی هستند که به طور غیرطبیعی گشاد شده و دارای پیچ و خم شده‌اند. از آنجا که واریس‌ها در کودکان نادر بوده اما در بالغین مسن شایع می‌باشد، به نظر می‌رسد سن یک عامل اتیولوژیک مهم در ایجاد آن باشد.

این یافته پیشنهاد می‌کند که تکامل آنها ممکن است یک دژنراسیون مرتبط با سن باشد، که تظاهر آن ضعف دیواره رگ‌های خونی و کاهش تونوسیت (سفتی) بافت همبندی پشتیبان عروق می‌باشد. البته یک تحقیق، نشان داده که احتمال ابتلا به واریکوزهای زبانی در افراد مبتلا

واکنش داده و سولفید بیسموت را به وجود می‌آورد که در سطح زبان تجمع می‌یابد (شکل ۲۶-۱). این تغییر رنگ پس از قطع مصرف دارو به سرعت رفع می‌شود.



• شکل ۲۶-۱: رنگ گرفتگی ناشی از بیسموت. رنگ گرفتگی موقت قسمت خلفی سطح پشتی زبان پس از مصرف ساب سالیسیلات بیسموت برای رفع رفلکس معده.

خصوصیات هیستوپاتولوژیک

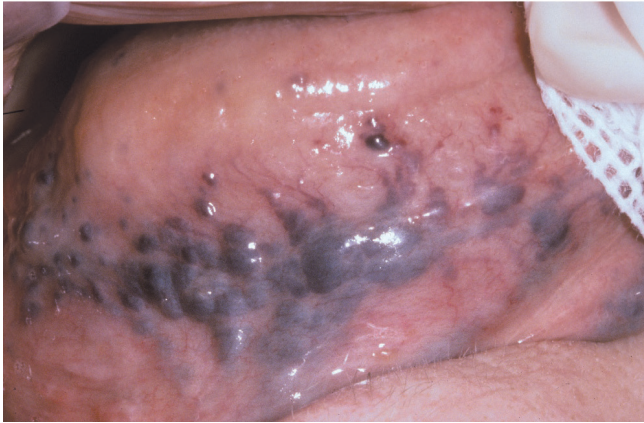در بررسی هیستوپاتولوژیک، زبان مودار به وسیله بلندشدگی قابل توجه و هایپرپاراکراتوزیس پاپیلاهای نخی شکل دیده می‌شود (شکل ۲۷-۱). معمولاً تعداد فراوانی باکتری در حال رشد، می‌تواند بر سطح اپی‌تلیال دیده شود.

درمان و پیش‌آگهی

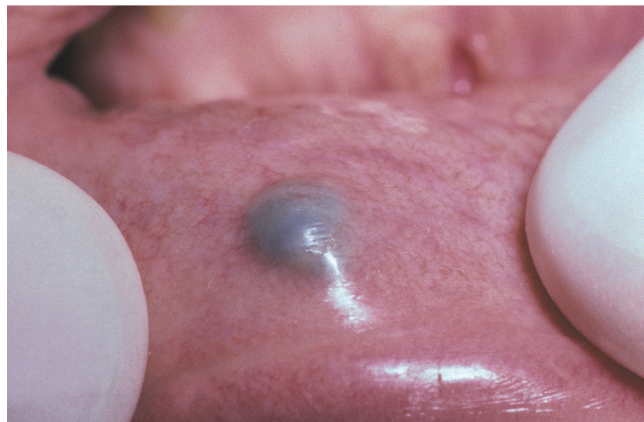زبان مودار یا Coated یک حالت خوش خیم است که عواقب جدی ندارد. نگرانی اصلی، اغلب مربوط به زیبایی ظاهر زبان همراه با بوی بد احتمالی دهان می‌باشد. هر عامل مستعدکننده‌ای، مانند تنباکو باید حذف گردد و بیمار باید به رعایت بهداشت عالی دهان ترغیب شود. متفلس شدن پاپیلاهای هایپرکراتوتیک و دبری‌های سطحی می‌تواند به وسیله Scraping دوره‌ای یا برس کشیدن یا مسواک یا Tongue Scraper صورت گیرد. عوامل کراتولیتیک مانند Podophyllin نیز

1. Epstein Barr

2. Varicosities (Varices)



• شکل ۲۸-۱: واریکوزها. سیاهرگ‌های گشاد شده‌ی بنفش متعدد بر روی سطح شکمی و جانبی زبان.



• شکل ۲۹-۱: واریکوزها. واریس ترومبوزه‌ی سفت بر روی لب پایین.

بافت زیرمخاطی سطحی گسترش می‌یابد. این ضایعه مانند واریس‌های دهانی اغلب در بالغین مسن^۷ مشاهده می‌شود. این مسأله پیشنهاد می‌کند که تکامل این ضایعات ممکن است یک پدیده دژنراتیو مرتبط با سن باشد. در این اختلال فقدان تونوسیت (سفتی) در بافت همبندی پشتیبانی‌کننده اطراف مشاهده می‌شود.

خصوصیات بالینی

C.P.A. تقریباً به طور منحصر روی مخاط لب. به خصوص در لب بالا ایجاد می‌شود. برخی بیماران دارای ضایعات دو طرفه، یا ضایعاتی بر روی هر دو لب هستند. سن متوسط بیماران ۵۸ سال می‌باشد و نسبت آن در دو جنس تقریباً یکسان است. این ضایعه به صورت یک برآمدگی پاپولار، کماتی یا خطی ظاهر می‌شود که رنگ آن از حالت پریده تا طبیعی و متمایل به آبی می‌تواند متفاوت باشد (شکل ۳۰-۱). کشیدن لب، به طور معمول باعث می‌شود که شریان محو (ناپیدا) گردد. خصوصیت منحصر به فرد آن ضربان نه تنها در جهت عمودی، بلکه در جهت طرفی نیز می‌باشد. البته معمولاً امکان ندارد ضربان هنگامی که دستکش به دست باشد،

به واریس وریدی پا بیشتر است. فاکتورهای مرتبط دیگر شامل سابقه مصرف سیگار، بیماری‌های قلبی-عروقی، فشار خون و سیروز هستند.

خصوصیات بالینی

شایع‌ترین نوع واریکوز دهانی، واریس زیرزبانی^۱ است، که در افراد بالای ۶۰ سال بروز می‌کند. واریکوزهای زیرزبانی به طور کلاسیک، به صورت برجستگی‌های (blebs) برآمده یا پاپولار متعدد بنفش آبی بر سطح شکمی یا بورد طرفی زبان ظاهر می‌شود (شکل ۲۸-۱). ضایعات معمولاً بدون علامت هستند، مگر در موارد نادری که ترومبوز ثانویه پدید آید.

با شیوع کمتر، واریس‌های منفرد^۲ در سایر نواحی دهان به خصوص لب‌ها و مخاط باکال پدید می‌آیند. این واریس‌های منفرد اغلب، بعد از اولین باری که ترومبوزه شدند، رویت می‌شوند (شکل ۲۹-۱). از لحاظ بالینی یک واریس ترومبوزه به صورت یک ندول بنفش آبی، غیرحساس^۳ و سفت^۴ ظاهر می‌شود که امکان دارد در لمس به صورت یک تکه از ساچمه در زیر سطح مخاط احساس شود.

خصوصیات هیستوپاتولوژیک

بررسی میکروسکوپی یک واریس، ورید گشاد شده‌ای را نشان می‌دهد که دیواره آن میزان کمی ماهیچه صاف و بافت الاستیک نامناسبی را دارد. در صورتی که ترومبوز ثانویه پدید آمده باشد، ممکن است لومن، حاوی لایه‌های متراکم متحد‌المركز، از پلاکت‌ها و اریتروسیت‌ها باشد (خطوط Zahn)^۵. این لخته می‌تواند از طریق تشکیل بافت گرانولاسیون سازماندهی شده و مجدد کانالیزه شود. لخته‌های قدیمی‌تر، امکان دارد کلسیفیکاسیون دیستروفیک را نشان دهند که باعث ایجاد فلبولیت^۶ (سنگ وریدی) می‌گردد.

درمان و پیش‌آگهی

واریکوزیته‌های ساب‌لینگوال (زیرزبانی) معمولاً بدون علامت بوده و برای آنها درمانی تجویز نمی‌شود. واریس‌های منفرد لب‌ها و مخاط باکال ممکن است به دلایل زیبایی یا جهت قطعی کردن تشخیص نیاز به برداشت توسط جراحی داشته باشند.

Caliber - Persistent Artery

شریان با قطر ثابت (C.P.A) آنومالی شایع عروقی می‌باشد که در آن، یک شاخه اصلی شریانی بدون آنکه از قطرش کاسته شود، تا

1. Sublingual Varix
2. Solitary varices
3. Non Tender
4. Firm
5. Line of Zahn
6. Phlebolith (phlebo = vein, lith = stone)

فისტول‌های طرفی کام نرم^۱

فیستول‌های طرفی کام نرم آنومالی‌های نادر هستند که پاتوژنز نامشخصی دارند. به نظر می‌رسد بسیاری از موارد مادرزادی باشند و احتمالاً با نقصی در تکامل دومین بن بست حلقی مرتبط می‌باشند. برخی فیستول‌ها ممکن است در نتیجه عفونت یا جراحی ناحیه لوزه‌ای ایجاد گردند.

خصوصیات بالینی

فیستول‌های طرفی کام نرم معمولاً دو طرفه هستند، البته امکان دارد تنها در یک سمت پدید آیند. این ضایعات بیشتر بر روی ستون لوزه‌ای قدامی شایع می‌باشند (شکل ۳۲-۱) اما امکان دارد ستون خلفی را هم درگیر کنند. این پرفوراسیون‌ها معمولاً بدون علامت بوده و اندازه آنها از چند میلیمتر تا بیش از یک سانتیمتر متغیر می‌باشد. موارد معدودی با آنومالی‌های دیگر مانند فقدان یا هایپوپلازی لوزه‌های کامی، ناشنوایی و فیستول‌های پری اوریکولار، همراه بوده‌اند.

درمان و پیش‌آگهی

این ضایعات بی‌ضرر بوده و درمانی نیاز ندارند.

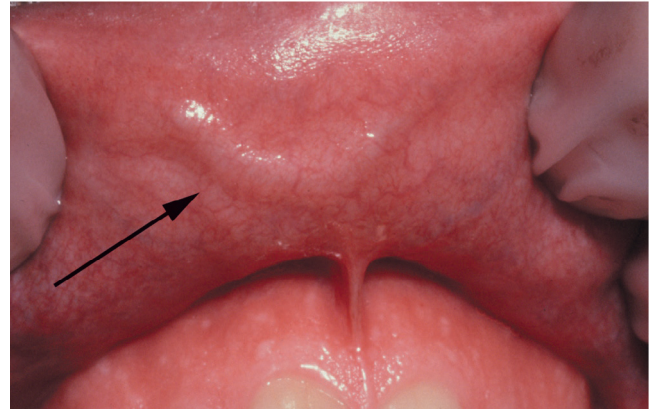
هایپرپلازی کروئوئید

هایپرپلازی زائده کروئوئید مندیبل یک آنومالی نادر تکاملی می‌باشد که امکان دارد منجر به محدودیت حرکت مندیبل گردد. علت هایپرپلازی کروئوئید ناشناخته است، اما شیوع آن در مردان ۳ تا ۵ برابر بیش از زنان است. از آنجا که اکثر موارد در پسران در حال بلوغ مشاهده شده احتمال تأثیر اندوکروینی در ایجاد این ضایعه پیشنهاد گردیده است. همچنین امکان دارد وراثت نیز در بروز آن نقشی داشته باشد چرا که مواردی در فرزندان یک خانواده مشاهده شده‌اند.

این بیماری ممکن است یکطرفه یا دو طرفه باشد با این وجود فراوانی موارد دو طرفه هایپرپلازی کروئوئید نزدیک به ۴ برابر بیشتر از نمونه‌های یکطرفه آن می‌باشد. بزرگ شدگی یکطرفه زائده کروئوئید، همچنین می‌تواند ناشی از یک تومور واقعی مانند استئوما یا استئوکندروما باشد و چنین مواردی می‌بایست از هایپرپلازی کروئوئید تشخیص داده شوند. به هر حال، امکان دارد برخی از مواردی که به عنوان تومورهای زائده کروئوئید گزارش شده‌اند، در واقع زائده‌های هایپرپلاستیک بوده باشند.

خصوصیات بالینی و رادیوگرافیک

در یک بیمار مبتلا به هایپرپلازی یکطرفه کروئوئید، زائده کروئوئید بزرگ شده، با سطح داخلی (مدیال) قوس زایگوما تماس یافته^۲ به



• شکل ۳۰-۱: Caliber - persistent artery. ضایعه کمانی (فلش)، خطی، بر روی مخاط لب بالا.

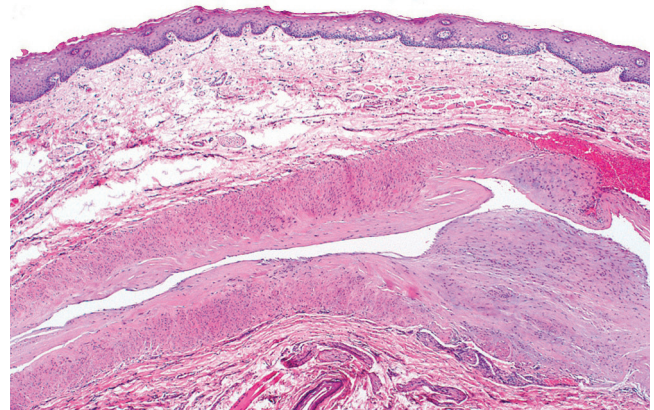
احساس گردد. این ضایعه معمولاً بدون علامت است به طوری که در حین معاینه دهان به صورت یک یافته تصادفی کشف می‌گردد؛ ندرتاً امکان دارد بیمار متوجه یک ندول ضرباندار بر روی لب گردد. در موارد کمی مخاط روی ضایعه زخمی می‌شود. به علاوه چند نمونه در مجاورت کارسینوم سلول سنگفرشی (SCC) لب یافت شده است، البته این مسأله، احتمالاً تصادفی است.

خصوصیات هیستوپاتولوژیک

بررسی میکروسکوپی، یک شریان با دیواره ضخیم شده را نشان می‌دهد که در نزدیکی مخاط سطحی قرار دارد (شکل ۳۱-۱).

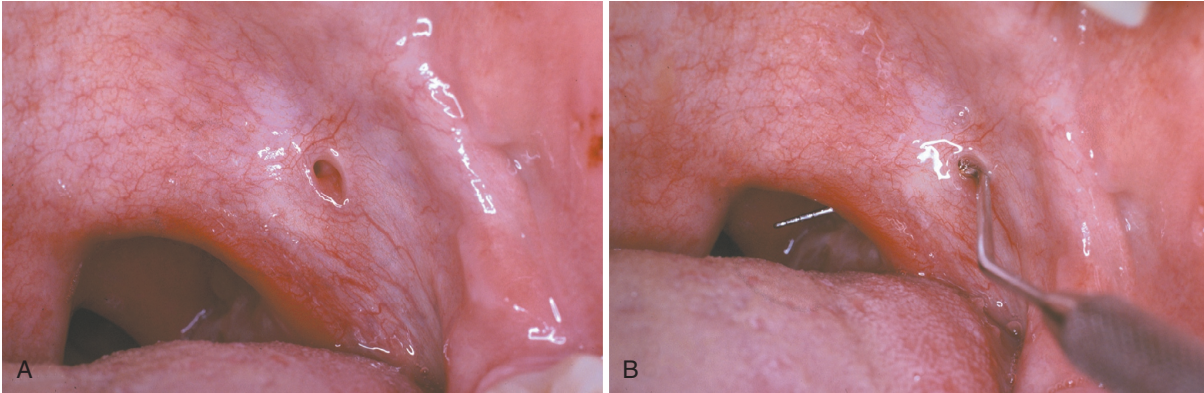
درمان و پیش‌آگهی

در صورتی که ماهیت واقعی C.P.A بتواند به طور بالینی تشخیص داده شود، درمانی لازم نیست. اغلب مواقع هنگامی که این ضایعه با یک موکوسل یا ضایعه عروقی دیگری مانند واریس یا همانژیوم اشتباه گرفته شود بیوپسی صوت می‌گیرد. معمولاً در صورتی که این ضایعه برداشته شود با خونریزی سریع و جهنده مواجه می‌شویم.



• شکل ۳۱-۱: Caliber - Persistent artery. شریان با دیواره ضخیم شده، دقیقاً زیر سطح مخاط.

1. Lateral Soft Palatal fistulas
2. Impinge



• شکل ۳۲-۱ (A. Lateral Palatal Fistula). حفره بدون علامت در ستون لوزه‌های قدامی. (B) از پروب پریدنتال برای نشان دادن ارتباط ضایعه با حفره لوزه‌های استفاده شده است.

کروئیدکتومی^۲ یا کروئیدوتومی^۳ معمولاً از طریق دسترسی داخل دهانی انجام می‌گیرند. با آنکه بهبود اولیه در باز کردن دهان می‌تواند رخ دهد ولی گاهی اوقات، عواقب درازمدت درمان، می‌توانند ناراحت‌کننده باشند. این عواقب شامل فیبروزه شدن نسج در اثر جراحی و تمایل به رشد دوباره کروئید می‌باشند. به منظور دستیابی مجدد به عملکرد طبیعی، انجام فیزیوتراپی پس از جراحی مهم است.

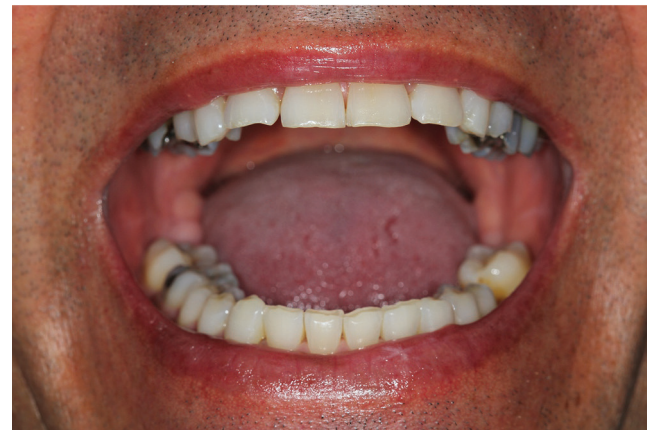هایپرپلازی کندیل^۴

هایپرپلازی کندیل یک مالفورماسیون (بدشکلی) ناشایع می‌باشد که در اثر رشد بیش از حد یک یا هر دو کندیل مندیبل ایجاد می‌شود. علت این هایپرپلازی ناشناخته می‌باشد. اما فاکتورهای ژنتیکی، نئوپلاسم‌ها، اختلالات اندوکرینی، و تروما به عنوان عوامل اتیولوژیک احتمالی پیشنهاد شده‌اند.

جدول ۱-۱ دو سیستم اصلی طبقه‌بندی را خلاصه می‌کند. تشخیص هایپرپلازی کندیل از هایپرپلازی نیمه صورت^۵ می‌تواند مشکل باشد، با این حال در هایپرپلازی نیمه صورت ممکن است بافت‌های نرم و دندان‌ها نیز بزرگ شده باشند.

خصوصیات بالینی و رادیوگرافیک

هایپرپلازی کندیل ممکن است به شکل‌های مختلف خود را نشان دهد، که شامل نافرینگی صورت، پروگناتیسم^۶، Crossbite و Openbite می‌باشند (شکل ۳۵-۱) در بعضی مواقع رشد جبرانی ماگزایلا^۷ و کج شدن پلن اکلوزال رخ می‌دهد. این اختلال پیش از همه در بالغین جوان و نوجوانان دیده شده است. مطالعات متعدد تمایل معنی‌دار بروز ضایعه در زنان را نشان داده به نحوی که نسبت کلی بروز در زن به مرد تقریباً ۳ به ۱ می‌باشد.



• شکل ۳۳-۱ Coronoid Hyperplasia. توانایی محدود برای باز کردن دهان در یک مرد جوان با هایپرپلازی دو طرفه زائده کروئید.

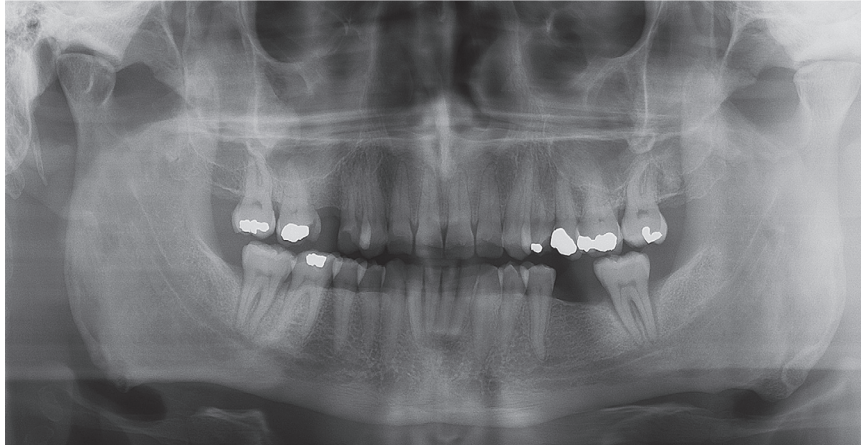
طوری که باز شدن مندیبل را محدود می‌نماید. به علاوه، امکان دارد مندیبل به طرف سمت درگیر انحراف پیدا کند. معمولاً هیچ‌گونه درد یا ناهنجاری در اکلوزن به وجود نمی‌آید. رادیوگرافی‌ها ممکن است یک رشد ندولار نامنظم را در نوک زائده کروئید نشان دهند. در هایپرپلازی دو طرفه کروئید ممکن است محدودیت در باز کردن مندیبل به طور پیشرونده در طول چندین سال در دوران کودکی بدتر شود و در سال‌های آخر نوجوانی به حداکثر شدت خود برسد. در نمای رادیوگرافیک آن طویل شدن منظم هر دو زائده دیده می‌شود. از آنجا که در رادیوگرافی معمولی زائده کروئید اغلب بر روی زایگوما سوپرایمیپوز می‌شود، سی‌تی اسکن^۱ اغلب هایپرپلازی را به صورت بهتری نشان می‌دهند.

درمان و پیش‌آگهی

درمان هایپرپلازی کروئید شامل برداشت و جراحی زائده یا زوائد بلند شده کروئید می‌باشد تا باعث آزادی حرکت مندیبل شود.

2. Coronoidectomy
3. Coronoidotomy
4. Condylar Hyperplasia
5. Hemifacial Hyperplasia
6. Prognathism
7. Tilting

1. CT Scan



• شکل ۳۴-۱ Coronoid Hyperplasia. رادیوگرافی پانورامیک از بیمار شکل ۳۳-۱ که افزایش طول (کشیدگی) دو طرفه زائده کرونوئید را نشان می‌دهد.

درمان و پیش‌آگهی

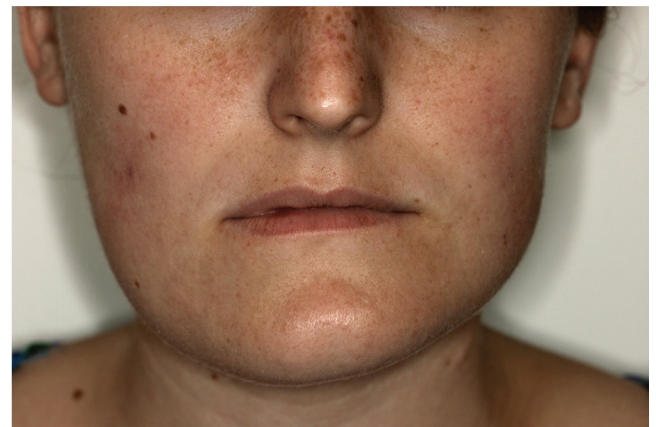هایپوپلازی کندیل یک حالت خود به خود محدود شونده می‌باشد و نوع درمان با توجه به شدت مشکلات عملکردی و وضعیت زیبایی تعیین می‌گردد. برخی بیماران می‌توانند به وسیلهٔ کندیلکتومی درمان شوند. این در حالی است که سایرین نیاز به استئوتومی^۲ یکطرفه یا دو طرفه مندیبل دارند. در بیمارانی که دچار رشد جبرانی ماگزیلا شده‌اند، امکان دارد نیاز به استئوتومی ماگزیلا نیز باشد. درمان همزمان ارتودنسی اغلب ضروری است.

هایپوپلازی کندیل^۳

هایپوپلازی کندیل یا نقص در تکامل^۴ کندیل مندیبل می‌تواند مادرزادی یا اکتسابی باشد. هایپوپلازی مادرزادی کندیل اغلب با سندرم‌های سر و گردن شامل، **mandibulofacial dysostosis** و **syndrome (Goldenhar syndrome) Oculoauriculovertebral** و **Hemifacial Microsomia** همراه است. در موارد بسیار شدید، آژنزی^۵ (عدم تشکیل) کامل کندیل یا راموس وجود دارد (آپلازی کندیل)^۶. هایپوپلازی اکتسابی کندیل، در نتیجه اختلال در مرکز رشد کندیل در حالت تکامل ایجاد می‌شود. شایع‌ترین علت وارد آمدن تروما (ضربه) به ناحیه کندیل در زمان نوزادی یا کودکی می‌باشد. سایر عوامل شامل عفونت‌ها، پرتودرمانی و آرتروزهای دژنراتیو یا روماتوئید می‌باشند.

خصوصیات بالینی و رادیوگرافیک

هایپوپلازی کندیل می‌تواند یکطرفه یا دو طرفه باشد و مندیبلی کوچک با مال اکلوزن کلاس II را ایجاد کند. هایپوپلازی یکطرفه



• شکل ۳۵-۱: هایپوپلازی کندیل. بزرگ شدن کندیل سمت راست بیمار، باعث ناقربینگی صورت شده است.

خصوصیات رادیوگرافیک این ضایعه بسیار متنوع می‌باشند. در برخی بیماران اندازه سرکندیل افزایش یافته است و در برخی دیگر طول گردن کندیل زیاد شده است (شکل ۳۶-۱). بسیاری موارد همچنین هایپوپلازی کل راموس را نشان می‌دهند که این مسأله مؤید آن است که این ضایعه بعضی مواقع فراتر از کندیل را درگیر می‌کند. سایر نمونه‌ها توده‌ای شبیه تومور (به عنوان مثال استئوکندروما) را نشان می‌دهد که بر روی سر کندیل اثر می‌گذارد. **Singlephoton emission computed tomography (SPECT)** و سینتی گرافی^۱ با استفاده از **MDP (methylene di phosphonate) -^{99m}Tc** به عنوان روش‌های مفید در ارزیابی درجه فعالیت استخوان در هایپوپلازی کندیل توصیه شده‌اند.

خصوصیات هیستوپاتولوژیک

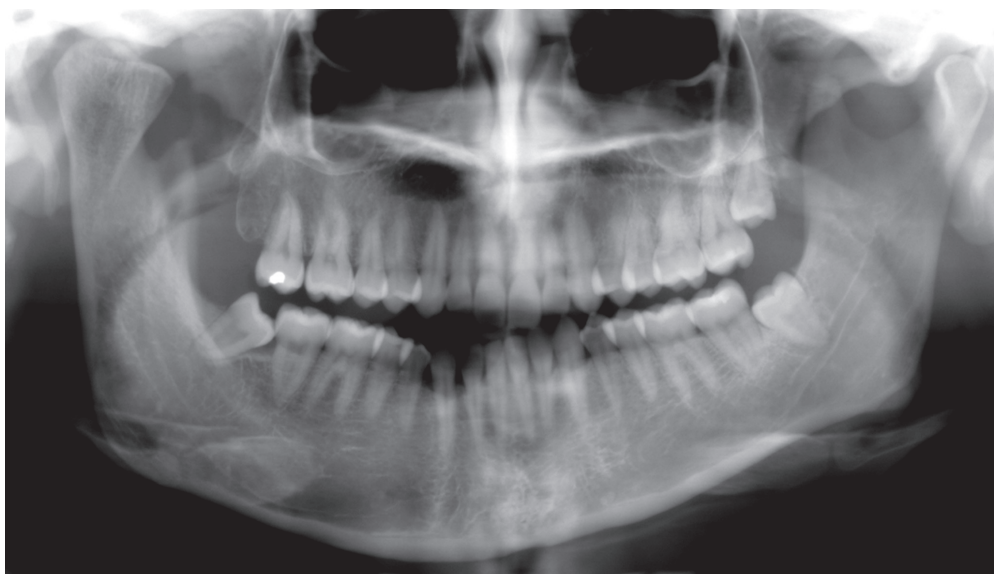
برخی موارد ظاهری شبیه به کندیل با رشد طبیعی نشان خواهند داد. سایر نمونه‌ها از توده استخوانی ندولر با کلاک غضروفی ضخیم شده مشابه با استئوکندروما تشکیل شده‌اند.

2. Osteotomy
3. Condylar Hypoplasia
4. Condylar Aplasia
5. Under Development
6. Anagenesis

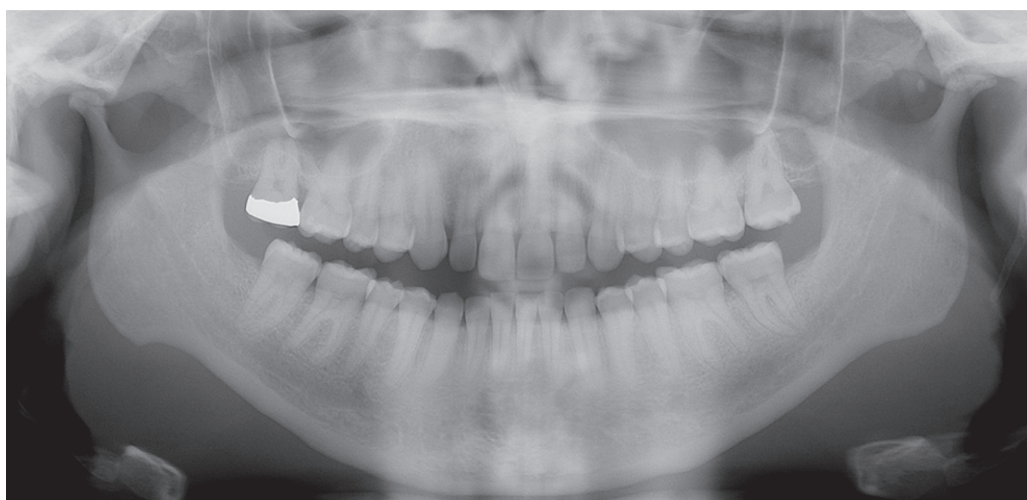
1. Scintigraphy

جدول ۱-۱ طبقه بندی هایپر پلازی کندیل

Authors	Category	Clinical Features
Obwegeser and Makek	Hemimandibular Hyperplasia	Primarily vertical overgrowth
	Hemimandibular Elongation	Primarily horizontal overgrowth with lateral mandibular displacement
	Hybrid	Combined features of both above types
Wolford et al.	Type 1	Accelerated and prolonged aberration of "normal" condylar growth mechanism
	Type 1A	Bilateral
	Type 1B	Unilateral
	Type 2	Unilateral condylar growth caused by an osteochondroma
	Type 2A Type 2B	Predominantly vertical elongation and enlargement of the condyle Horizontal exophytic tumor growth from the condyle
Type 3	Other benign tumors causing condylar enlargement	
Type 4	Malignant tumors causing enlargement of the condyle	



• شکل ۳۶-۱: هایپر پلازی کندیل. رادیوگرافی پانورامیک بیمار شکل ۳۵-۱ که افزایش اندازه قابل ملاحظه کندیل راست مندیبل را نشان می دهد.



• شکل ۳۷-۱: Condylar Hypoplasia. رادیوگرافی پانورامیک نشان دهنده هایپوپلازی دوطرفه کندیل های مندیبل است.

خصوصیات بالینی و رادیوگرافیک

کندیل دو شاخه معمولاً یکطرفه می‌باشد، اما گاهی امکان دارد هر دو طرف درگیر باشند. این بد شکلی (مالفورماسیون) اغلب بدون علامت بوده و ممکن است در رادیوگرافی‌های روتین کشف شود. با این وجود برخی بیماران ممکن است هنگام باز کردن دهان صدای Click یا POP مفصل گیجگاهی فکی داشته باشند. سایر بیماران ممکن است درد، کاهش دامنه حرکت و آنکیلوز را تجربه کنند. رادیوگرافی‌های پانورامیک و سی تی اسکن ظاهر دولوبی^۴ سرکندیل را نشان می‌دهند (شکل ۳۸-۱). موارد بسیار نادری از کندیل سه شاخه یا چهار شاخه نیز گزارش شده است.

درمان و پیش آگهی

از آنجا که کندیل دو شاخه معمولاً بدون علامت است، در اکثر مواقع درمان لازم نیست. در صورتی که بیمار از مشکلات مفصلی شکایت داشته باشد، ممکن است به درمان مناسب تمپورومندیولار (گیجگاهی فکی) نیاز باشد.

اگزوستوزها^۵

اگزوستوزها برجستگی‌های استخوانی لوکالیزه هستند که از صفحه‌ی کورتیکال منشأ می‌گیرند. این برجستگی‌های خوش خیم اغلب فکین را درگیر می‌کنند و ممکن است با استرس وارده به استخوان در نتیجه عملکرد دندان‌ها مرتبط باشند. در ادامه این فصل، شناخته شده‌ترین اگزوستوزهای دهانی، **توروس پالاتینوس^۶** و **توروس مندیبولاریس^۷** شرح داده می‌شوند. اگزوستوزهای دیگری نیز ممکن است فکین را درگیر کنند که در اینجا به آنها پرداخته می‌شود.

خصوصیات بالینی و رادیوگرافیک

اگزوستوزها اغلب مواقع در بالغین یافت می‌شوند. **اگزوستوزهای باکال**، به صورت ندول‌های سخت استخوانی دو طرفه در سطح فاسیال ریج آلوئول ماگزینا و یا مندیبل پدید می‌آیند (شکل ۳۹-۱). این اگزوستوزها معمولاً بدون علامت هستند، مگر آنکه مخاط پوشانده‌ی آنها در اثر تروما زخمی گردد. طبق گزارش یک تحقیق، این اگزوستوزها تقریباً در یک نفر از هر هزار نفر بالغین (۰/۰۹٪) یافت شده‌اند، با این حال مطالعه جدیدتری شیوع بسیار بیشتر تا نزدیک به ۱۹٪ را نشان داده است. این تفاوت ممکن است ناشی از جمعیت‌های مختلف مورد مطالعه یا معیارهای کلینیکی به کار رفته برای تشخیص ضایعه باشد.

منجر به بدشکلی^۱ و فرو رفتگی صورت در سمت مبتلا می‌گردد. هنگامی که دهان باز می‌شود خط وسط مندیبل به سمت درگیر منحرف می‌شود و به این ترتیب دفورمیتی (بدشکلی) را تشدید می‌کند. آنکیلوز مفصل گیجگاهی فکی (TMJ) ممکن است در موارد ناشی از تروما ایجاد شود.

این بدشکلی به آسانی بر روی فیلم‌های پانورامیک مشاهده می‌شود و می‌تواند شدت‌های مختلفی داشته باشد. در موارد شدید امکان دارد کندیل یا راموس به طور کامل وجود نداشته باشند. موارد خفیف‌تر، زائده کندیلی کوتاه، سیگموئید ناچ^۲ کم عمق و سر کندیلی ناقص شکل گرفته را نشان می‌دهند. امکان دارد یک Antegonial Notch واضح وجود داشته باشد. در ارزیابی کندیل‌ها سی تی اسکن ممکن است مفید باشد.

درمان و پیش آگهی

درمان بیمار مبتلا به هایپوپلازی کندیل، به علت و شدت ضایعه بستگی دارد اما اغلب به جراحی نیاز است. در صورتی که کندیل وجود نداشته باشد، پیوند دنده‌ای - غضروفی (Costochondral-rib) می‌تواند در ناحیه قرار گیرد تا به ایجاد یک مرکز فعال رشد کمک کند. به علاوه بعضی اوقات استئوتومی‌ها نتایج قابل قبولی را از نظر زیبایی به دست می‌دهند. در موارد مشخصی distraction osteogenesis به منظور تحریک شکل‌گیری استخوان جدید می‌تواند به کار رود.

کندیل دو شاخه^۳

کندیل دو شاخه یک آنومالی تکاملی ناشایع است که مشخصه آن کندیل مندیبولار دو سر می‌باشد. شیوع آن از ۰/۳۱٪-۱/۸۲٪ در گزارش‌های منتشر شده متغیر است. اکثر کندیل‌های به دو بخش میانی و طرفی تقسیم می‌شوند، که به وسیله شیار قدامی خلفی از هم جدا می‌شوند. برخی کندیل‌ها امکان دارد به دو بخش قدامی و خلفی تقسیم شوند.

علت ایجاد کندیل دو شاخه مشخص نیست. کندیل‌های دو شاخه قدامی خلفی ممکن است منشأ تروماتیک داشته باشند (مانند یک شکستگی که در دوران کودکی رخ داده است)، کندیل‌هایی که مدیولترالی (میانی و طرفی) دو قسمت شده‌اند، ممکن است در نتیجه تروما، چسبندگی غیرطبیعی ماهیچه، عوامل تراتوژن یا باقی ماندن سپتوم فیروزه در غضروف کندیل ایجاد شود.

4. Bilobed

5. Exostoses

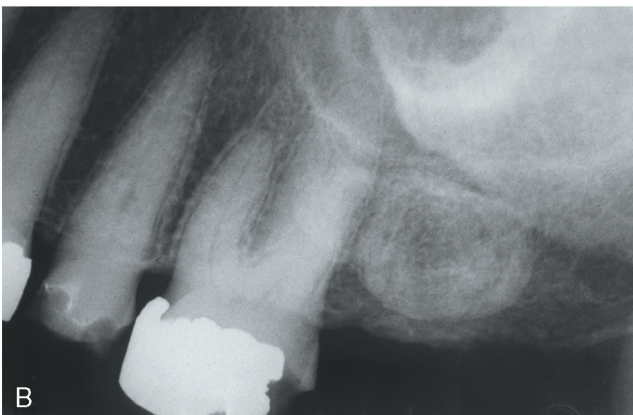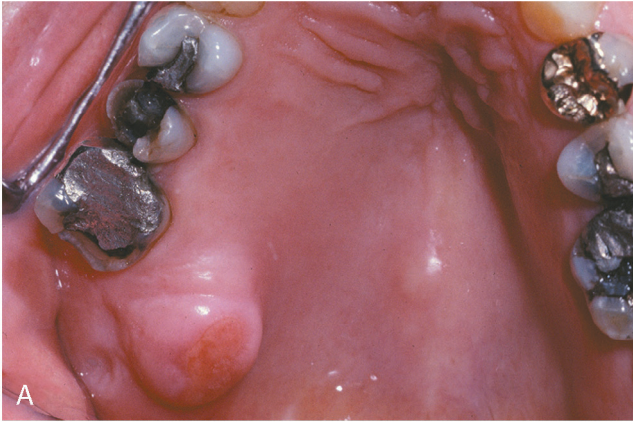
6. Torus Palatinus

7. Torus Mandibularis

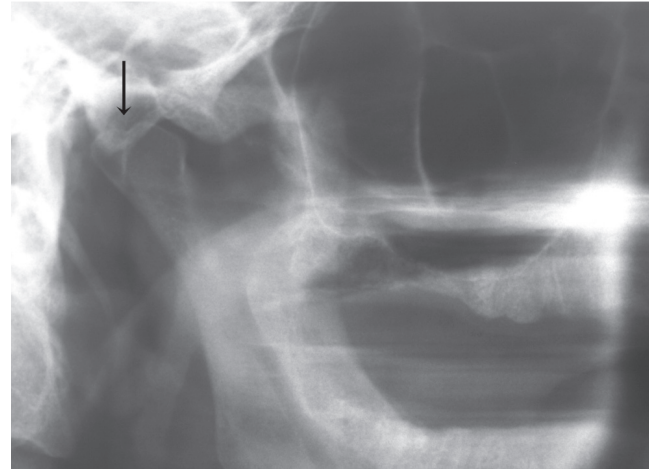
1. Distortion

2. Sigmoid Notch

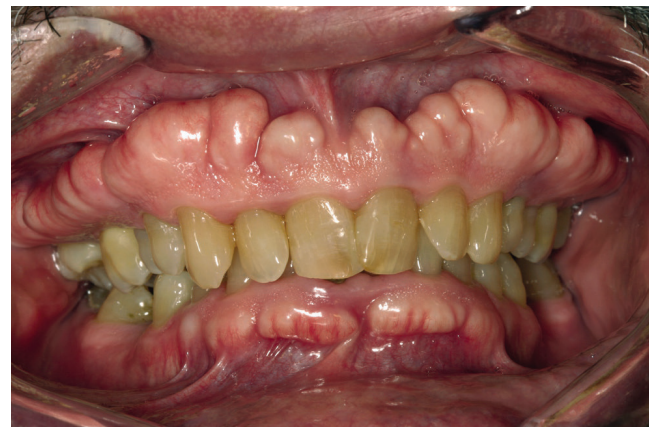3. Bifid Condyle



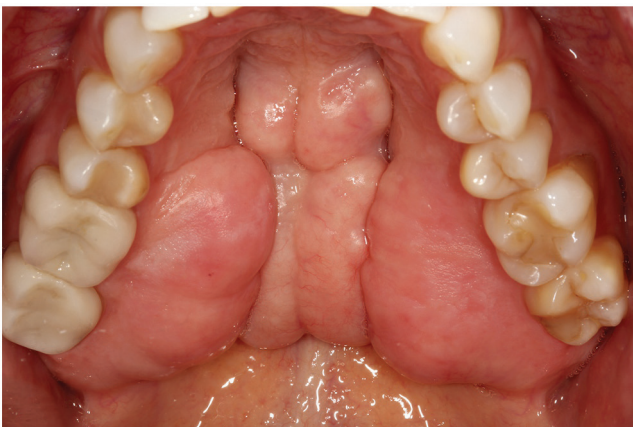• شکل ۴۰: ۱-۴۰: اگزوستوز پالاتال که به طور ثانویه زخمی شده است. رادیوگرافی، یک رادیو اپسیتیه بیضی شکل در دیستال مولر را نشان می دهد.



• شکل ۳۸: ۱-۳۸: کندیل دو شاخه. رادیوگرافی کندیل مندیبل، وجود دو سر را نشان می دهد (فلش).



• شکل ۳۹: ۱-۳۹: اگزوستوزهای باکالی متعدد بر روی ریح های آلوتولار مندیبل و ماگزایلا.



• شکل ۴۱: ۱-۴۱: اگزوستوز و توروس کامی. اگزوستوز دو طرفه وسیع کام در بیماری دارای توروس کامی بزرگ.

زیرپانتیک^۳ می باشد که امکان دارد از استخوان کرسٹ آلوتول زیرپانتیک یک بریج خلفی ایجاد شود (شکل ۴۲-۱).

در صورتی که استخوان اضافی به حد کافی وجود داشته باشد، امکان دارد اگزوستوزها بر روی رادیوگرافی، یک رادیو اپسیتیه نسبی نشان دهند (شکل B ۴۰-۱ را مشاهده کنید). در نمونه های نادر امکان دارد اگزوستوزها آن قدر بزرگ شوند که افتراق آنها از یک تومور مانند استئوما مشکل گردد.

اگزوستوزهای کامی (توبرکل های کامی)^۱ برجستگی های استخوانی هستند که در سطح لینگوال توپروزیتیه های ماگزایلا ایجاد می گردند. این ضایعات معمولاً دو طرفه هستند اما امکان دارد تنها یک طرف را درگیر کنند (شکل ۴۰-۱). این اگزوستوزها در مردان شایع تر بوده و در ۸٪ تا ۶۹٪ در جمعیت های مختلف گزارش شده اند. بسیاری از بیمارانی که اگزوستوزهای گونه ای یا کامی دارند، امکان دارد توروس مندیبولار یا کامی نیز داشته باشند (شکل ۴۱-۱).

اگزوستوزهای منفرد^۲، با شیوع کمتر، ممکن است در پاسخ به تحریک موضعی پدید آیند. اینگونه ضایعات ممکن است از استخوان آلوتول زیر پیوند لثه یا پیوند پوست ایجاد شود. تصور می شود، قرارگیری پیوند نقش یک عامل محرک را برای پرئوستئوم دارد که نتیجه آن تشکیل استخوان جدید می باشد.

یک واریانت جالب و ناشایع دیگر، **اگزوستوز تحریکی زیر پانتیک (پرولیفراسیون استئوس زیر پانتیک؛ هایپرپلازی استئوس**

3. Reactive Subpontic Exostosis (subpontic osseous proliferation, subpontic osseous hyperplasia)

1. Palatal Tubercles
2. Solitary Exostoses

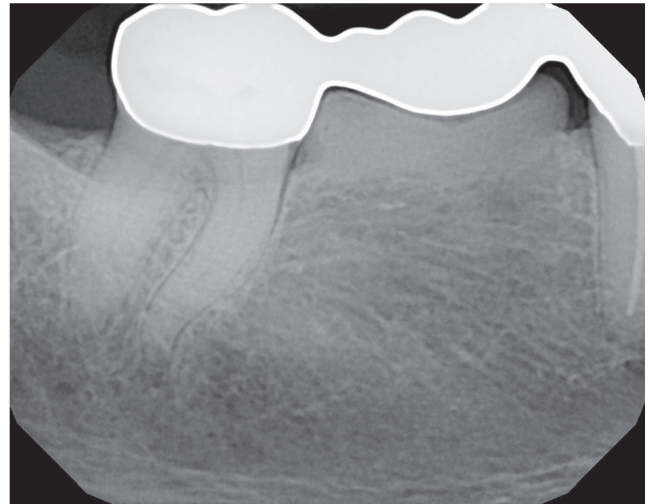
علت به وجود آمدن این ضایعه چند عاملی^۱ (شامل تأثیرات محیطی و ژنتیکی) می‌باشد. بر این اساس، بیماران تحت تأثیر گروهی از عوامل ارثی و فاکتورهای محیطی موضعی قرار گرفته‌اند. در صورتی که میزان کافی از این عوامل وجود داشته باشند، فاکتورهای مؤثر از آستانه (threshold) مورد نیاز برای تغییر فراتر رفته و این صفت (توروس کام) ظاهر می‌گردد.

خصوصیات بالینی و رادیوگرافیک

توروس کام توده استخوانی سختی است که در امتداد خط وسط کام سخت، به وجود می‌آید (شکل‌های ۱-۴۳ و ۱-۴۴). بعضی اوقات توروس‌ها با توجه به مورفولوژی آنها تقسیم بندی می‌شوند:

- **توروس تخت**^۲، دارای قاعده پهن و سطحی صاف و اندکی محدب می‌باشد. این توروس به صورت قرینه، به هر دو طرف رافه خط وسط گسترش می‌یابد.
- **توروس دوکی**^۳، یک ریج در وسط دارد که امتداد رافه کامی می‌باشد. گاهی یک شیار مرکزی نیز وجود دارد.
- **توروس ندولر**^۴، به صورت برجستگی‌های متعدد، که هر کدام قاعده‌ای جداگانه دارند ایجاد می‌شود. این برجستگی‌ها امکان دارد، با هم یکی شوند و در بین آنها شیارهایی شکل بگیرند.
- **توروس لبولار**^۵ نیز یک توده لبوله است، اما از یک قاعده منشأ می‌گیرد. توروس‌های لبولر می‌توانند بدون پایه^۶ یا پایه‌دار^۷ باشند. اکثر توروس‌های کامی کوچک هستند (قطر کمتر از ۲ سانتیمتر)؛ با این حال می‌توانند در طول زندگی، به آهستگی افزایش اندازه پیدا کنند، گاهی این افزایش اندازه تا حدی است که کل کام را اشغال می‌کند. اکثر توروس‌ها علامتی ایجاد نمی‌کنند، اما در برخی موارد مخاط نازک پوشاننده ممکن است در اثر تروما، زخمی گردد. توروس کامی معمولاً در رادیوگرافی‌های روتین دندانپزشکی دیده نمی‌شود. ندرتاً امکان دارد به صورت یک رادیوپاسیتی، بر روی فیلم‌های پری اپیکال (در صورتی که فیلم در هنگام انجام رادیوگرافی پشت توروس قرار گرفته باشد) دیده شود.

شیوع توروس کام در مطالعات جمعیتی بسیار متفاوت بوده است از ۶۰٪ تا ۴٪ این تفاوت ممکن است در نتیجه اختلاف در معیارهای استفاده شده برای تشخیص باشد. همچنین امکان دارد علت این تفاوت انجام مطالعات بر روی افراد زنده یا جمجمه‌ها باشد. با این حال به نظر می‌رسد، تفاوت‌های نژادی معنی‌داری وجود داشته باشد، به طوری که شیوع ضایعه در جمعیت‌های آسیایی و اسکیموها بیشتر است. در ایالات



• شکل ۴۲-۱: اگزوستوز تحریکی زیر پانتیک. رشد ندولر استخوان متراکم زیرپانتیک بریج خلفی مندیبل.

خصوصیات هیستوپاتولوژیک

بررسی میکروسکوپی، توده استخوانی کورتیکال متراکم لاملار به همراه میزان کمی مغز استخوان Fibro - Fatty (فیبروزه - چربی) را نشان می‌دهد. در بعضی موارد یک ناحیه مرکزی از استخوان تراپکولار نیز وجود دارد.

درمان و پیش‌آگهی

اکثر اگزوستوزها، آن قدر نمای بالینی واضحی دارند، که نیازی به بیوپسی آنها نمی‌باشد. در صورتی که تشخیص، قطعی نباشد برای رد سایر ضایعات استخوانی باید بیوپسی انجام شود. در صورتی که اگزوستوز به طور مکرر تحت تروما قرار گیرد یا زخمی و دردناک گردد، باید خارج شود. به علاوه، امکان دارد به منظور استقرار پروتز دندانی یا امکان انطباق مناسب فلپ در طول جراحی پرپودنتال، نیاز به جراحی و برداشت اگزوستوز باشد. اگزوستوزهای تحریکی زیرپانتیک ممکن است در صورت ایجاد اختلال در بهداشت یا تأثیر در بیماری پرپودنتال بافت‌های مجاور نیاز به برداشت داشته باشند. اگزوستوزهایی که در نتیجه فانکشن دندان‌های مجاور پدید آمده‌اند، ممکن است پس از برداشت در صورتی که دندان‌های ایجادکننده استرس در محل باشند، عود نمایند.

توروس کامی

توروس کامی یک اگزوستوز شایع می‌باشد که بر روی خط وسط کام سخت پدید می‌آید. پاتوژنز این توروس‌ها مدت زیادی است مورد بحث می‌باشد و محور این مباحث نقش فاکتورهای ژنتیکی یا فاکتورهای محیطی مانند نیروهای جویدن در ایجاد ضایعه می‌باشد. برخی صاحب‌نظران پیشنهاد کرده‌اند که توروس کام به صورت یک صفت اتوزومال غالب به ارث می‌رسد. با این حال دیگران اعتقاد دارند که

1. Multifactorial
2. Flat Torus
3. Spindle Torus
4. Nodular Torus
5. Lobular Torus
6. Sessile
7. Pedunculated

بیماران بدون دندان، به منظور استقرار دنچر ممکن است نیاز به جراحی و برداشت توروس باشد. برداشت و جراحی همچنین ممکن است در مورد توروس‌های کام که به طور مکرر زخمی می‌شوند و یا در فانکشن دهان تداخل ایجاد می‌کنند، تجویز شود. باید در نظر گرفته شود که توروس‌های کامی مستعد استئونکروز ناشی از داروها می‌باشند.

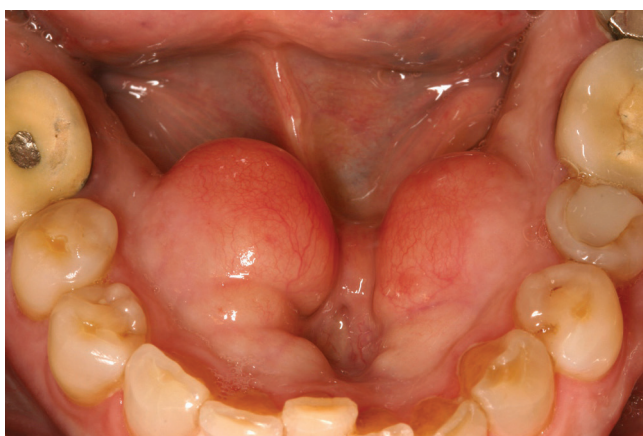
توروس مندیبل

توروس مندیبل یک اگزوستوز شایع است که در امتداد سطح لینگوال مندیبل به وجود می‌آید. مانند توروس کامی، عامل توروس مندیبل نیز احتمالاً مولتی فاکتوریال (چند عاملی) شامل ژنتیک و تأثیرات محیطی می‌باشند.

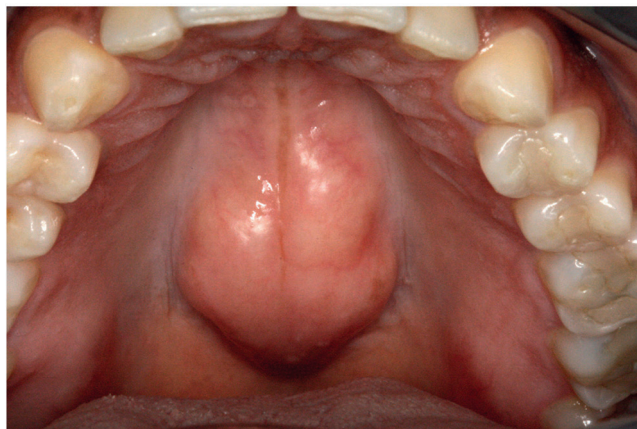
خصوصیات بالینی و رادیوگرافیک

توروس مندیبل به صورت یک برجستگی استخوانی در امتداد سطح لینگوال مندیبل بالای خط مایلوهایپوئید در ناحیهٔ پرمولرها ظاهر می‌شود (شکل ۴۵-۱).

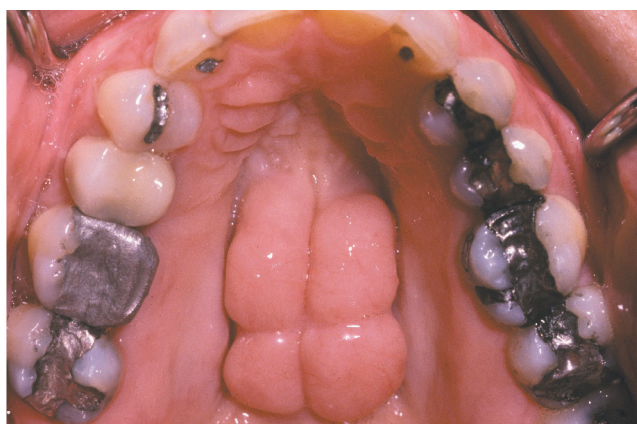
در بیش از ۹۰٪ از موارد، درگیری دو طرفه پدید می‌آید. اکثر توروس‌های مندیبل به صورت یک ندول منفرد رخ می‌دهند با این حال وجود لبول‌های متعدد به موازات دندان‌ها یافته‌ی غیرمعمولی نیست. اغلب، بیماران از حضور این ضایعه مطلع نیستند، مگر آنکه مخاط پوشاننده‌ی آن ثانویه به تروما زخمی شود. در نمونه‌های نادر، امکان دارد، توروس‌های دو طرفه به حدی بزرگ شوند که تقریباً در خط وسط به یکدیگر برسند (شکل ۴۶-۱). در رادیوگرافی‌های پری اپیکال (مخصوصاً در فیلم‌های قدامی) امکان دارد توروس‌های بزرگ مندیبل به صورت یک رادیوآپسیتی بر روی ریشه‌های دندان‌ها، سوپرایمپوز شود (شکل ۴۷-۱). توروس‌های مندیبل به آسانی بر روی رادیوگرافی‌های اکلوزال مشاهده می‌گردند (شکل ۴۸-۱).



• شکل ۴۵-۱: توروس مندیبل. برجستگی‌های استخوانی لوبولهٔ دو طرفه در سمت لینگوال ریج آلونولر مندیبل.



• شکل ۴۳-۱: توروس کامی. ندول استخوانی بر روی خط وسط کام.



• شکل ۴۴-۱: توروس کامی. توده کامی بزرگ و لوبوله.

متحدۀ اکثر تحقیقات، شیوعی معادل ۲۰٪ تا ۳۵٪ را نشان داده‌اند که در آنها تعداد زیادی از موارد را ضایعات نسبتاً کوچک تشکیل می‌دادند. تقریباً همه تحقیقات انجام شده در سراسر دنیا نسبت بروز ۲ به ۱ در زنان نسبت به مردان را نشان داده‌اند. شیوع در طول اوایل دوران جوانی به حداکثر می‌رسد در حالی که در سال‌های بعد کاهش می‌یابد. این یافته از فرضیه‌ی دینامیک بودن توروس‌ها و ارتباط آنها با فاکتورهای محیطی پشتیبانی می‌کند. در سال‌های بعدی زندگی امکان دارد برخی از این توروس‌ها در پاسخ به کاهش نیروهای فانکشنال، دچار تحلیل و ریمودلینگ^۱ گردند.

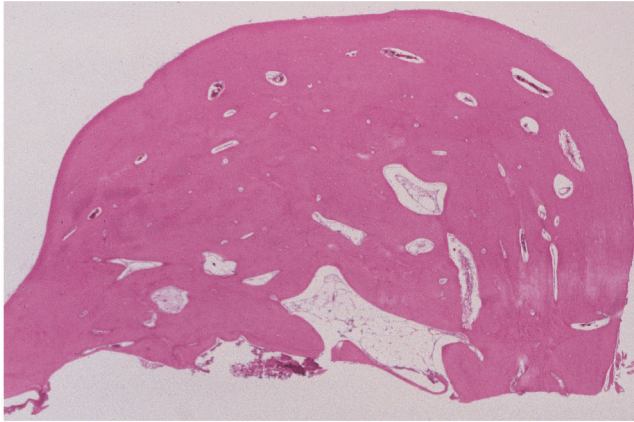
خصوصیات هیستوپاتولوژیک

بررسی میکروسکوپی توروس، توده‌ای متراکم و لاملار از استخوان کورتیکال را نشان می‌دهد. بعضی اوقات یک ناحیه داخلی از استخوان تراپکولر دیده می‌شود.

درمان و پیش آگهی

اکثر توروس‌های کامی می‌توانند براساس ظاهر خاصشان به صورت بالینی تشخیص داده شوند، بنابراین بیوپسی به ندرت ضرورت دارد. در

1. Resorption Remodeling



• شکل ۴۹-۱: توروس مندیبل. توده ندولر از استخوان متراکم کورتیکال. مقداری مغز استخوان چرب در قاعده نمونه مشاهده می‌شود.

شیوع توروس مندیبل در اوایل جوانی به حداکثر می‌رسد، و در سال‌های بعد اندکی کاهش می‌یابد. به علاوه، شیوع آن با دندان قروچه و تعداد دندان‌های موجود مرتبط می‌باشد. این یافته‌ها، حامی نظریه چند عاملی بودن، دلایل پیدایش توروس مندیبل و پاسخ این ضایعه به استرس‌های فانکشنال می‌باشد.

خصوصیات هیستوپاتولوژیک

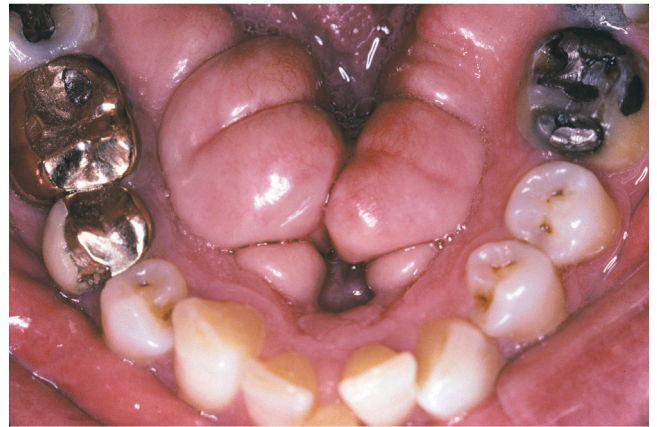
نمای هیستوپاتولوژیک توروس مندیبل، مشابه سایر اگزوستوزها، عمدتاً متشکل از توده‌ای ندولر از استخوان متراکم، لاملار کورتیکال (شکل ۴۹-۱) می‌باشد. گاهی اوقات یک ناحیه داخلی از استخوان تراپیکولر همراه با مغز استخوان چرب^۱ دیده می‌شود.

درمان و پیش‌آگهی

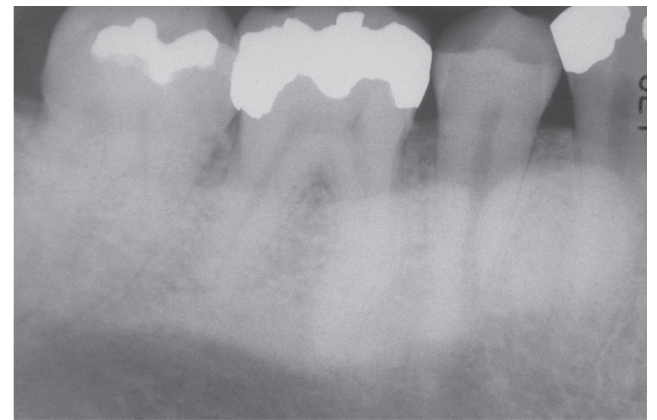
اکثر توروس‌های مندیبل به صورت بالینی به راحتی تشخیص داده می‌شوند و درمانی نیاز ندارند. با این حال، امکان دارد برای استقرار دنچر کامل یا پارسیل فک پایین نیاز به برداشت و جراحی توروس باشد. گاهی، در صورت وجود دندان‌ها در ناحیه، احتمال عود توروس وجود دارد.

سندرم ایگل (سندرم استایلوهایوئید؛ سندرم استایلوکارتیید^۲ STYLALGIA)

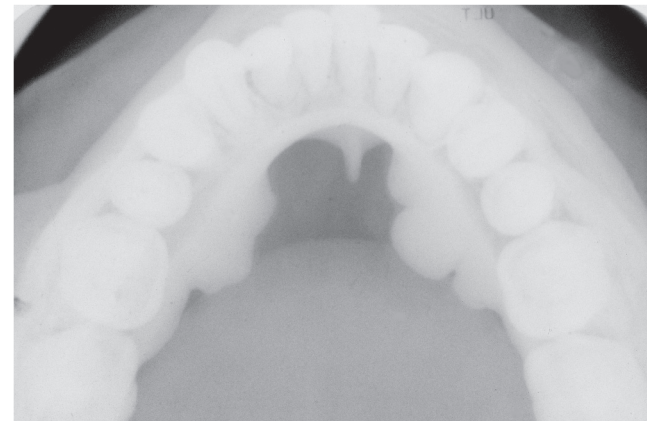زائده استایلوئید یک برجستگی استخوانی نازک است که از بخش تحتانی استخوانی گیجگاهی (تمپورال) در ناحیه قدامی و داخلی (مدیال) سوراخ استایلوماستوئید منشأ می‌گیرد. این زائده توسط لیگامان استایلوهایوئید به شاخ کوچک استخوان هایوئید متصل است. در هر طرف آن شریان‌های کاروتید داخلی و خارجی قرار می‌گیرند. افزایش طول زائده استایلوئید یا مینرالیزه شدن کمپلکس لیگامان استایلوهایوئید غیر معمول نیست و در برخی بررسی‌های رادیوگرافیک، در ۱۸٪ تا ۶۰٪ از افراد



• شکل ۴۶-۱: توروس مندیبل. توروس‌های حجیم با نمای kissing که در خط وسط به یکدیگر رسیده‌اند.



• شکل ۴۷-۱: توروس مندیبل. توروس، منجر به ایجاد یک رادیوپاسیتی شده که بر روی ریشه دندان‌های مندیبل سوپرایمپوز شده است.

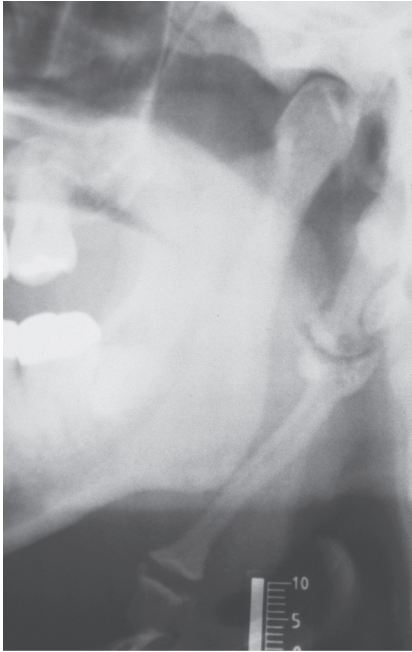


• شکل ۴۸-۱: توروس مندیبل. رادیوگرافی اکلوزال، توروس‌های دوطرفه مندیبل را نشان می‌دهد.

اغلب تحقیقات این طور نشان داده‌اند که توروس مندیبل به اندازه توروس کام شایع نیست؛ شیوع توروس مندیبل از ۳٪ تا ۵۸٪ متغیر می‌باشد. همچون توروس کام، توروس مندیبل نیز در افراد آسیایی و اسکیموها شایع‌تر است. شیوع این ضایعه در ایالات متحده، از ۷٪ تا ۱۰٪ متغیر می‌باشد و اختلاف چندانی بین سفیدپوستان و سیاه‌پوستان نشان نمی‌دهد. شیوع ضایعه در مردان اندکی بیش از زنان است.

1. Fatty Marrow

2. Eagle Syndrome (stylohyoid syndrome, Carotid artery syndrome)



• شکل ۵۰-۱: سندرم ایگل. مینرالیزه شدن لیگامان استایلوهایپوئید در خلف راموس مندیبل قابل رؤیت می‌باشد.

درمان و پیش آگهی

درمان سندرم ایگل به شدت علائم آن بستگی دارد. در موارد خفیف، ممکن است درمانی مورد نیاز نباشد (مگر اطمینان دادن به بیمار). بعضی اوقات تزریق موضعی کورتیکواستروئیدها درد را از بین می‌برد. در موارد شدیدتر، نیاز به جراحی بخشی از زائده استایلوئید طولی یا لیگامان استایلوهایپوئید مینرالیزه شده می‌باشد. این عمل می‌تواند توسط هر دو روش داخل دهانی یا transcervical انجام شود. پیش آگهی به طور کلی خوب است. در موارد نادری از سندروم استایلوکاروتید که منجر به قطع شریان کاروتید داخلی می‌شود، ممکن است نیاز به balloon angioplasty و قرار دادن استنت باشد.

نقص استافنه (کیست استخوانی استافنه؛ فرورفتگی غده بزاقی مندیبولار لینگوال؛ کیست استخوانی نهفته؛ کیست استخوانی استاتیک؛ نقص استخوانی استاتیک؛ نقص مندیبولار کورتیکال لینگوال)^۷

در ۱۹۴۲، استافنه تعدادی از ضایعات رادیولوژیک بدون علامت، که در نزدیکی زاویه مندیبل قرار داشتند را توصیف کرد. گزارش‌های بعدی راجع به ضایعات مشابه، این طور نشان داده‌اند که این حالت نمایانگر یک تفرع در سطح لینگوال استخوان مندیبل می‌باشد. در اکثر موارد، در بیوپسی بافت غده بزاقی نرمال مشاهده شده است که بر اساس آن پیشنهاد می‌کند که نقص استافنه نمایانگر نقص‌های رشدی تکاملی

جمعیت گزارش شده است. شیوع آن با افزایش سن زیادتر شده است. این مینرالیزاسیون معمولاً دو طرفه است، البته امکان دارد که تنها یک طرف را درگیر کند. اکثر موارد بدون علامت هستند، با این حال تخمین زده می‌شود که ۴٪ تا ۱۰٪ از بیماران با افزایش طول زائده استایلوئید علائم سندرم ایگل را تجربه می‌کنند. این علائم در اثر تحت فشار و تحت تأثیر قرار گرفتن اعصاب یا عروق خونی مجاور ایجاد می‌گردند.

خصوصیات بالینی و رادیوگرافیک

سندرم ایگل اغلب بالغین را مبتلا می‌کند و در زنان بیش از مردان دیده می‌شود. بیمار به خصوص هنگام بلع، چرخش سر یا باز کردن دهان دچار درد صورتی مبهم و گنگ می‌شود. سایر علائم‌ها ممکن است شامل اختلال در بلع^۱، اختلال در صحبت کردن^۲، گوش درد^۳، سردرد، سرگیجه و سنکوپ و حملات ایسکمیک گذرا^۴ باشد.

افزایش طول زائده استایلوئید یا مینرالیزاسیون کمپلکس لیگامان استایلوهایپوئید را می‌توان بر روی رادیوگرافی‌های Lateral - jaw (طرفی فک) یا پانورامیک مشاهده کرد (شکل ۵۰-۱). کمپلکس استایلوهایپوئید مینرالیزه شده را می‌توان در ناحیه tonsillar fossa (لوزه‌ای) لمس کرد، و در این حالت اغلب درد ایجاد می‌شود.

سندرم ایگل به صورت کلاسیک، پس از برداشت لوزه^۵ پدید می‌آید. ایجاد بافت اسکار در ناحیه‌ی کمپلکس استایلوهایپوئید مینرالیزه شده باعث ایجاد درد گردنی حلقی در ناحیه‌ی اعصاب جمجمه‌ای IX, VII, V, X به ویژه هنگام بلع می‌گردد. برخی نویسندگان از واژه سندرم ایگل تنها در مواردی استفاده می‌کنند که استخوانی شدن (Ossification) زنجیره‌ی استایلوهایپوئید در نتیجه‌ی برداشت لوزه یا سایر تروماهای گردن ایجاد شده باشد.

شکل دوم از این حالت، که با برداشت لوزه ارتباطی ندارد، به عنوان سندرم استایلوکاروتید شناخته می‌شود. این طور تصور می‌شود که کمپلکس مینرالیزه شده و طولی شده به شریان‌های کاروتید داخلی و خارجی و فیبرهای عصب سمپاتک همراه آنها فشار می‌آورد. امکان دارد بیمار در هنگام چرخاندن سر، از درد در ناحیه‌ی گردن شکایت داشته باشد، و ممکن است این درد به سایر نواحی سر یا گردن کشیده^۶ شود. فشار بر روی شریان کاروتید داخلی می‌تواند به ندرت منجر به حمله ایسکمی گذرا، سکته مغزی و حتی قطع شریان کاروتید داخلی بشود. سندرم ایگل تروماتیک نیز گزارش شده است، در این حالت علائم پس از شکستگی در لیگامان استایلوهایپوئید مینرالیزه، ظهور می‌کنند.

1. Dysphagia
2. Dysphonia
3. Otagia
4. Transient Syncope
5. Tonsillectomy
6. Radiate

7. Stafne Defect (stafne bone cyst, lingual mandibular salivary gland depression, latent bone cyst, static bone defect, static bone cyst, lingual cortical mandibular defect)