

# عوارض پیچیده ی ایمپلنت های دندانى

**مترجم:**

دکتر حامد آتش پنجه

سرشناسه	: باقری، شاهرخ C Bagheri, Shahrokh
عنوان و نام پدیدآور	: عوارض پیچیده‌ی ایمپلنت‌های دندان‌ی / [ویراستاران شاهرخ باقری، حسین‌علی خان، مارک‌آر. استیونز]؛ مترجم حامد آتش‌پنجه.
مشخصات نشر	: تهران : شایان نمودار، ۱۴۰۱.
مشخصات ظاهری	: ۲۴۲ص: مصور؛ ۲۲ × ۲۹ س.م.
شابک	: ۹۷۸-۹۶۴-۲۳۷-۶۹۰-۲
وضعیت فهرست نویسی	: فیبا
یادداشت	: عنوان اصلی: Complex Dental Implant Complications, 2020.
یادداشت	: کتابنامه.
موضوع	: کاشت دندان‌ی -- عوارض و عواقب Dental implants -- Complications
شناسه افزوده	: خان، حسین علی
شناسه افزوده	: Khan, Husain Ali
شناسه افزوده	: استیونز، مارک آر.
شناسه افزوده	: Stevens, Mark R
شناسه افزوده	: آتش‌پنجه، حامد، ۱۳۶۵ - ، مترجم
رده بندی کنگره	: RK۶۶۷
رده بندی دیویی	: ۶۱۷/۶۹۳
شماره کتابشناسی ملی	: ۹۱۴۸۱۶۰

#### نام کتاب: عوارض پیچیده‌ی ایمپلنت‌های دندان‌ی

مترجم: دکتر حامد آتش‌پنجه

ناشر: انتشارات شایان نمودار

مدیر تولید: مهندس علی خزعلی

حروفچینی و صفحه‌آرایی: انتشارات شایان نمودار

طرح جلد: آتلیه طراحی شایان نمودار

شمارگان: ۵۰۰ جلد

نوبت چاپ: اول

تاریخ چاپ: تابستان ۱۴۰۲

شابک: ۹۷۸-۹۶۴-۲۳۷-۶۹۰-۲

قیمت: ۲,۷۰۰,۰۰۰ ریال



شایان نمودار

دفتر مرکزی: تهران / میدان فاطمی / خیابان چهلستون / خیابان دوم / پلاک ۵۰ / بلوک B / طبقه همکف / تلفن: ۸۸۹۸۸۸۶۸

وب سایت: [shayannemoodar.com](http://shayannemoodar.com)

اینستاگرام: Shayannemoodar

(تمام حقوق برای ناشر محفوظ است. هیچ بخشی از این کتاب، بدون اجازه مکتوب ناشر، قابل تکثیر یا تولید مجدد به هیچ شکلی، از جمله چاپ، فتوکپی، انتشار الکترونیکی، فیلم و صدا نیست.

این اثر تحت پوشش قانون حمایت از مولفان و مصنفان ایران قرار دارد.)

## دیباچه :

این اثر که قسمت اصلی آن از کتابی با عنوان Complex Dental Implant Complications اثر اساتیدی چون : Behnam Bohluli, Seied Omid Keyha , Mark R. Stevens , Husain Ali Khan ,Bagheri Shahrok بوده است در مورد عوارضی است که گاهی دندانپزشک به ندرت ممکن است به آن برخورد کند ولی تصمیم مهمی را باید اتخاذ نماید . از این رو می تواند راه نجاتی برای بسیاری از موارد غیر قابل برگشت در جراحی های ایمپلنت باشد .

## فهرست مطالب

ارزیابی ایمپلنت قبل از عمل جراحی و پیامدهای برنامه‌ریزی درمانی.....	۵
عوارض پزشکی در ایمپلنتولوژی دندانى .....	۱۶
عوارض زیبایی شناختی ایمپلنت دندانى .....	۵۹
عوارض عفونی ایمپلنت دندانى .....	۸۳
پیشگیری و درمان عوارض مرتبط با ایمپلنت دندان که ناشی از داروهایی است که باعث استئونکروز فک می‌شوند.....	۱۱۹
عوارض مربوط به فک پایین آتروفیک .....	۱۴۴
آسیب‌های عصب سه قلو .....	۱۶۸
عوارض پیوند سینوس و فک بالای آتروفیک .....	۱۸۶
عوارض متفرقه در جراحی ایمپلنت دهانی.....	۲۲۹

# ارزیابی ایمپلنت قبل از عمل جراحی و پیامدهای برنامه‌ریزی درمانی

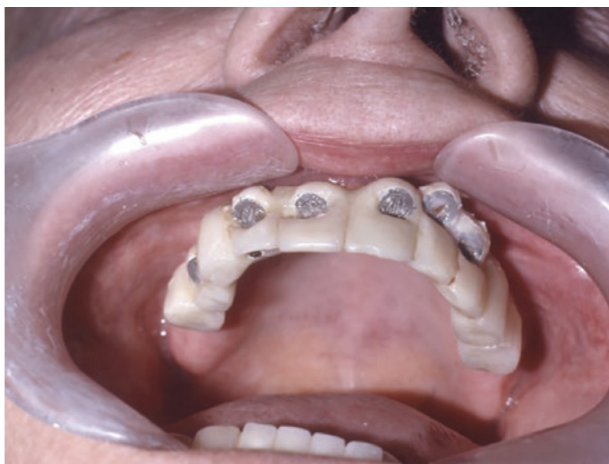## ۱- مقدمه

چندین محقق از جمله Bothe و همکارانش در سال ۱۹۴۰ و لونتال و همکارانش در سال ۱۹۵۱، اولین کسانی بودند که پدیده های استئواینترگراسیون را توصیف کردند. هنگامی که برنمارک، پزشکی که اصطلاح «استئواینترگراسیون» را ابداع کرد، اولین ایمپلنت دندانی خود را در یک انسان داوطلب کاشت، متوجه شد که کیفیت و کمیت استخوان مهمترین فاکتورها در کاشت ایمپلنت هستند. رشدی تصاعدی در تکامل، کاربرد و بهبود روش‌های توانبخشی ایمپلنت دندان وجود داشته است.

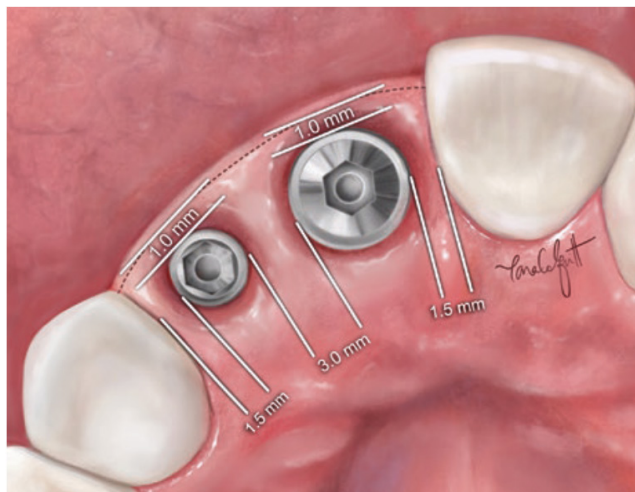
توسعه طرح‌های پروتزی مبتکرانه، اجزای سفارشی، بازسازی بافت هدایت‌شده، تصویربرداری همزمان و مدرن در مطب و نرم‌افزار کامپیوتری به طور قابل توجهی تعداد کاربردهای ایمپلنت و گزینه‌های ترمیمی را افزایش داده است. تعدادی از ملاحظات مهم دیگر شامل افزایش تعداد بیمارانی است که به طور بالقوه از ایمپلنت های دندانی سود می‌برند (به عنوان مثال، Baby Boomers). همچنین دیگر ملاحظات شامل قابلیت پیش بینی بالای موفقیت، و تمایل دندانپزشکان برای ارائه این درمان به بیماران خود است. جراحی ایمپلنت در حال تبدیل شدن به یک روش گسترده است و در حال تبدیل شدن به عنصر مهمی از برنامه درسی دوره کارشناسی در دانشکده های دندانپزشکی است.

متأسفانه، همانطور که درمان ایمپلنت دندان در اکثر مطب های دندانپزشکی محبوبیت و تکامل یافته است، تعداد مشکلات و عوارض مرتبط با ایمپلنت دندانی افزایش یافته است. هزینه بالای ذاتی دندانپزشکی ایمپلنت، همراه با انتظارات بالای بیماران، همواره منجر به تعداد نامتناسبی از مشکلات و ادعاهای قصور قانونی شده است. رژیم‌های درمانی ضعیف، و همچنین اقدامات ناکافی یا نادرست قبل از عمل، مستقیماً در اکثریت این مشکلات مقصر هستند.

برای جلوگیری از مشکلات حین جراحی، لازم است قبل از عمل یک ارزیابی کامل و با جزئیات انجام شود. یک تاریخچه پزشکی دقیق، یک معاینه بالینی و رادیوگرافی کامل، و یک طرح پروتز برنامه ریزی شده، همه باید بخشی از ارزیابی قبل از عمل باشد. سناریوی «جراحی ایمپلنت توسط پروتزاها» به تمام معنا درست است. برای ایجاد یک برنامه درمانی مناسب، لازم است ابتدا نوع و میزان ترمیم پروتز مشخص شود. (تصویر. ۱).



شکل ۱ در نتیجه کاشت ایمپلنت و بدون توجه به طرح نهایی پروتز، ظهور ایمپلنت از طریق سطح صورتی پروتزاها مشاهده شد.



## ۲- مشاوره اولیه

هدف از ایجاد یک برنامه درمانی کامل، طراحی، سازماندهی و مستندسازی شرایط قبل از شروع درمان است. پیشگیری و اجتناب از عوارض ناشناخته جراحی یا پروتز را می‌توان با استفاده از یک استراتژی درمان جامع برنامه ریزی شده انجام داد.

یک استراتژی قطعی توانبخشی و درمان ایمپلنت تا زمانی که به دو موضوع حیاتی زیر پاسخ داده نشده باشد، ایجاد نمی‌شود:

۱. خواسته‌ها و انتظارات بیمار چیست؟

۲. بیمار چقدر می‌خواهد برای توانبخشی و یا نوتوانی ایمپلنت خود سرمایه‌گذاری کند؟

در نتیجه، کمیت، محل قرارگیری و حتی زاویه‌بندی ایمپلنت‌های دندانی بر اساس نوع پروتز مورد استفاده تعیین می‌شود. علاوه بر این، بیمار باید از هرگونه هزینه اضافی (به عنوان مثال، تعمیر محل قبل از کاشت، پروتز موقت، اباتمنت پروتز سفارشی) و تعهدات زمانی مرتبط با این روش مطلع شود. موضوع رعایت بهداشت و فراخوان نیز باید در گفتگو مطرح شود. در صورت فراخوان ممکن است هزینه‌هایی برای تعویض ضمام یا برداشتن پروتزهای پیچ دار و همچنین تمیز کردن دریافت شود. مواردی که بسیار دشوار هستند ممکن است نیاز به یک رویکرد مشترک شامل سایر رشته‌های دندانپزشکی داشته باشند. مشکلات و شکست‌های ایمپلنت هنوز در نوشته‌ها به سه جنبه اصلی مرتبط است: سیستم ایمپلنت، سلامت و عادات بیمار، و سطح مهارت دندانپزشک در انجام این روش. ارزیابی قبل از عمل و تعبیه پروتز در اکثر موارد ناکافی است و در نتیجه در طول عمل با مشکل مواجه می‌شود.

موارد زیر باید در کارهای قبل از جراحی و پروتز گنجانده شود:

- تاریخچه سلامت کامل.
- یک معاینه دقیق سیستماتیک عملکردی و زیبایی شناختی از دهان و صورت.
- یک معاینه رادیوگرافی مناسب، که ممکن است شامل موارد زیر باشد:
  - توموگرافی کامپیوتری پرتو مخروطی (CBCT) با نرم افزار برنامه ریزی مجازی.
  - رادیوگرافی پانوراما با بزرگنمایی مشخص.
  - فیلم‌های پری اپیکال با بزرگنمایی مشخص.
- رویکردهای دیگر که ممکن است در کارهای قبل از جراحی و پروتز مورد استفاده قرار گیرند عبارتند از:
  - مدل‌های مطالعه، اعم از سنتی یا دیجیتالی.
  - نرم افزار کامپیوتری برای برنامه ریزی ایمپلنت دیجیتالی و پروتز.
  - در صورت لزوم انجام وکس آپ دقیق،

• راهنمای جراحی.

• داشتن عکس های قبل از عمل، هم خارج دهانی و هم داخل دهانی.

هنگامی که صحبت از طراحی ایمپلنت و توانبخشی پروتز می شود، انجام یک ارزیابی سیستماتیک از ابعاد صورت و یک معاینه کامل حفره دهان بسیار مهم است. علاوه بر ارزیابی کلی قبل از عمل، یک بررسی کلی صورت برای ارزیابی عدم تقارن باید انجام شود. درک و جمع آوری نسبت های صورت، خط وسط دندان و ناهنجاری های بافت نرم اطراف دهان برای این عملکرد شغلی مورد نیاز است. این موارد خطوط مربوط به لب بالا و پایین را در هر دو حالت استراحت و حرکت در بر می گیرد. با توجه به نوشته ها، میانگین نشان دادن ثنیا در حالت استراحت برای مردان ۱،۹ میلی متر و برای زنان ۳،۴۰ میلی متر است. با این حال، طیف وسیعی از نمایش لثه زمانی که دهان روی آن حالت لبخند به خود میگیرد وجود دارد. هنگامی که نمای لثه بزرگتر از ۳ میلی متر باشد، اغلب بیش از حد در نظر گرفته می شود. هنگام لبخند زدن، ممکن است از لب پایین برای تعیین جهت صفحه انسیزال استفاده شود و باید با دندان های ثنایای فک بالا تماس برقرار کند.

هنگام برخورد با موقعیت های دندان، لازم است وضعیت دندان های طبیعی که هنوز وجود دارند، ارزیابی شود. علاوه بر این، وضعیت پرپوندتال و ترمیمی، مورفولوژی، محل قرارگیری و ارجاع به صفحات انسیزال و اکلوزال آنها همگی در نظر گرفته شده است. همچنین تشخیص وجود کانت ها که اغلب در افراد مبتلا به عدم تقارن صورت وجود دارد بسیار مهم است. هنگام ایجاد صفحه مربوط به لبه یا سطح دندان، صفحه انسیزال باید موازی با صفحه سطح دندان باشد. افزایش یا کاهش سطح انسیزال می تواند ناشی از عوامل مختلف دندان، از جمله ساییدگی و یا ترمیم های ضعیف قبلی باشد.

از دست دادن زودرس مولرها و پره مولرها، رانش بیش از حد مزیال، و فرو افتادن بعد عمودی، همگی بر روی صفحه اکلوزال و حمایت بافت نرم اطراف دهان در ناحیه خلفی دهان تأثیر خواهند داشت. این امکان وجود دارد که ارتودنسی مرتبط با رهگیری و یا جراحی ارتوگناتیک قبل از کاشت ایمپلنت ضروری باشد. توانبخشی ایمپلنت در شکل ۲ به عنوان یک روش پیچیده چند رشته ای نشان داده شده است.

تعداد زیادی از بیمارانی که موافقت نامه های رضایت آگاهانه و طرح های درمانی پیشنهادی را امضا می کنند، به طور کامل در مورد برنامه یا روشی که با آن موافقت می کنند، مطلع نیستند، که یک مشکل جدی است. هنگامی که ۱۰۰ بیمار برای اعمال جراحی انتخابی در بیمارستان بستری شدند و بروشور های مربوط به روش را به آنها تحویل دادند، محققان دریافتند که ۳۸ درصد از بیماران نمی توانند ماهیت جراحی و یا روش را به درستی تعریف کنند و ۵۴ درصد نمی توانند حداقل یک پیامد احتمالی را شناسایی کنند. مستندات گفتگوی پزشک با بیمار در مورد دوره های طولانی درمان به کاهش خطر برای پزشک کمک می کند. علاوه بر این، ایجاد رابطه مثبت بیمار و پزشک در طول فرآیند معاینه بسیار مهم است. این امر باعث بهبود نتایج موردی، به ویژه در طرح های درمان ایمپلنت چند فاز و پیچیده می شود، که به ویژه سودمند خواهد بود.

### ۳- سابقه پزشکی

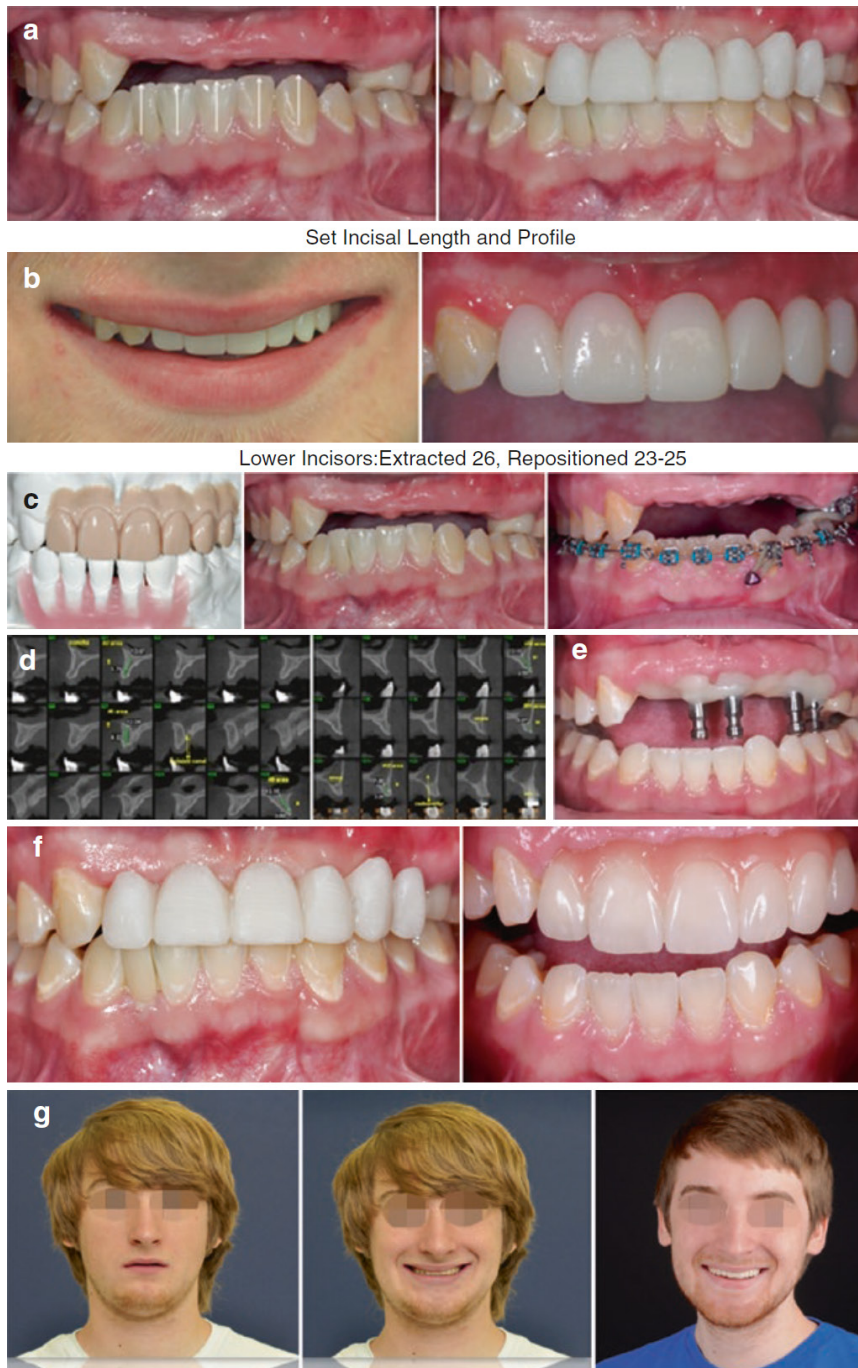اولین گام در هر معاینه و طرح درمان ایمپلنت قبل از عمل باید یک شرح حال کامل پزشکی و دندانپزشکی باشد که باید شامل حال عاطفی و روانی بیمار نیز باشد. گرفتن تاریخچه پزشکی بیمار می تواند به تعیین اینکه آیا بیمار در شرایط فیزیکی و روانی کافی برای انجام جراحی ایمپلنت قرار دارد یا خیر، چه در مرحله جراحی و چه در دوره طولانی و دشوار توانبخشی پروتز متعاقب آن، کمک می کند.

بسیاری از مشکلات پزشکی سیستمیک، داروها و عادات بیمار منع مصرف دارند یا به طور چشمگیری قابلیت پیش بینی ایمپلنت های دندانپزشکی را در برخی بیماران کاهش می دهند. ترکیب این متغیرها، زمانی که با جراحی ایمپلنت ترکیب شود، ممکن است منجر به مشکلات قابل توجه و عوارض طولانی مدت شود. باید به بیمار توضیح کاملی در مورد خطرات و عواقب احتمالی این روش داده شود. در فصل بعد با جزئیات بیشتر بررسی خواهد شد که چگونه بیماری های همراه پزشکی بر نتایج بیمارانی که جراحی ایمپلنت انجام می دهند تأثیر می گذارد.



## ۴- ارزیابی بافت نرم

وقتی صحبت از جراحی ایمپلنت می‌شود، بافت نرم پریودنتال یکی از مهم‌ترین ملاحظات است. این امر به ویژه در حوزه زیبایی بدن انسان صادق است. سلامت و بیوتیپ بافت نرم باید در طول ارزیابی بافت نرم قبل از عمل به دقت ثبت شود.



شکل ۲ (a-g) درمانی که ماهیت چند رشته‌ای دارد. در تصویر (a)، یک پروتز ضعیف و کاهش فضای داخل قوس دیده می‌شود. و در (b)، تقلید ساختگی از دندانهای فک بالا که نیاز به تغییر در بعد عمودی نسبت به خط لب در آنها دیده می‌شود. (c) وکس اپ تشخیصی، عرض قوس و اختلاف عمودی، کشیدن دندان ثنایای فک پایین، و اینتروژن باقیمانده دندان های ثنایای فک پایین با درمان ارتودنسی CBCT (d) و جراحی کاشت ایمپلنت (e) عکسی که تغییرات دندانی قبل و بعد از عمل را نشان می‌دهد (f) عکسی که تغییرات زیبایی صورت را قبل از عمل و بعد از عمل و بعد از عمل نشان می‌دهد.



اولسون و لینده دو بیوتیپ منحصر به فرد را شناسایی کرده‌اند که به ترتیب از آن‌ها به عنوان "کنگره ای و نازک" و "ضخیم و مسطح" یاد می‌کنند. این بیوتیپ‌ها به روش‌های مختلفی به دستکاری جراحی و ترمیم پروتز و موارد دیگر پاسخ می‌دهند. بیوتیپ نازک کنگره ای به دلیل نازکی آن مستعد عقب نشینی و از دست دادن چسبندگی است. همانطور که قبلاً ذکر شد، پر کردن بیولوژیکی و چسبندگی مربوط به آن ضعیف تر و حساس تر از اتصال معمول دندان به لثه است. نتیجه این است که ضربه‌های مکرر و یا التهاب متوسط می‌تواند باعث فعالیت استئوکلاستیک در بافت سخت زیرین شود که می‌تواند منجر به از دست دادن استخوان شود. جراحی تروماتیک مرحله دوم یا ترمیم‌های موقت می‌تواند اثرات آسیب اصلی را تشدید کند. در نتیجه، در بیمارانی که بیوتیپ‌های نازک دارند، باید تا حد امکان از دستکاری بافت نرم اجتناب شوند. برای مثال، روش‌های بدون فلپ، حفظ پاپیلا، و به شکل "U" همگی می‌توانند به حفظ انواع مختلف بافت‌های نرم کمک کنند. بیمارانی که بیوتیپ ضخیم و مسطح در خصوص بافت لثه دارند، مقاومت بیشتری در برابر از هم گسیختگی پوست در محل زخم و عقب نشینی دندانها خواهند داشت، اما بیشتر در معرض اسکار، تحلیل فشار پیوندها و بریدگی خواهند بود.

در مقایسه با دندان‌های طبیعی، حالت عروقی در ناحیه اطراف ایمپلنت کاهش یافته است. در نتیجه روند بهبودی در این مکان‌ها دشوارتر می‌شود. جدای از آن، پاکت‌پریودنتال در اطراف ایمپلنت‌های سالم اغلب عمیق تر از پاکت اطراف دندان‌های طبیعی سالم است. عرض بیولوژیکی معمولی اطراف ایمپلنت ۳-۴ میلی‌متر است که تا حدودی بیشتر از عرض بیولوژیکی متوسط اطراف یک دندان طبیعی است.

بافت‌های نرم اطراف محل‌های ایمپلنت باید به‌طور مناسب کانتور شده و محیطی خود تمیز شونده ایجاد کنند و از تجمع مواد غذایی در اطراف ایمپلنت جلوگیری کنند. این باعث ایجاد یک ایمپلنت سالم و قابل پیش بینی می‌شود زیرا از ایجاد ضایعات التهابی حاشیه ای جلوگیری می‌کند که می‌تواند اتصال لثه را به خطر بیندازد و در نتیجه باعث تحلیل استخوان شود. محققان همچنین دریافتند که حفظ فاصله ۵ میلی‌متری بین محل‌های تماس بین پروگزیمال و تاج استخوانی بین پروگزیمال از از بین رفتن پاپیلا و "مثلث سیاه" اجتناب ناپذیری که ناشی از این بین رفتن است، جلوگیری می‌کند.

## ۵- ارزیابی بافت سخت

رادیوگرافی رایج ترین روشی است که برای ارزیابی بافت‌های سخت استفاده می‌شود. استفاده از رادیوگرافی دو بعدی معمولی، مانند رادیوگرافی پری آپیکال و یا پانورامیک، امکان تشخیص بیماری و همچنین تعیین فاصله بین ساختارهای مجاور مانند ریشه‌ها، سینوس‌ها و اعصاب را فراهم می‌کند. از سوی دیگر، این روش‌ها ابعاد مقطعی را که در طراحی عرض ایمپلنت و در نتیجه سطح یکپارچه‌سازی کلی حیاتی است، ارائه نمی‌دهند. هنگام استفاده از رادیوگرافی پانورامیک، بزرگنمایی می‌تواند تا بیشتر از ۳۰ درصد باشد و اندازه گیری‌های عمودی می‌تواند به دلیل کوتاه شدن و یا طولیل شدن ساختارهای آناتومیک ناشی از ناهماهنگی پرتوهای اشعه ایکس در میدان تصویربرداری نادرست باشد. اعوجاج بزرگنمایی را می‌توان با استفاده از نشانگرهایی با اندازه گیری‌های مشخص، مانند بلبرینگ، اصلاح کرد تا اثر بزرگنمایی را جبران کند. بقیه تصویر بر اساس نتایج این اندازه گیری‌های استاندارد کالیبره شده است.

برخلاف محدودیت‌های رادیوگرافی معمولی، تکنیک تصویربرداری ایده‌آل برای جراحی ایمپلنت دندان باید این قابلیت را داشته باشد که محل ایمپلنت را به صورت سه بعدی تجسم کند. اندازه گیری دقیق ابعاد مزودیستال، باکولینگوال و فوقانی-پایینی باید با این ابزار امکان پذیر باشد. این اطلاعات با استفاده از توموگرافی کامپیوتری (CT) به دست می‌آید. تصویربرداری CT پرتو مخروطی (CBCT) در پاسخ به سطح بالای قرار گرفتن در معرض تابش، هزینه گزاف و دسترسی محدود بیمار به تصویربرداری CT سنتی ایجاد شد. در نتیجه این عوامل، CBCT امروزه به طور گسترده در جراحی‌های دهان، فک و صورت و دندانپزشکی در سراسر جهان استفاده می‌شود. استفاده از CBCT اطلاعات آناتومیک بیشتری نسبت به رادیوگرافی‌های دندانپزشکی سنتی می‌دهد، با این حال، همانطور که قبلاً گزارش شده بود، قرار گرفتن بیمار در معرض پرتوهای یونیزان را افزایش نمی‌دهد. علاوه بر این، هنگامی که سی تی اسکن‌های معمولی با اسکن‌های CBCT مقایسه شدند، نشان داده شد که CBCT هنگام اندازه گیری استخوان دقیق تر عمل میکند [۲۲-۲۵].

اسکن CBCT همچنین به ایمپلنتولوژیست اجازه می‌دهد تا تراکم استخوان تراکولار و ضخامت استخوان قشر استخوان را ارزیابی کند. زمانی که Lekholm و Zarb طبقه‌بندی پیشگامانه خود را از کلاس‌های تراکم استخوان در سال ۱۹۸۵ منتشر کردند، آن لحظه نقطه عطفی بود. این اطلاعات در آماده‌سازی برای استئوتومی بسیار مهم است. تخمین بسیار دقیقی از کیفیت استخوان ممکن است بر اساس تراکم آن در واحدها انجام شود (استخوان D۱ دارای HU بیشتر از ۱۲۵۰ است؛ استخوان D۲ دارای HU -۷۰۰ تا ۱۲۵۰ است؛ استخوان D۳ دارای HU ۳۷۵-۷۵۰ است؛ و استخوان D۴ دارای HU کمتر از ۳۷۵ است). دسترسی به این اطلاعات، ایمپلنتولوژیست را از این احتمال آگاه می‌سازد که ممکن است نیاز به آماده‌سازی، فشرده‌سازی، یا به طور مارپیچی پیش رفتن (ضربه زدن) در خصوص استئوتومی داشته باشد تا از بیشترین میزان پایداری ممکن اطمینان حاصل شود.

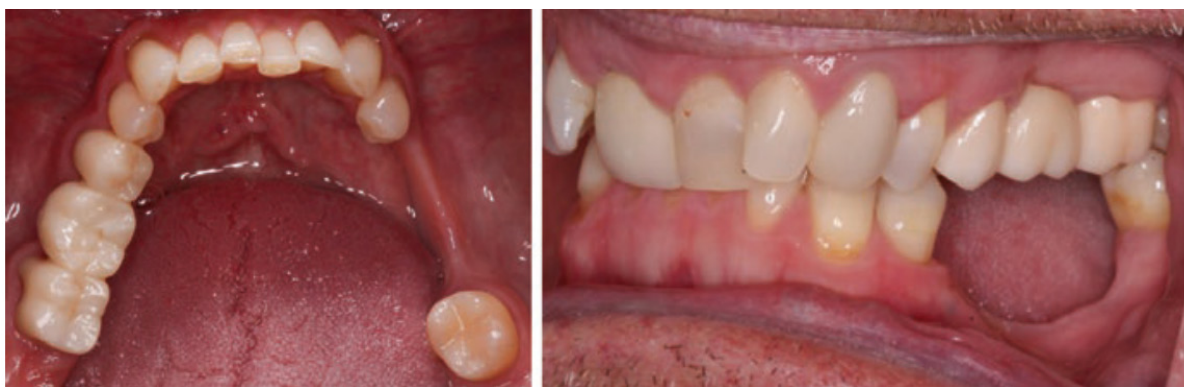مناطق خاصی از قوس‌های آلوئولی هنگام بررسی ترمیم پروتز فول ارج مطلوب تر به نظر می‌رسند. معاینه رادیوگرافی این نقاط کلیدی باید با احتیاط انجام شود و نواحی دندان‌های مرکزی، دندان نیش، پرمولر اول و مولر اول را در بر گیرد. فرورفتگی‌های آناتومیک آپیکال طبیعی را می‌توان در قوس‌های قدامی فک بالا و فک پایین، به ویژه در فک بالا یافت. پیوند قبل از عمل ممکن است در نواحی خاصی مورد نیاز باشد تا بتوان ایمپلنت و زاویه دهی مطلوب را به دست آورد. علاوه بر این، نواحی با عرض یا ارتفاع استخوان ناکافی ممکن است قبل از انجام جراحی ایمپلنت نیاز به تکنیک‌های هدایت شده بازسازی استخوان داشته باشند. با این حال، ممکن است در برخی موارد قبل از کاشت ایمپلنت در مکان‌های خاص، برداشتن استخوان مورد نیاز باشد. لزوم افزایش فضای بین اکلوزالی یا نیاز به صاف کردن برآمدگی آلوئولی به منظور بهبود وسعت در تاج آلوئولی هر دو دلایل معمولی برای این نوع روش هستند.

## ۶- ارزیابی بالینی برآمدگی آلوئولار

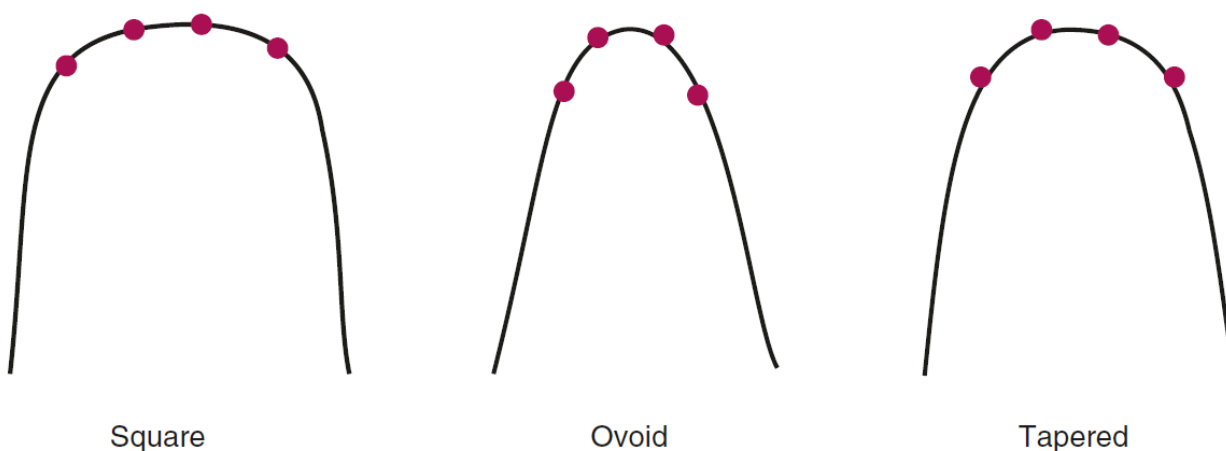
تحلیل استخوان به دنبال از دست دادن دندان اغلب با ناهنجاری‌های سه بعدی همراه است. این نوع کمبود برجستگی آلوئولی اغلب به دلیل ترکیبی از کمبود استخوان و بافت نرم ایجاد می‌شود. روش‌های دسته‌بندی مختلفی برای ناهنجاری‌های برجستگی آلوئولی وجود دارد.

برخی از نمونه‌ها بر اساس حجم، وجود دیواره‌های آناتومیک و وجود نارسایی بافت نرم مرتبط هستند. یک بازرسی جامع بصری، لمسی و آنالیز رادیوگرافی باید به عنوان بخشی از ارزیابی بالینی انجام شود. به منظور ترسیم نقص و تخمین ضخامت بافت نرم، می‌توان از سوزن یا کولیس استخوانی برای بیرون کشیدن استخوان استفاده کرد. الگوهای رادیوگرافی زمانی که همراه با نرم افزار توموگرافی کامپیوتری برای نشان دادن روکش پروتز مورد استفاده قرار می‌گیرند، می‌توانند در تعیین میزان نقص فوق‌العاده مفید باشند. ارزیابی سه بعدی از حجم و نارسایی بافت نرم با استفاده از مدل‌ها و قالبگیری‌های تشخیصی تعبیه شده با پروتز پیشنهادی که بر روی کمبود واکس زده شده است، ممکن است انجام شود.

ارزیابی کامل در خصوص حمایت پریودنتال هر دندان مجاور نیز توصیه می‌شود زیرا ممکن است مختل شده و در بدشکلی استخوان نقش داشته باشد. تقریباً همیشه لازم است که ترمیم ضایعات قابل توجه از برآمدگی آلوئولی با از دست دادن عمودی استخوان در مرحله برنامه ریزی قبل از عمل انجام شود. از آنجایی که نقایص استخوانی گسترده به تحرک بافت نرم پوشانده شده نیاز دارند، ارزیابی سلامت، بیوتیپ و حجم مخاط موجود مهم است. این نوع بازسازی‌ها می‌توانند غیرمنتظره باشند و ممکن است به تعدادی درمان اضافی نیاز داشته باشند (شکل ۳).



شکل ۳ کمبود شدید ارتفاع و عرض برجستگی آلوئولی به این معنی است که به احتمال زیاد قبل از کاشت ایمپلنت به جراحی های پیوند استخوان متعددی نیاز است.



شکل ۴ تفاوت در شکل قوس می تواند بر گسترش A-P و فاصله کانتیلور مجاز از پروتزهای ثابت تأثیر بگذارد.

## ۷- ارزیابی قوس یا آرچ دندانانی

وقتی صحبت از کاشت ایمپلنت در موارد بی دندانانی می شود، شکل قوس بسیار مهم است. هنگامی که صحبت از گسترش قدامی-خلفی می شود، این اصطلاح به اندازه گیری "فاصله بین مرکز قدامی ترین ایمپلنت و خطی که قسمت های دیستال دو دیستال ترین ایمپلنت در هر طرف را به هم متصل می کند" اشاره دارد. بسته به گسترش A-P، پروتز ثابت را می توان برای مدت معینی از ایمپلنت های دیستال جدا کرد. در شرایطی که ایمپلنت های قدامی و خلفی نزدیک به هم قرار می گیرند، دندان پزشک ترمیم به ارائه یک دندان مصنوعی کوتاه که ممکن است حاوی دندان های آسیاب باشد یا نباشد، محدود می شود. برای داشتن یک نمونه بی دندانانی موفق، گسترش گسترش A-P ضروری است. با مقایسه فرم های قوس مربعی با فرم های قوس بیضی یا مخروطی، این امکان وجود دارد که آنها ظرفیت ارائه صحیح گسترش A-P را کاهش دهند که منجر به کاهش طول کانتیلور می شود (شکل ۴).

تجزیه و تحلیل نحوه تعامل قوس های فک بالا و فک پایین با یکدیگر، علاوه بر ارزیابی قوس های فردی، حیاتی است. یکی از نگرانی های کلیدی که جراحان تمایل به نادیده گرفتن آن دارند، شکاف بین دندانانی (فضای بین دندان ها) است. متأسفانه هنگامی که یکپارچگی موفقیت آمیز ایمپلنت با زاویه بندی بهینه اما فضای داخلی پوششی کافی برای توانبخشی پروتز منجر به اختلال شود، شکست پروتز اجتناب ناپذیر است. در هر دو وضعیت دارای دندان و بی دندانانی، این مورد است. علیرغم این واقعیت که موارد بی دندانانی این تصور را ایجاد می کند که فضای کافی برای پروتز وجود دارد، پزشک باید به خاطر داشته باشد که بیمار در این شرایط دارای یک بعد عمودی بهینه انسداد است. از طرف دیگر، اگر ایمپلنت ها بدون توجه به این اندازه گیری قرار داده شوند، ممکن است از ارائه دهنده ترمیم کننده خواسته شود که پلان پروتز را برای جبران، یا با عریض کردن بعد عمودی انسداد یا با کاهش ضخامت

مواد پروتز، اصلاح کند. این امکان وجود دارد که برای دستیابی به ضخامت مطلوب مواد پروتز به باز شدن بیش از حد فک پایین نیاز باشد که ممکن است منجر به درد مداوم یا ناکارآمدی لب شود. اگر ضخامت مواد کاهش یابد، ممکن است شکستگی پروتز ایجاد شود. در نتیجه، در طول مرحله برنامه ریزی ایمپلنت، تعیین مواد پروتز مورد نظر (به عنوان مثال، چینی، اکریلیک، زیرکونیا)، طراحی پروتز (به عنوان مثال، پیچی در مقابل دندان مصنوعی، اوردنچر در مقابل پروتز ثابت) و بعد عمودی اکلوژن بسیار مهم است. پس از کاشت ایمپلنت، این امکان وجود دارد که این متغیرها انتخاب شوند و مشخص شود که ابزار صحیحی برای بازگرداندن سناریو وجود ندارد. معاینه جامع ارتفاع برجستگی و طول لب در حالت استراحت و در طول پویایی نیز باید هنگام برنامه ریزی درمان پروتزهای ثابت انجام شود تا تضمین شود که محل اتصال برجستگی-پروتز به شکل ناخوشایندی دیده نمی شود. در این صورت، زمانی که شرایط اقتضا می کند، ممکن است کاهش استخوان بیشتری صرفاً به دلایل زیبایی انجام شود.

## ۸- موقعیت ایده‌آل ایمپلنت

مکان ایده آل ایمپلنت تمام اطلاعات جمع آوری شده از بافت سخت، بافت نرم، برجستگی آلوئولی و معاینه قوس دندانی و همچنین سایر جنبه‌ها را در نظر می‌گیرد. به عنوان مثال، وسعت استخوان آلوئول ممکن است بر محل باکو-زبانی ایمپلنت تأثیر بگذارد یا ممکن است نیاز به انجام یک درمان پیوند قبل از کاشت ایمپلنت داشته باشد. در نتیجه انتخاب محل کاشت نتیجه مطالعه و برنامه ریزی دقیق قبل از عمل است. علاوه بر این، استانداردهای مرسوم برای فاصله ایمپلنت وجود دارد که در کادرهای ۱ و ۲ ذکر شده است. عدم رعایت این توصیه‌ها عواقبی را در پی خواهد داشت که در جدول عوارض ایمپلنت در پایان این فصل (جدول ۱) به تفصیل آمده است.

### کادر ۱

#### فاصله توصیه شده برای ایمپلنت

فاصله ایمپلنت روی دندان - ۱,۵-۲ میلی متر  
 فاصله ایمپلنت با ایمپلنت (ترمیم های ثابت) - ۳,۰ میلی متر  
 فاصله ایمپلنت روی صفحات باکال یا ینگوال - ۱,۰ میلی متر  
 فاصله ایمپلنت ایمپلنت با سینوس ماگزیلاری یا حفره بینی - ۱,۰ میلی متر  
 فاصله ایمپلنت ایمپلنت با کانال آلوئولار تحتانی - ۲,۰ میلی متر از قسمت فوقانی کانال  
 فاصله ایمپلنت ایمپلنت با عصب مغزی - ۵,۰ میلی متر از وسعت قسمت قدامی سوراخ چانه ای در استخوان فک پایین  
 فاصله ایمپلنت با مرز تحتانی فک پایین - ۱,۰ میلی متر

### کادر ۲

#### حداقل فاصله های توصیه شده برای ترمیم های اوردنچر و هیبریدی

حداقل فاصله ایمپلنت با ایمپلنت (اوردنچر) - ۵,۰ میلی متر  
 حداقل فاصله ایمپلنت تا لبه انسیزال (اوردنچر) - ۹-۱۱ میلی متر  
 حداقل فاصله ایمپلنت تا ایمپلنت (هیبرید) - بیشتر از ۱,۵ میلی متر  
 حداقل فاصله ایمپلنت تا لبه انسیزال (هیبرید) - ۱۵-۱۸ میلی متر

جدول ۱ تحلیل و ارزیابی علل ریشه ای در خصوص پیامدهای ایمپلنت	
پیامدها	علل ریشه ای
ارزیابی بافت نرم	
۱. التهاب مزمن پوشش لثه ۲. از دست دادن پوشش لثه در اطراف ایمپلنت ۳. پوشش لثه‌های دراز مدت یا پری ایمپلنتیت ۴. از بین رفتن التهاب مزمن لثه	۱. تحلیل یا از بین رفتن لثه چسبیده ۲. فرنوم یا درجه بالا از چسبندگی عضلانی در محل ایمپلنت ۳. مخاط ضخیم در محل ایمپلنت ۴. مخاط نازک در محل ایمپلنت
ارزیابی بافت سخت	
۱. فنستراسیون صفحه قشری ۲. سوراخ شدن سینوس ۳. آسیب عصبی ۴. موقعیت به خطر افتاده ایمپلنت	۱. عرض باکال-زبانی نامناسب ۲. سینوس ماگزیلاری پنوماتیزه ۳. موقعیت برتر IAN ۴. نقص اکتسابی استخوانی یا فضای ناکافی استخوان
ارزیابی قوس دندانی	
۱. کنتراندیکاسیون برای کاشت ایمپلنت ۲. آسیب به دندان مجاور یا از دست دادن استخوان یا پروتز در معرض خطر ۳. بار اضافه در خصوص نیروی اکلوزال یا تجزیه پیشرونده (از دست دادن استخوان). ۴. زاویه بندی ضعیف ایمپلنت ۵. پروتز کوتاه یا سطح در دسترس کاهش یافته در خصوص جویدن	۱. فضای بین اکلوزال ناکافی ۲. فضای دیستال مزید ناکافی ۳. عادات پارا-عملکردی در خصوص از هم پاشیدگی پیش رونده (از دست دادن استخوان). ۴. قرار نگرفتن دندان ها در مجاورت فضای بی دندانی ۵. شکل عریض از قوس یا کاهش گسترش AP
ارزیابی اینتراچ	
۱. شکستگی پروتزی ۲. نمایش محل اتصال پروتز با لثه ۳. ناکارآمدی لب یا نمایش بیش از حد پروتز	۱. حجم یا استحکام نامناسب پروتز ۲. جا اندازی ناکافی استخوان ۳. پیشروی به فضای راه شریانی اصلی
زاویه گذاری ایمپلنت	
۱. مشکل در داشتن ابزار دقیق ۲. مشکل پریودنتال یا ریشه دندان ۳. مشکل زیبایی شناختی ۴. مشکل پیشروی یا وخامت زبان	۱. بیش از حد مزیدال ۲. بیش از حد مزیدال ۳. بیش از حد باکال ۴. بیش از حد باکال
بیماری های همراه پزشکی	
۱. بهبودی با تاخیر یا ضعیف یا کاهش میزان موفقیت ۲. عفونت و کاهش میزان موفقیت ۳. شکست در استئواینترگراسیون ۴. استئونکروز	۱. افراد شدیداً سیگاری ۲. دیابت ۳. پوکی استخوان یا استئوپنی یا پرتو افکنی ۴. داروهای ضد بازجذب

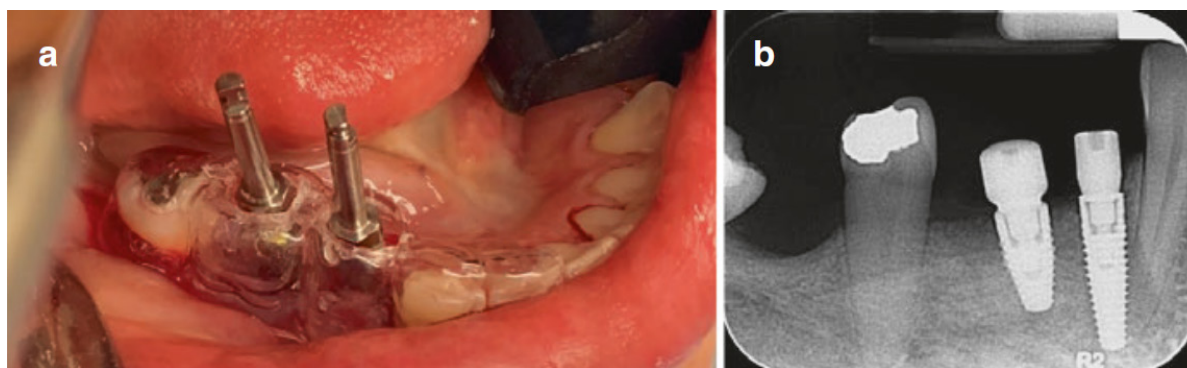
## ۹- برنامه ریزی در خصوص جراحی مجازی

برنامه ریزی جراحی مجازی و طراحی و ساخت به کمک کامپیوتر (CAD/CAM) از مهم ترین پیشرفت ها در درمان ایمپلنت فعلی، چه پروتز و چه جراحی است. همانطور که قبلاً ذکر شد، سی تی اسکن با پرتو مخروطی ممکن است برای تعیین وسعت استخوان، موقعیت ریشه های دندان مجاور و وجود ساختارهای نزدیک استفاده شود. چندین تکنیک دیگر وجود دارد که ممکن است برای ایجاد یک اثر مجازی از ساختار دندانی بیمار مورد استفاده قرار گیرد. از طریق استفاده از نرم افزار برنامه ریزی ایمپلنت،

این اسکن‌های CBCT و قالب‌های دیجیتالی ممکن است برای قرار دادن واقعی ایمپلنت‌ها در مکان‌های بهینه‌شان در دهان مورد استفاده قرار گیرند. با استفاده از رویکرد "تاج رو به پایین"، می‌توان با شروع با پروتزهای طراحی شده مجازی، که به نوبه خود قرار دادن ایمپلنت‌های دیجیتال را هدایت می‌کند، این کار را انجام داد [۳۰]. (شکل ۵).

علاوه بر این، قرار دادن ایمپلنت‌های توصیه شده ممکن است به طور قابل پیش بینی در داخل بدن با استفاده از دستورالعمل‌های ایمپلنت که به صورت دیجیتالی تهیه شده‌اند، بازسازی شوند. راهنماهای ایمپلنت که به طور سنتی استفاده می‌شدند، که از قالب‌های مومی دندان‌ها تشکیل می‌شدند، در شناسایی فاصله بهینه ایمپلنت مفید بودند، اما از آنجایی که از قالب‌هایی ساخته می‌شدند که فقط محل تاج دندان را نشان می‌دادند و اطلاعاتی در مورد موقعیت ریشه ارائه نمی‌دادند، محدود بودند (شکل ۶). در مقابل، راهنماهای جراحی که به صورت دیجیتالی ساخته شده‌اند، می‌توانند به درستی محل‌های ایمپلنت مورد نظر را تکرار کنند و در عین حال ریشه‌های نزدیک و ساختارهای مهم را در نظر بگیرند. با استفاده از همان نرم‌افزاری که برای برنامه ریزی ایمپلنت استفاده می‌شود، این راهنماها به صورت دیجیتالی ساخته می‌شوند و به صورت فیزیکی توسط یک واحد فرز (مانند مورد استفاده توسط CEREC یا Dentsply Sirona) یا یک چاپگر سه بعدی (مانند مورد استفاده شده توسط) ساخته می‌شوند (مثلاً Planmeca Creo™ C۵).

ارائه دهنده ترمیم کننده همچنین از مزایای گردش کار رایانه‌ای بهره می‌برد. نقشه مجازی ممکن است به آزمایشگاه‌های دندانپزشکی ارسال شود، که سپس می‌توانند از آن برای کمک به تولید پروتزهای موقت و دائمی استفاده کنند. این میزان قابل پیش بینی، احتمال وقوع مسائل پیش بینی نشده را کاهش می‌دهد. برنامه ریزی عالی درمان قبل از عمل برای افزایش موفقیت ایمپلنت و در عین حال به حداقل رساندن مشکلات بیش از هر زمان دیگری مهم است.

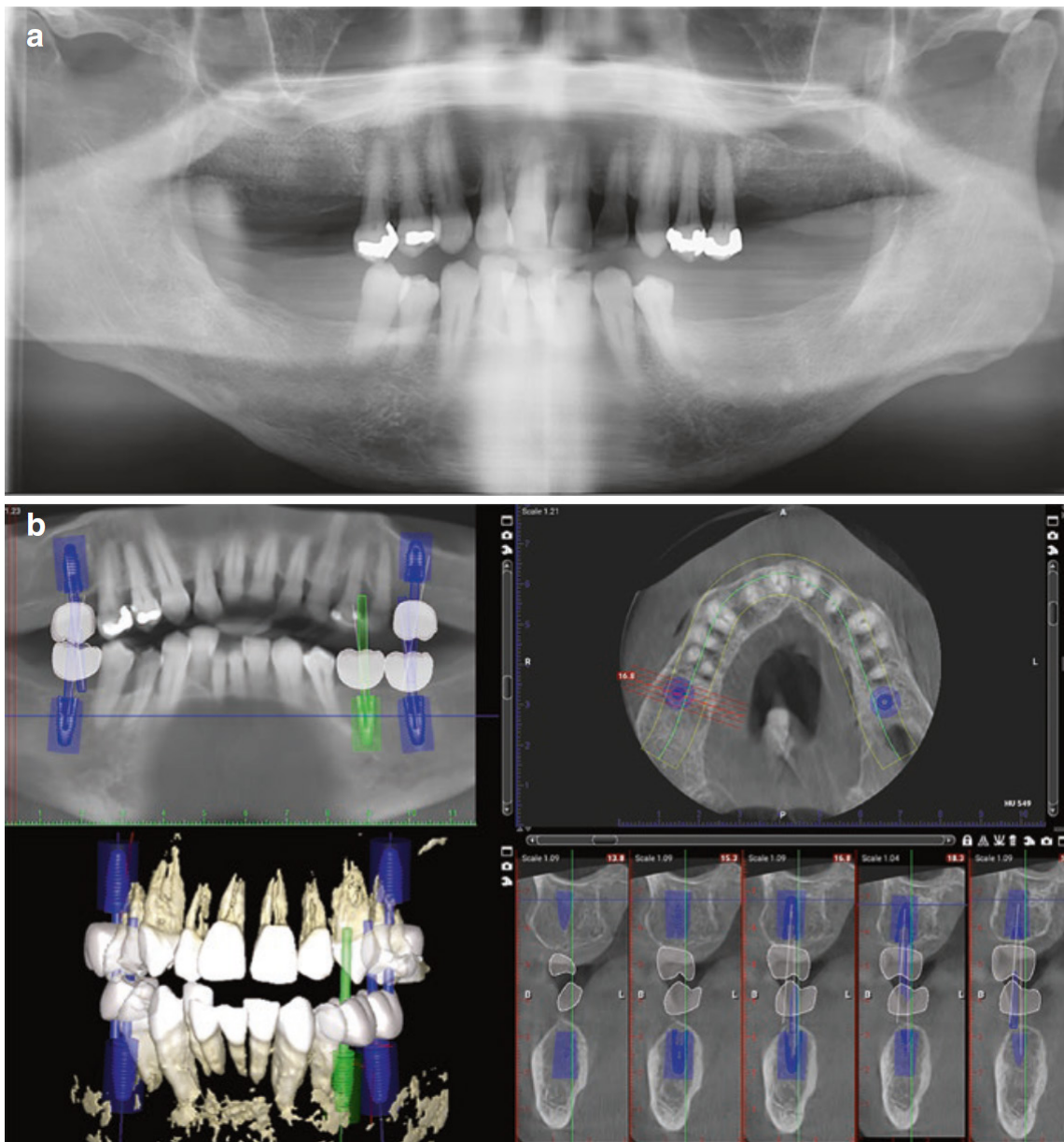


شکل ۵ (a) راهنمای جراحی مرسوم ساخته شده با استفاده از مدل‌های دندانی، با محل تاج‌های بالینی به عنوان ملاحظات اصلی آن (b) رادیوگرافی نشان می‌دهد که ایمپلنت در محل شماره ۲۸ در مجاورت ریشه دندان شماره ۲۷ است، به دلیل این واقعیت که راهنما زاویه دیستال دندان نیش را در نظر نگرفته است.

## ۱۰- پیامدها و تحلیل علل ریشه‌ای

همانطور که قبلاً نشان داده شد، یک روند کاری کامل احتمال عوارض و نتایج درمان غیربهینه را کاهش می‌دهد. با این حال، هنگامی که مشکلات ظاهر می‌شوند، شناخت دلیل زمینه‌ای می‌تواند به جلوگیری از وقوع همان مشکل در آینده کمک کند. در زیر لیستی از اشتباهات مکرر که ممکن است منجر به مشکلات شود آورده شده است.





شکل ۶ (a و b) برنامه ریزی درمان دیجیتال، (a) رادیوگرافی پانورامیک غربالگری، (b) توموگرافی کامپیوتری با پرتو مخروطی با استفاده از نرم افزار دیجیتال طراحی در خصوص جای گذاری بهینه ایمپلنت



## عوارض پزشکی در ایمپلنتولوژی دندان

در عصری که اکتشافات پزشکی به بیماران اجازه می‌دهد زندگی طولانی تری داشته باشند، نیاز بیماران به مراقبت‌های بهداشتی دهان، که شامل در نظر گرفتن پروتزهای پشتیبان ایمپلنت می‌شود، به جمعیت مسن‌تر و آسیب‌دیدگان پزشکی نیز تعمیم خواهد یافت. بر اساس یک تخمین، بیش از ۳۶۵۰۰ پیوند عضو در سال ۲۰۱۸ انجام شد. در نتیجه، بسیاری از این بیماران به سر کار باز می‌گردند و اکثریت آنها به فعالیت‌های معمولی روزانه خود که قبل از بیماری دوست داشتند، باز می‌گردند. با این حال، همه آنها سرکوب سیستم ایمنی هستند، و آنها را به ویژه در برابر عفونت حساس می‌کند. سلامت دندان عالی در این جمعیت شناسی مورد نیاز است و دندانپزشکی ایمپلنت اغلب در رژیم کلی مراقبت از سلامت دهان و دندان آنها گنجانده شده است. پروتزهای کمکی ایمپلنت باید خطرات و مزایای یک درمان جراحی در این گروه و همچنین جنبه‌های دیگری را که در تصمیم‌گیری برای ترمیم نواحی بی‌دندان در این جمعیت و آنهایی که دارای اختلالات سیستمیک هستند، در نظر بگیرند. همچنین تعداد فزاینده‌ای از افرادی که پروتزهای پشتیبان ایمپلنت را در حالی که سالم بودند کاشت کرده‌اند و در نتیجه پروتزهای تحت حمایت ایمپلنت ناخوشایند می‌شوند، وجود دارد. برای مردان و زنان دارای پروتزهای ایمپلنت داروهای ضد تحلیل تجویز می‌شود، زیرا آنها از تحلیل استخوان به دلیل پوکی استخوان که سالها پس از کاشت ایمپلنت رخ داده است، رنج می‌برند. این بیماران از نظر موفقیت درازمدت رویه های ایمپلنت دندانی خود با چه مشکلاتی مواجه هستند؟

میزان موفقیت ایمپلنت های دندانی به طور معمول در مقالات ۹۰ تا ۹۵ درصد گزارش شده است. موارد منع جراحی ایمپلنت مشابه موارد منع جراحی انتخابی دهان است و در ادامه این بخش با جزئیات بیشتری به آنها پرداخته خواهد شد. گزارش شده است که شکست ایمپلنت با عفونت‌های موجود در زمان جراحی، عدم انطباق بیمار با بهداشت دهان و دندان، سیگار کشیدن، دیابت کنترل نشده و تشعشعات سر و گردن همراه است، همچنین خرابی اپراتور، که شامل قرار دادن نامناسب ایمپلنت ها است و طراحی ضعیف پروتز، به عنوان عواملی عمل میکنند که منجر به شکست استخوانی می‌شوند.

بیمارانی که مسائل پزشکی شناخته شده دارند باید در طول مرحله ارزیابی خطر در برنامه‌ریزی درمان مراقبت‌های بهداشتی دندانپزشکی، بیماری‌هایشان در نظر گرفته شود. این حالت، علاوه بر خطرات ناشی از انجام عمل جراحی، شامل بار اضافه ای است که به منظور حفظ سلامت دهان و دندان عالی بر روی این افراد وارد می‌شود. این بیماران ممکن است شامل افرادی می‌شوند که از نظر عصبی یا روانپزشکی دچار مشکل هستند و نمی‌توانند مراقبت دائمی از پروتز تحت حمایت ایمپلنت، که برای حفظ سلامت بافت حمایت‌کننده ایمپلنت‌ها لازم است، انجام دهند.

تقریباً به همان اندازه که خطرات مرتبط با عمل جراحی مهم است، نگرانی‌های مربوط به کیفیت زندگی و هزینه نیز مهم است که باید در هنگام انجام برنامه ریزی درمانی برای ایمپلنت ها در نظر گرفته شود. به عنوان مثال: توصیه یک طرح درمان پروتز مبتنی بر ایمپلنت برای بیماری که فک پایین خود را پس از برداشتن فک و بازسازی با فلپ بدون فیبولای عروقی و پس از پرتودرمانی برای مرحله IV کارسینوم سلول سنگفرشی کف دهان، ترمیم کرده است. تیم درمانگر باید بار جراحی اضافی و هزینه این بیماران از نظر پزشکی، عاطفی و مالی را در مقابل کیفیت زندگی بهبود یافته ای که پروتز ایمپلنت برای آنها در طول یک دوره پنج ساله فراهم می‌کند، بسنجید و بداند که بقای پنج ساله نرخ برای این بیماران تنها ۳۹ درصد است. این نمونه ای از ملاحظات اخلاقی است که به تیم درمان دندانپزشکی و همچنین تیم کامل انکولوژیک انگیزه می‌دهد تا اطمینان حاصل شود که بیمار و خانواده او آنچه را که در یک طرح درمان موفق ایمپلنت مورد نیاز است، درک می‌کنند.

درمان ایمپلنت برای اکثر بیماران، صرف نظر از اینکه بیماری سیستمیک دارند یا نه، یک گزینه است، بنابراین این فصل همچنین به نگرانی‌هایی در مورد بهبود استخوان و سلامت بافت اطراف ایمپلنت طولانی‌مدت می‌پردازد که باید هنگام تصمیم‌گیری برای بهترین روش بازبانی در خصوص بیماران مبتلا به عوامل خطر مرتبط با بیماری، مانند بیماری‌های سیستمیک و داروهای مورد استفاده برای درمان این شرایط در نظر گرفته شود. این عوامل خطر با جزئیات بیشتر در عناوین انواع اختلالات سیستمیک توضیح داده خواهد شد.

## ۱- بیماری‌های قلبی عروقی

سه نوع اساسی از افراد مبتلا به بیماری‌های قلبی عروقی وجود دارد که ما اغلب هنگام ارائه مراقبت‌های دندان‌دانی به آنها با آنها مواجه می‌شویم. کسانی که ناهنجاری‌های ساختاری دارند، مانند بیماری مرتبط با دریچه قلب یا تعویض دریچه قلبی، بیماری ایسکمیک قلب، و کسانی که مشکلات هدایت الکتریکی دارند، از آسیب‌پذیرترین افراد هستند. ممکن است برخی از این موارد منجر به نارسایی قلبی شوند و نیاز به استفاده از دستگاه‌های قلبی مانند جبران مانند برخی از این ناهنجاری‌های ساختاری ممکن است منجر به نارسایی قلبی و شاید نیاز به حمایت قلبی مانند دستگاه کمکی بطن چپ، دفیبریلاتور یا ضربان ساز کاشته شده یا حتی پیوند قلبی شوند. علاوه بر داشتن سابقه انفارکتوس میوکارد در عرض یک ماه، نارسایی احتقانی قلب جبران نشده، دیس ریتمی دهلیزی یا بطنی کنترل نشده و تنگی شدید آئورت بحرانی همگی بیماری‌های قلبیایی هستند که قبل از قرار دادن ضربان‌سازهای قلبی قابل کاشت باید از آنها اجتناب شود. دندانپزشکی ایمپلنت در صورت عدم وجود بیماری قلبی کنترل شده منع مصرف ندارد. با این حال، داروهای مورد استفاده برای درمان بیماری قلبی ممکن است نیاز به تغییر یا افزودن داروهای اضافی داشته باشند تا فرآیند جراحی ایمن باشد. این حالت شامل ملاحظات برای اصلاح رژیم‌های ضد انعقاد است، به ویژه در مورد ایمپلنت‌های فک پایین، که می‌تواند خطر خونریزی از کف دهان را در طول جراحی افزایش دهد. تمام تغییرات در رژیم ضد انعقاد بیمار باید قبل از اجرا با تیم قلب و عروق بیمار انجام شود. بیمارانی که وارفارین (کومادین) مصرف می‌کنند باید نتایج INR خود را ظرف ۲۴ ساعت پس از عمل ایمپلنت مورد نظر دریافت کنند. در بیشتر موارد، سطوح INR ۲.۵ یا کمتر منجر به خونریزی شدید پس از کاشت ایمپلنت نمی‌شود و می‌توان به بیمار اجازه داد دوز معمولی وارفارین خود را ادامه دهد، مشروط بر اینکه خطری در ارتباط با قطع کامل داروهای ضد انعقاد وجود نداشته باشد.

اگر خطر ترومبوآمبولی مرتبط با بیماری قلبی بیمار کم باشد، تیم پزشکی قلب و عروق ممکن است پیشنهاد کنند که وارفارین به طور کامل قطع شود. سپس وارفارین معمولاً ۳ روز قبل از جراحی ایمپلنت برنامه ریزی شده قطع می‌شود و مقدار INR در روز جراحی به دست می‌آید. بسته به ماهیت عمل و خطرات ناشی از خونریزی بعد از عمل، وارفارین را می‌توان در اولین روز بعد از اتمام جراحی تجویز کرد. بیمارانی که در نتیجه بیماری قلبی خود در معرض خطر ترومبوآمبولی بالایی هستند، مانند افرادی که دارای دریچه‌های مکانیکی قلب یا استنت‌های فلزی برهنه عروق کرونر هستند که ظرف ۶ ماه پس از درمان ایمپلنت برنامه ریزی شده قرار داده شده است، تقریباً همیشه لازم است که ضد انعقاد خون باقی بمانند. در این مورد می‌توان داروهای ضد انعقاد بیمار را با قطع وارفارین سه روز قبل از عمل و قرار دادن بیمار در هپارین با وزن مولکولی کم (LMWH) که صبح بعد از جراحی تجویز می‌شود، در بر گرفت. وارفارین روز بعد از سرگرفته می‌شود و LMWH تا زمانی که INR مجدداً از نظر درمانی کم شود حفظ می‌شود. در بیشتر موارد، افرادی که روزانه دوز متوسطی از ASA مصرف می‌کنند، نیازی به قطع مصرف دارو ندارند. بیماران مبتلا به فیبریلاسیون دهلیزی که از داروهای ضد فاکتور X مانند ریواروکسابان (Xarelto) یا (Eliquis) apixaban استفاده می‌کنند، معمولاً می‌توانند دارو را ۲۴ تا ۴۸ ساعت قبل از عمل ترک کنند و روز بعد دوباره آن را شروع کنند. به طور مشابه، اگر جراحی در خطر خونریزی بعد از عمل باشد، بیمارانی که از داروهای ضد پلاکتی مانند کلوییدوگرل (پلاویکس) استفاده می‌کنند، می‌توانند مجدداً با مشورت تیم درمان، دارو را قطع کنند. این باید یک هفته قبل از جراحی برنامه ریزی شده انجام شود و روز بعد دوباره شروع شود.

توصیه می‌شود که پروفیلاکسی آنتی‌بیوتیک برای کاشت ایمپلنت مطابق با استانداردهای فعلی انجمن دندانپزشکی آمریکا (ADA) انجام شود. اگر بیمار پس از شروع بیماری ناتوان شود، ممکن است توانایی او برای حفظ بهداشت دهان به خطر بیفتد. این ممکن است منجر به باکتری‌های پایدار شود که ممکن است وضعیت قلبی بیمار را بدتر کند.

## ۲- بیماری کبدی

اختلال عملکرد کبد بر بسیاری از سیستم‌های متابولیک در بیماران تأثیر می‌گذارد. نارسایی کبد می‌تواند در نتیجه پیشرفت بیماری رخ دهد که می‌تواند ناشی از سوء مصرف الکل، هپاتیت یا اختلالات ژنتیکی باشد. بیماران مبتلا به بیماری حاد کبدی نباید تحت عمل جراحی ایمپلنت قرار گیرند و همچنین نباید تحت عمل جراحی انتخابی دیگری قرار گیرند. افزایش خطر خونریزی، کاهش ظرفیت متابولیسم داروها و کاهش سنتز پروتئین (آلبومین) که همگی می‌تواند منجر به سرکوب سیستم ایمنی شود، می‌تواند در این افراد و همچنین در بیماران مبتلا به بیماری مزمن کبدی و نارسایی کبد رخ دهد.

داروهایی که توسط کبد دفع و سم‌زدایی می‌شوند، مانند آنتی‌بیوتیک‌های ماکرولید مانند اریترومايسين، آزیترومایسین و کلیندامایسین، در افرادی که از نارسایی کبدی رنج می‌برند نیاز به تنظیم دوز دارند. مترونیدازول فقط باید تحت نظارت دقیق مصرف شود. وقتی صحبت از درمان درد در افراد مبتلا به نارسایی کبدی به میان می‌آید، برای جلوگیری از عوارض باید احتیاط کرد. مدیریت درد ممکن است گاهی دشوار باشد. در بیشتر موارد، داروهای ضد التهابی غیر استروئیدی (NSAIDs) منع مصرف دارند زیرا خونریزی گوارشی یک عارضه جانبی شایع NSAIDs است که می‌تواند در بیماران مبتلا به نارسایی کبدی و مکانیسم‌های انعقادی ضعیف تهدیدکننده زندگی باشد. مواد آپیویدی می‌توانند باعث انسفالوپاتی در افراد مبتلا به بیماری پارکینسون شوند. استامینوفن (در دوزهای کمتر از ۲ گرم در روز در مجموع) و ترامادول هر دو جایگزین قابل قبول هستند.

وقتی فاکتورهایی مانند INR، بیلی روبین، کراتینین سرم، سدیم سرم، و اینکه آیا بیمار دیالیز می‌شود یا نه، همه در نظر گرفته می‌شوند، دل‌امتیاز بیماری مرحله پایانی کبدی (MELD) محاسبه می‌شود. بیماران با نمرات MELD کمتر از ۱۰ ممکن است کاندیدای مداخله جراحی انتخابی باشند. جراحی انتخابی معمولاً برای بیمارانی که نمرات آنها بین ۱۰ تا ۱۵ است توصیه نمی‌شود. فقط جراحی تهدیدکننده زندگی باید در بیماران بالای ۱۵ سال انجام شود و نرخ مرگ و میر قابل توجهی با این موضوع مرتبط است.

داده‌های ارائه شده از این تصور که نارسایی مزمن کبد یک عامل خطر جداگانه برای از دست دادن استخوان اطراف ایمپلنت در افرادی است که پروتزهای پشتیبان ایمپلنت دارند، پشتیبانی نمی‌کند. رعایت بهداشت دهان و دندان بیمار در شرایط مطلوب ضروری است. ممکن است نیاز به برداشتن پروتزهای ایمپلنتی باشد که نگهداری آنها دشوار است.

## ۳- بیماری کلیوی

هیچ منع مصرف قطعی برای استفاده از ایمپلنت دندان برای درمان افراد مبتلا به بیماری کلیوی در این شرایط وجود ندارد. اگر بیمار مبتلا به نارسایی کلیه باشد و تحت دیالیز باشد، این روش باید در فاصله زمانی بین جلسات دیالیز انجام شود. بیماران در این حالت استراحت بیشتری دارند و ضد انعقاد نیستند، که برای مدتی در طول دیالیز و مدت کوتاهی پس از آن استراحت می‌کنند و به آنها امکان می‌دهد سریعتر بهبود یابند. بیمارانی که تحت پیوند کلیه قرار می‌گیرند باید از نظر علائم عفونت تحت نظر باشند. انتخاب‌های غیر آپیویدی و ایمن برای درمان درد در بیماران با اختلال عملکرد کلیوی متوسط تا شدید و بیماران دیالیزی شامل استامینوفن، برخی از داروهای ضد التهابی غیراستروئیدی (مانند ایبوپروفن)، هیدروکودون و هیدرومورفون و غیره است. هنگام برخورد با اکسی کدون، باید احتیاط کرد زیرا پتانسیل تجمع و تنظیم دوز را دارد. اگرچه توافق نظر وجود ندارد، اما شواهدی وجود دارد که داروهای ضد التهابی غیراستروئیدی می‌توانند باعث تأخیر در بهبود استخوان اطراف ایمپلنت شوند. استراتژی

کاشت ایمپلنت‌ها شامل پوشش آنتی‌بیوتیک در طول عمل جراحی است. افزایش دوز فواصل زمانی آموکسی سیلین در افراد مبتلا به بیماری مزمن کلیوی (CKD) که سطح کلیرانس کراتینین پایینی دارند (کمتر از ۳۰ میلی لیتر در دقیقه nl بیشتر از ۶۰ میلی لیتر در دقیقه) مورد نیاز است. کلیندامایسین معمولاً نیازی به تنظیم دوز ندارد. بیماران مبتلا به نارسایی کلیه که دارای ایمپلنت‌های موجود هستند، حتی آن‌هایی که نیاز به پیوند دارند، می‌توانند با رعایت بهداشت کامل دندان و داشتن پروتزی که نگهداری آن ساده باشد، درمان شوند.

#### ۴- بیماری هماتولوژیکی

کاشت ایمپلنت را می‌توان در بیمارانی که هموفیلی یا تالاسمی دارند و استراتژی‌های کنترل خونریزی را از متخصص هماتولوژی خود در نظر گرفته‌اند، با موفقیت انجام داد. بسیاری از این برنامه‌ها ممکن است در محل اقامت بیمار انجام شود و نیازی به پذیرش بیمار در یک مرکز پزشکی نباشد. بیمارانی که دارای کمبود فاکتورهای مانند فاکتور VIII (هموفیلی A) و فاکتور IX (هموفیلی B) هستند و تحت عمل جراحی انتخابی قرار می‌گیرند، باید به سطح فاکتور ۱۰۰ درصد دست یابند. این حالت ممکن است نیاز به انفوزیون‌های قبل از عمل در صبح روز عمل داشته باشد که می‌تواند زمان بر باشد و باید هنگام برنامه ریزی درمان در نظر گرفته شود. دسموپرسین (DDAVP) به صورت داخل وریدی، زیر جلدی یا داخل بینی به بیماران مبتلا به انواع خاصی از بیماری فون ویلبراند با نارسایی جزئی فاکتور VIII قبل از جراحی ارائه می‌شود. توجه دقیق به عملیات‌های موضعی مانند دستکاری بافت و بخیه زدن در مکان‌های مناسب بسیار مهم است. تزریق خانگی فاکتور دارای کمبود، تجویز DDAVP، اسید آمینوکاپروئیک برنامه ریزی شده (آمیکار)، و یک رژیم غذایی بسیار معتدل به مدت ۵ تا ۷ روز، همه گزینه‌هایی برای درمان پس از عمل در برخی شرایط هستند.

در مردان و زنان با سطح هموگلوبین کمتر یا مساوی ۸٫۵ گرم در دسی لیتر (محدوده ۱۷-۱۳٫۵ گرم در دسی لیتر برای مردان و ۱۲٫۰-۱۵٫۵ گرم در دسی لیتر برای زنان) باید عمل ایمپلنت آنها را تا زمانی که علت اصلی ارزش پایین پیدا و اصلاح نشود به تعویق انداخت. بیمارانی که تعداد پلاکت کمتر از ۷۵ تا ۱۰۰۰۰۰  $\text{mL}^{-1}$  یا بیشتر از ۴۵۰۰۰۰  $\text{mL}^{-1}$  (محدوده طبیعی ۱۵۰-۴۵۰۰۰۰  $\text{mL}^{-1}$ ) دارند، باید جراحی ایمپلنت را تا زمانی که علت اصلی پیدا و درمان شود به تعویق بیندازد. توصیه می‌شود در صورتی که تعداد پلاکت کمتر از ۷۵ تا ۱۰۰۰۰۰  $\text{mL}^{-1}$  باشد، جراحی انتخابی به تعویق بیفتد. هنگام پیشنهاد تزریق پلاکت برای اعمال جراحی که کاملاً ضروری نیستند، باید مراقب بود.

#### ۵- سرطان سر و گردن

بیمارانی که از سرطان سر و گردن رنج می‌برند، مشکلات منحصر به فردی را برای اعمال دندانپزشکی معمولی ایمپلنت دارند. جدای از نیاز به پروتزهای ابتکاری ایمپلنت برای ترمیم نواقص در بافت‌های نرم و سخت، این بیماران اغلب به دلیل محدودیت دامنه حرکتی در فک ناشی از جراحی یا پرتودرمانی، خشکی دهان ناشی از پرتودرمانی، یا سیگار مزمن، یا سوء مصرف مداوم تنباکو یا الکل مشکلات مرتبط با بروز بیماری دارند. سوء مصرف مشروبات الکلی و سیگار در ادامه این فصل با جزئیات بیشتر مورد بررسی قرار خواهد گرفت. جدا از محدود کردن تحرک، پرتودرمانی باعث آسیب به استخوان و بافت‌های نرم اطراف می‌شود، که هر دوی این موارد در هنگام در نظر گرفتن پروتزهای تحت حمایت ایمپلنت به‌عنوان یک گزینه درمانی مهم هستند. به دلیل آسیب اشعه و تغییر ساختار دهان، پروتزهای متکی به بافت نیز اغلب در درمان سرطان بی‌اثر هستند. در زمان شروع، ایمپلنت‌های مبتنی بر پیوند استخوانی یک منع مطلق برای کاشت ایمپلنت در صورتی که پرتودرمانی روی فک‌ها انجام شده بود، تلقی می‌شد. با توجه به نوشته‌ها استفاده از پروتزهای پشتیبان ایمپلنت برای توانبخشی بیمارانی که در معرض پرتو قرار گرفته‌اند دیگر ضروری نیست. این سؤال که آیا پرتودرمانی یک علت مستقل در شکست ایمپلنت است یا نه، بحث‌برانگیز است، که در این خصوص مطالعات جدیدتر نشان می‌دهد که تفاوت کمتری در نتیجه بین استخوان تحت تابش و استخوان بدون تابش وجود دارد. هنگام ارزیابی بیماران تحت

تابش، عواملی مانند دوز کل اشعه دریافتی، هدف پرتو، فاصله زمانی بین اتمام پرتودرمانی و قرار دادن ایمپلنت‌ها، استفاده از درمان کمکی اکسیژن با دوز بالا یا HBO، اینکه آیا ایمپلنت‌ها در فک بالا یا فک پایین در حال کاشت هستند یا خیر، استفاده همزمان بیمار از الکل و تنباکو و وجود بیماری‌های سیستمیک مانند پوکی استخوان و دیابت همگی در نظر گرفته شده است.

تحقیقات قبلی نشان داده است که دوز کل تشعشع بیش از ۵۰ گری ممکن است احتمال شکست ایمپلنت را افزایش دهد. با این حال، تحقیقات جدید نشان می‌دهد که علیرغم یافته‌های قبلی، تفاوتی در میزان بقای ایمپلنت به دلیل دوز پرتو به تنهایی وجود ندارد. شواهد نشان می‌دهد که نرخ بقای ایمپلنت ممکن است با استفاده از درمان پرتوهای تعدیل شده با شدت (IMRT) به جای رادیوتراپی ساختاری استاندارد بهبود یابد. به گفته مارکس و همکارانش **هنگامی که ایمپلنت‌ها در شش ماه اول پس از پرتو کاشته می‌شوند، بروز بیشتر استئورادایونکروز و شکست ایمپلنت ثبت شده است.** هنگامی که محققان فاصله زمانی بین کاشت ایمپلنت و تکمیل پرتودرمانی را بررسی کردند، متوجه شدند که از نظر آماری تفاوت معنی‌داری بین ایمپلنت‌هایی که در ۱۲ ماه اول قرار داده شده و ایمپلنت‌هایی که بیش از ۱۲ ماه گذاشته شده‌اند، وجود ندارد. **استفاده از درمان اکسیژن با دوز بالا (HBO) برای بهبود بقای ایمپلنت در بیماران که پرتودرمانی داشته‌اند هنوز مورد بحث است.**

در نتیجه، با انتخاب دقیق بیماران، تکنیک‌های جراحی و پروتز کامل، توانبخشی بیمار می‌تواند شامل پروتزهایی با ایمپلنت باشد که کیفیت زندگی افرادی که این تجهیزات را دریافت می‌کنند به میزان قابل توجهی بهبود می‌بخشد. بسیار مهم است که بیماران و خانواده‌هایی که مسائل عاطفی و منابع مالی آنها قبلاً توسط یک برنامه توانبخشی پروتز دهانی که می‌تواند خطرناک باشد، ضعیف شده است، تحت فشار قرار نگیرند.

اثرات شیمی‌درمانی بر بافت‌ها به خوبی در نوشته‌های علمی مستند شده است. لازم به ذکر است که شواهد کمی در مورد تأثیر شیمی‌درمانی بر بهبود ایمپلنت و همچنین بقا در بیماران مبتلا به سرطان سر و گردن وجود دارد. کوچ گزارش داد که ایمپلنت‌ها شش ماه پس از انجام شیمی‌درمانی در بیمارانش انسجام رضایت‌بخشی داشتند. همچنین توسط او این واقعیت مستند شده بود که سپس پلاتین یا کربوپلاتین در ترکیب با پنج فلوئورواوراسیل هیچ اثر مضر بر عمر ایمپلنت‌های فک پایین نداشت. سلامت دهان و تاب‌آوری این بیماران و همچنین منابع عاطفی و مالی در دسترس آنها و خانواده‌هایشان، باید هنگام تصمیم‌گیری برای قرار دادن یا عدم کاشت ایمپلنت در دهان در نظر گرفته شود.

## ۶- عوامل اصلاح‌کننده استخوان: داروهای ضد بازجذب

داروهای ضد بازجذب در سال‌های اخیر، به‌ویژه برای درمان بیماری متابولیک استخوان، استئوپنی و پوکی استخوان در زنان و مردان و سایر بیماری‌ها، مقبولیت گسترده‌ای پیدا کرده‌اند. داروهای ضد بازجذب همچنین برای درمان بیماران مبتلا به بدخیمی‌هایی که بر استخوان‌ها تأثیر می‌گذارند، مانند مولتیپل میلوما، و همچنین مبتلایان به سرطانی که به اسکلت گسترش یافته است، مانند سرطان سینه، پروستات و ریه استفاده می‌شود. در چندین مطالعه نشان داده شده است که داروهای ضد بازجذب و استئونکروز فک (ONJ) با یکدیگر مرتبط هستند [۳۰]. از سوی دیگر، ارتباط بین داروهای ضد بازجذب و ایمپلنت‌های دندانی محل بحث است. در نوشته‌ها، گزارش‌هایی مبنی بر اینکه هیچ فردی به دنبال کاشت ایمپلنت دچار ONJ نشده است، و همچنین توصیه‌هایی مبنی بر عدم نصب ایمپلنت در بیماران که از داروهای ضد بازجذب استفاده می‌کنند، وجود ندارد [۳۱-۳۳]. درک بیمار از امکان ONJ باید در هنگام تصمیم‌گیری در مورد تعبیه ایمپلنت در بیماری که تحت درمان ضد تحلیل رفته یا اخیراً تحت درمان قرار گرفته است در نظر گرفته شود. برخی پیشنهاد کرده‌اند که وقفه دارویی ضروری است و دو یا سه ماه فاصله از مصرف دارو را توصیه می‌کنند. هر تصمیمی برای گرفتن وقفه دارویی باید با همکاری تیم تجویز کننده و بیمار گرفته شود. این امر به ویژه برای افرادی که دارو را به عنوان بخشی از شیمی‌درمانی خود برای درمان سرطان دریافت می‌کنند بسیار مهم است. در گذشته تصور می‌شد که تلوپیتید آمینو ترمینال (NTX) و تلوپیتید کربوکسی پایانی ترمینال (CTX)، که نشانگرهای تشکیل استخوان در خون هستند و برای نظارت بر درمان مبتنی بر داروهای ضد بازجذب در پوکی استخوان استفاده می‌شوند، برای دانستن اینکه آیا کاشت ایمپلنت در بیماران که در دوره وقفه دارویی هستند مفید خواهد بود یا خیر. به دلیل غیرقابل پیش‌بینی بودن آزمایش و عدم ارتباط بالینی با نتیجه، این

نشانگرها در حال حاضر در درمان بیماری‌های ضد بازجذب دریافت می‌کنند و برای کاشت ایمپلنت برنامه‌ریزی شده‌اند، استفاده می‌شوند. همین امر در مورد درمان‌های کمکی مانند درمان با HBO، پنتوکسی فیلین، توکوفرول، پروتئین مورفوژنتیک استخوان (BMP) و موارد دیگر صادق است، که به نظر نمی‌رسد بروز ONJ و شکست ایمپلنت را در بیماران تحت درمان مبتنی بر داروهای ضد بازجذب کاهش دهند.

انجمن چند ملیتی مراقبت‌های حمایتی در سرطان، انجمن بین‌المللی انکولوژی دهان، و انجمن انکولوژی بالینی آمریکا [۳۴] دستورالعمل‌های زیر را در سال ۲۰۱۹ درباره مراقبت‌های حمایتی در سرطان صادر کردند.

خلاصه ای از راهنمای عمل بالینی MASCC/ISOO/ASCO در مورد استئونکروز فک مرتبط با دارو بدین صورت است:

- توصیه ۲،۳ یک توصیه رسمی است (جراحی انتخابی دندان آلوئولار) که در آن توصیه می‌شود حین دریافت دوز انکولوژیک BMA (عامل اصلاح کننده استخوان) از اعمال جراحی انتخابی دندان آلوئولار (مانند استخراج غیرپزشکی، آلوئولوپلاستی و ایمپلنت های مورد نیاز) خودداری شود. یک متخصص دندانپزشکی با صلاحیت در پیشگیری و درمان MRONJ ممکن است استئنا قائل شود اگر مزایا و خطرات روش تهاجمی برنامه ریزی شده را با بیمار و تیم انکولوژی در میان گذاشته باشد و تیم انکولوژی موافق باشد (نوع: مبتنی بر شواهد؛ کیفیت شواهد: مداخله کننده؛ قدرت توصیه: متوسط).

- توصیه ۲،۴ به این شرح است: (پیشگیری جراحی دندان آلوئولار). اگر جراحی دندان آلوئولار انجام شود، بیماران باید توسط متخصص دندانپزشکی به صورت سیستماتیک و اغلب برنامه ریزی شده (مثلاً هر ۶ تا ۸ هفته) معاینه شوند تا زمانی که پوشش دهی مخاطی کامل محل جراحی رخ دهد (مثلاً هر ۳ تا ۴ ماه). برای تعیین وضعیت بهبودی، ارتباط با انکولوژیست بسیار مهم است، به ویژه هنگامی که شخص به استفاده از BMA در آینده فکر می‌کند (نوع: اجماع رسمی؛ کیفیت شواهد: ناکافی؛ قدرت توصیه: متوسط).

- توصیه ۲،۵ (قطع موقت BMAs قبل از جراحی دندان آلوئولار). اطلاعات ناکافی برای حمایت یا مخالفت با لزوم قطع BMA قبل از جراحی دندان آلوئولار برای بیماران مبتلا به سرطان که BMA با دوز انکولوژیک دریافت می‌کنند وجود ندارد. تجویز BMA ممکن است بنا به صلاحدید پزشک معالج، پس از مشورت با بیمار و متخصص مراقبت های بهداشتی دهان به تعویق بیفتد (نوع: اجماع غیررسمی؛ کیفیت شواهد: ناکافی؛ قدرت توصیه: ضعیف).

با این حال، باید تاکید کرد که این دستورالعمل‌ها برای بیماران در نظر گرفته شده است که دوزهای انکولوژیک BMAs را ارزیابی می‌کنند و برای بیماران که دوزهای پایین تری از BMA را برای درمان استئوپنی یا پوکی استخوان مصرف می‌کنند، کاربرد ندارد. همچنین شایان ذکر است که مقاله موضعی انجمن جراحان دهان و فک و صورت آمریکا در سال ۲۰۱۴ در مورد استئونکروز فکی مربوط به دارو هیچ اشاره ای به امکان ایجاد ONJ مرتبط با دارو پس از کاشت ایمپلنت های دندانی نکرده است.

## ۷- شخص سیگاری

بیمارانی که از سیگار و یا حشیش استفاده می‌کنند، اکنون امکان دریافت ایمپلنت دندان را دارند. اثرات مضر مصرف دخانیات، به ویژه سیگار، نه تنها بر سلامت کلی بیمار، بلکه بر ظرفیت بیمار برای بهبود و نگهداری ایمپلنت‌های دندانی، سال‌هاست که به خوبی ثابت شده است. پس از انتشار بررسی‌های Chrcanovic و همکاران، Akfadda و Clementini محققان دریافتند که سیگار کشیدن باعث افزایش تحلیل استخوان حاشیه‌ای اطراف ایمپلنت و همچنین شکست ایمپلنت می‌شود. بر اساس این مطالعات، میزان سیگار مصرفی روزانه متفاوت بود و وجود بیماری سیستمیک اغلب یک عامل مخدوش کننده بود. کلمنتینی اشاره کرد که درجه شواهد برای تفاوت نتیجه ایمپلنت در بیماران مبتلا به بیماری سیستمیک به طور کلی بسیار کم است، که باعث می‌شود خطر بیشتر شکست ایمپلنت در افراد سیگاری در مقایسه با افراد غیر سیگاری قابل توجه باشد. پیامدهای منفی استعمال دخانیات به اثرات مستقیم دود تنباکو بر بهبود زخم، ایجاد پری ایمپلنتیت و تسریع از دست دادن استخوان حاشیه ای مرتبط با سن مرتبط است که همگی با سیگار کشیدن مرتبط هستند.



بر اساس اطلاعات موجود، در حال حاضر هیچ مطالعه منتشر شده‌ای در مورد استفاده از حشیش و اثرات آن بر ایمپلنت‌های دندانی در افراد وجود ندارد. Gda مطالعه‌ای در مورد اثرات کشیدن ماری جوانا بر بهبود ایمپلنت‌های تیتانیوم در موش‌های صحرایی و یستار انجام داد که در مجله پزشکی تجربی منتشر شد. هنگام مقایسه سمت کاشته شده با سمت کنترل، محققان متوجه کاهش کانی‌سازی شدند.

بیماران سیگاری باید در مورد افزایش خطر شکست ایمپلنت، با تاکید ویژه بر اثرات نامطلوب سیگار نه تنها بر زمان فوری بهبود ایمپلنت، بلکه بر عمر طولانی‌مدت ایمپلنت‌ها، مشاوره شوند.

## ۸- مصرف الکل

یک مطالعه روی حیوانات نشان داد که الکل تأثیر نامطلوبی بر ترمیم استخوان دارد، اگرچه مکانیسم دقیق آن مشخص نشده بود. تحقیقات انسانی اخیر نشان داده است که مصرف بیش از حد الکل، که به عنوان پنج نوشیدنی یا بیشتر در روز تعریف می‌شود، با افزایش خطر شکست ایمپلنت مرتبط است با توجه به یافته‌های یک تحقیق انجام شده بر روی بیمارانی که مقادیر زیادی الکل مصرف کرده‌اند، این خطر در گروه پری ایمپلنتیت بیشتر از گروه کنترل غیر مصرف کننده بود. برخلاف انتظارات، گروهی که مصرف الکل کم تا متوسط داشتند، نسبت به گروهی که در این تحقیق مصرف نمی‌کردند، خطر ابتلا به پرئودنتیت کمتری داشتند. هنگامی که صحبت از مصرف الکل بعد از نصب ایمپلنت می‌شود، باید به بیماران توصیه شود که مصرف خود را تا پایان فرآیند بهبود ایمپلنت محدود کنند و سپس مصرف خود را مدیریت کنند.

## ۹- بیماری‌های التهابی

درمان اختلالات التهابی مانند آرتریت روماتوئید، آسم و بیماری التهابی روده ممکن است بیماران را نسبت به سایر موارد مستعد ابتلا به عفونت‌ها از جمله پری ایمپلنتیت کند. بسیاری از اختلالات التهابی، از جمله آرتریت، با داروهای گلوکوکورتیکوئیدی با دوز بالا درمان می‌شوند، که مشخص شده است سرعت تشکیل استخوان را کاهش می‌دهد و در عین حال سرعت تحلیل استخوان را در بدن افزایش می‌دهد. مواردی از دست دادن ایمپلنت در بیمارانی که تحت درمان طولانی مدت کورتیکواستروئید با دوز بالا بوده‌اند وجود داشته است. تقریباً بلافاصله پس از معرفی ایمپلنت‌های دندانی مرتبط با فرایند پیوند استخوانی، افرادی که از داروهای استروئیدی استفاده می‌کردند به عنوان یکی از موارد منع کاشت ایمپلنت شناسایی شدند. با این حال، مطالعات هیچ شواهدی مبنی بر افزایش شکست ایمپلنت دندانی در حیواناتی که دوزهای زیادی از گلوکوکورتیکوئیدها در یک دوره زمانی طولانی دریافت کردند، نشان نداده است. در حال حاضر، هیچ شواهد قطعی مبنی بر اینکه داروهای استروئیدی تأثیر منفی بر میزان موفقیت طولانی مدت روش‌های ایمپلنت داشته باشد، وجود ندارد. بنابراین کاشت ایمپلنت در این افراد ممنوع نیست. با این حال، به دلیل خطرات موجود، باید با احتیاط انجام شود. بیمارانی که برای عمل ایمپلنت از بیهوشی عمومی یا آرام‌بخشی قوی استفاده می‌کنند، ممکن است از پروفیلاکسی آنتی‌باکتریایی، دوز استرسی استروئیدها و تغییرات در هر دارویی که ممکن است در بهبود زخم اختلال ایجاد کند، بهره‌مند شوند. برای حفظ یک محیط دهان و دندان تمیز و سالم، انجام منظم پیگیری و نگهداری ضروری است.

## ۱۰- اختلال در عملکرد سیستم ایمنی

کسانی که از عفونت HIV رنج می‌برند، کسانی که شیمی درمانی می‌کنند، کسانی که از بیماری‌های خودایمنی رنج می‌برند، و کسانی که تحت پیوند اعضا هستند، همگی با درجات مختلفی از سرکوب سیستم ایمنی تظاهر می‌یابند. وضعیت کلی بیمار و بهینه‌سازی مورد نیاز برای انجام جراحی ایمپلنت، و همچنین نگرانی در مورد بهبود زخم و شکست ایمپلنت مربوط به دارو، همه عواملی هستند که باید در هنگام بررسی ایمپلنت درمانی در این افراد در نظر گرفته شوند. همانطور که قبلاً گفته شد در درمان بسیاری از این افراد از گلوکوکورتیکوئیدها استفاده می‌شود. علاوه بر این، پوکی استخوان یک بیماری مشترک شایع در افراد HIV



مثبت است. به خوبی شناخته شده است که HIV عملکرد استئوبلاست و استئوکلاست را مختل می کند و پوکی استخوان با HIV مرتبط است. نشان داده شده است که داروی سرکوب کننده سیستم ایمنی سیکلوسپورین، که به طور معمول استفاده می شود، بر بازسازی استخوان در حیوانات آزمایشگاهی تأثیر دارد. اما این حالت در افراد نشان داده نشده است. اخیراً دوتنهوفر و همکارانش یک متآنالیز از ایمپلنت های دندانی در بیماران نقص ایمنی منتشر کرد که نشان داد میانگین بقای ایمپلنت ها در بیماران مبتلا به HIV ۹۳.۱ درصد، برای کسانی که شیمی درمانی می کردند ۹۸.۸ درصد، برای کسانی که بیماری خود ایمنی داشتند ۸۸.۷۵ درصد، و برای کسانی که پیوند عضو داشته اند ۱۰۰ درصد بود. محققان خاطرنشان کردند که کار بیشتری در این زمینه مورد نیاز است. آنها به این نتیجه رسیدند که هیچ تأثیر آماری معنی داری از شرایط نقص ایمنی بر بقای ایمپلنت وجود ندارد. مناسب بودن جراحی هر بیمار با اختلال عملکرد سیستم ایمنی باید تعیین شود، و اگر مزایای درمان ایمپلنت قابل قبول تشخیص داده شود، بیمار باید از هر گونه خطری برای وضعیت زمینه‌ای خود و همچنین تمام تلاش‌های انجام شده برای آماده‌سازی آگاه شود. بیمار برای بررسی جراحی لازم است تعهد بیمار به رعایت مراقبت های خانگی با کیفیت و همچنین تعهد تیم جراحی و ترمیمی به نگهداری به منظور به حداقل رساندن شکست ایمپلنت به دلیل پری ایمپلنتیت تضمین و مستند شود.

## ۱۱- دیابت

مشکلات میکرو عروقی در خصوص دیابت کنترل نشده باعث می شود که ترمیم بافت به تاخیر بیفتد و پاسخ های ایمنی سرکوب شود. دیابت به عنوان یک منع نسبی برای درمان ایمپلنت دیده می شود. هنگامی که شرایط این بیماران به درستی مدیریت نشود، در معرض خطر بهبود ضعیف زخم در هر دو بافت نرم و سخت و همچنین افزایش احتمال ابتلا به عفونت هستند. این گروه از بیماران همچنین در معرض خطر التهاب مداوم بافت‌های لثه اطراف دندان‌ها و ایمپلنت‌های دندانی در طول زمان هستند. بنابراین، مدیریت قند خون، همانطور که توسط هموگلوبین A1c کمتر از ۷٪ نشان داده شده است، حذف پریدنتیت و بهداشت عالی دندان برای اثربخشی درمان و موفقیت ایمپلنت در بیمار دیابتی ضروری است. میزان موفقیت ایمپلنت ۸۵ تا ۹۰ درصدی گزارش شده در افراد دیابتی که کنترل خوبی داشتند مشاهده شده است. برای بیماران دیابتی، باید به ضرورت پیشگیری از آنتی باکتریال و همچنین تجویز صحیح داروهای کاهش قند خون آنها توجه شود (درست مانند سایر درمان های جراحی انتخابی دهان). بیمار باید متعهد به حفظ تمیزی کامل دندان و حفظ کنترل مناسب گلوکز باشد. بیمار باید آگاه باشد که نسبت به جمعیت عمومی در معرض خطر بیشتری برای شکست ایمپلنت است. تیم ترمیمی باید طراحی پروتزی را در نظر بگیرد که بیشترین ظرفیت ممکن را برای تمیز کردن به منظور کاهش خطر ابتلا به پری ایمپلنتیت (بیماری لثه اطراف ایمپلنت) در خود داشته باشد. پیروی از یک برنامه نگهداری دقیق ایمپلنت ضروری است. تیم ترمیمی باید این بیماران را هر ۳ تا ۴ ماه یکبار، بسته به شرایط آنها، ویزیت کند.

## ۱۲- بزرگسالی

جمعیت عمومی همچنان به بلوغ و زندگی برای مدت زمان طولانی تری ادامه می دهد. کسانی که می توانند سلامتی عالی و کیفیت زندگی بالایی داشته باشند در نهایت به بیمارانی تبدیل می شوند که به کاشت ایمپلنت های دندانی یا نگهداری ترمیم های ایمپلنت دندانی در دهان خود نیاز دارند. علاوه بر اختلالات سیستمیک مزمن مانند آلزایمر و پارکینسون، افزایش سن احتمال اختلالات شناختی و مشکلات حرکتی را افزایش می دهد. به این ترتیب، با آشکارتر شدن ضعف فرد، توانایی فرد برای مراقبت از سلامتی خود، از جمله حفظ بهداشت عالی دندان، ممکن است مختل شود.

افزایش سن باعث کاهش جریان بزاق و در نتیجه خشکی دهان و سطوح مخاطی می شود. بیماران بالای ۶۵ سال بیشتر از داروهای مختلفی استفاده می کنند که برخی از آنها اثر منفی کاهش جریان بزاق دارند و آنها را در معرض خطر پوسیدگی و بیماری های پریدنتال از جمله پری ایمپلنتیت قرار می دهند. برخی از بیماران همچنین ممکن است مشکلات شناختی مرتبط با زوال عقل و بیماری آلزایمر داشته باشند، که می تواند حفظ بهداشت دهان و دندان و درمان بهداشت دهان را برای آنها دشوار کند.

با این حال، شیمیل و همکارانش در یک متاآنالیز و مرور سیستماتیک نشان داد که بیماران بالای ۷۵ سال، نرخ بقای ایمپلنت ۱ و ۵ ساله داشتند که با گروه‌های جوان‌تر قابل مقایسه بود. نکته دیگری که مورد بحث است این است که به نظر نمی‌رسد سن بالاتر تأثیر مخربی بر ادغام استخوانی داشته باشد. بر اساس یافته‌های این مطالعه، بیماران که برای سرطان و دوزهای زیادی از ضد جذب‌کننده‌ها برای متاستازهای استخوانی پرتو می‌گیرند، در معرض خطر افزایش میزان شکست ایمپلنت هستند.

### ۱۳- بیماران مبتلا به نقص عصبی و اسکلتی

به گفته شیمیل و همکارانش، به نظر نمی‌رسد که بیماری‌های عصبی به خودی خود تأثیر مضر بر بقای ایمپلنت داشته باشند. از سوی دیگر، بیماری‌هایی که از اختلالات عصبی و یا اسکلتی عضلانی رنج می‌برند، ممکن است مشکلاتی در شناخت و درک و همچنین عملکرد حرکتی ضعیف یا محدود و ظرفیت کاهش یافته برای ارائه مراقبت‌های خانگی کافی داشته باشند. تشخیص‌هایی مانند سکته مغزی، بیماری آلزایمر و زوال عقل، همگی می‌توانند توانایی بیمار را برای درک و مراقبت از خود مختل کنند و لازم است آنها به کمک یکی از اعضای خانواده یا مراقب خود تکیه کنند. این امکان وجود دارد که ظرفیت آنها برای استفاده مؤثر از بازوها و دست‌هایشان نیز مختل شود. هنگامی که یک بیمار مبتلا به دیستروفی عضلانی یا فلج مغزی است، می‌توان فهمید که محدودیت‌های اسکلتی عضلانی خاصی دارد و طراحی پروتز آنها باید تنظیم شود تا مراقبت کافی از او انجام شود. برای مدیریت مؤثر این نوع بیمار، برنامه نگهداری منظم تری مورد نیاز است.

احتمال انقباض و دندان قروچه (بروکسیسم) در بیماران مبتلا به بیماری‌های عصبی باید در نظر گرفته شود زیرا این رفتارها می‌تواند منجر به شکست ایمپلنت شود، از جمله شکستگی پروتز و فیکسچرها و موارد دیگر. اگر بیمار از نظر جسمی قادر به پوشیدن دستگاه آرام بخش الکترونیک نباشد، نباید روی آن بیمار ایمپلنت انجام داد.

### ۱۴- اختلالات روانی

در یک تحلیل کوهورت گذشته‌نگر، وو و همکارانش دریافتند که بیماران که از SSRI برای افسردگی استفاده می‌کردند، شانس بیشتری برای شکست ایمپلنت داشتند. در نتیجه محدودیت SSRI ها در بازسازی استخوان، آنها فرض کردند که این اتفاق افتاده است. بسیاری از داروهای روانپزشکی می‌توانند باعث کاهش جریان بزاق شوند که ممکن است در نتیجه دارو باعث افزایش التهاب اطراف ایمپلنت شود. هر گونه مشکل روانپزشکی که منجر به ناتوانی بیمار در حفظ بهداشت دهان و در نتیجه سیگار کشیدن بیش از حد شود، یا منجر به مصرف زیاد الکل شود، خطر شکست ایمپلنت‌های دندانی را افزایش می‌دهد.

### ۱۵- نتیجه‌گیری

در مورد بیماران مبتلا به بیماری سیستمیک، طبقه بندی خطر باید برای هر بیمار انجام شود و خطرات جراحی و توانایی بیمار برای حفظ پروتز تحت حمایت ایمپلنت پیشنهادی در نظر گرفته شود. بر اساس جدیدترین اطلاعات موجود، بیشتر بیماران مبتلا به اختلالات سیستمیک نرخ بقای ایمپلنت بالایی دارند، بویژه زمانی که عوامل خطرزا مانند سیگار کشیدن، پریودنتیت، و بهداشت نامناسب دندان از معادله حذف شوند. شواهد نشان می‌دهد که افرادی که تحت پرتودرمانی برای سرطان سر و گردن، دوزهای زیادی از درمان مبتنی بر داروهای ضد بازجذب برای یوکی استخوان، مولتیپل میلوما یا سرطان متاستاتیک اسکلتی قرار گرفته‌اند، و بیماران دیابتی که مدیریت ضعیفی دارند، بیشتر در معرض شکست ایمپلنت و پری ایمپلنت هستند. به نظر می‌رسد مصرف زیاد الکل با احتمال بیشتری از شکست ایمپلنت نیز مرتبط باشد. تاریخچه پزشکی کامل، آگاهی از داروها و برنامه بیمار، آماده سازی بیمار برای جراحی، مشاوره با ارائه دهندگان پزشکی بیمار و اطمینان از اینکه بیمار متوجه می‌شود چه زمانی خطرات افزایش یافته است یا خیر، و لزوم رعایت بهداشت عالی دهان و دندان همگی می‌توانند منجر به بهبود و بقای ایمپلنت شوند که قابل مقایسه با بیماران سالم با دندان‌های طبیعی است.

---

# عوارض ایمپلنت دندانی در حین عمل

---

## ۱- مقدمه

در دو دهه گذشته، استفاده از ایمپلنت های دندانی به طور فزاینده ای در بین مردم رواج یافته است. هر ساله در ایالات متحده پیش بینی می شود که بیش از ۳۰۰۰۰۰ ایمپلنت دندان در بیماران کاشته شود. به طور کلی، قرار دادن ایمپلنت های دندانی به عنوان یک روش درمانی ایمن و موفق در نظر گرفته می شود، با میزان موفقیت بیش از ۹۸ درصد در نوشته های معاصر گزارش شده است. به نظر می رسد که تعداد مشکلات مرتبط با ایمپلنت ها در حال افزایش است، زیرا ایمپلنت های بیشتری توسط متخصصان و پزشکان عمومی به طور یکسان قرار می گیرند. امکان بروز عوارض در هر مرحله از درمان ایمپلنت دندان وجود دارد. اینها می توانند در هر مرحله از عمل، از جمله در مرحله برنامه ریزی قبل از عمل، حین عمل، یا بعد از عمل (حتی چندین سال پس از کاشت اولیه) رخ دهند.

در متون علمی در مورد عوارضی که می تواند در مراحل قبل و بعد از عمل کاشت ایمپلنت رخ دهد، بحث های گسترده ای وجود دارد. از سوی دیگر، عوارض حین عمل و مراقبت های بعدی آنها کمتر مورد توجه قرار گرفته است. این فصل در مورد جدی ترین مسائل حین عمل که ممکن است در طی جراحی کاشت ایمپلنت رخ دهد و همچنین نحوه اجتناب از آنها بحث خواهد کرد.

---

## ۲- آسپیراسیون یا بلع ایمپلنتها و اجزای مرتبط با آنها

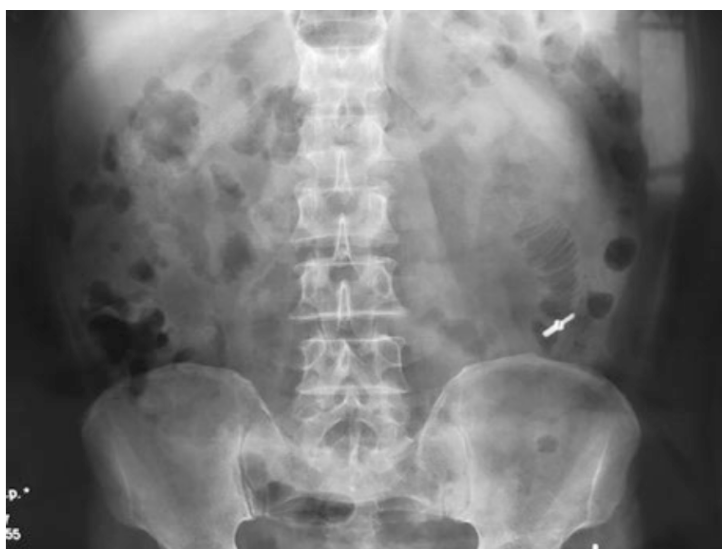آسپیراسیون یا بلع ایمپلنت ها و اجزای ایمپلنت از لحاظ تاریخی منبع نگرانی قابل توجهی در زمینه ایمپلنتولوژی بوده است. برای بهبود کنترل و قابلیت بازیابی، برانمارک توصیه کرد که در صورت امکان قطعات نخ دندان به هر جزء ایمپلنت متصل شده و گره زده شوند. به نظر می رسد که علیرغم اجرای اقداماتی برای کاهش این مشکل، خطر احتمالی تنفس یا خوردن بلع اقلام کوچک اغلب توسط متخصصان مراقبت های بهداشتی و بیماران نادیده گرفته می شود.

با ناحیه محدود موجود در حفره دهان، همراه با حضور بزاق و خون، حفظ کنترل بر اجزای ایمپلنت به طور فزاینده ای دشوار می شود. ترکیبی از این محیط، و همچنین اندازه کوچک و مهارت لازم برای دستکاری این اجزاء، احتمال ورود آنها به داخل اوروفارنکس را افزایش می دهد. طبق تحقیقات قبلی، اکثر ابزارها بلعیده می شوند و تنها ۱۳ درصد از دستگاهها به داخل سیستم ریوی آسپیره می شوند. این امکان وجود دارد که ماهیت نوک تیز برخی از این ابزارها منجر به آسیب اضافی به سیستم گوارشی یا تنفسی شود. علاوه بر این، همیشه این احتمال وجود دارد که جسم خارجی بتواند باعث انسداد راه هوایی شود که می تواند تهدید کننده زندگی باشد. در شرایط انسداد کامل، برداشتن ماده خارجی در اسرع وقت مورد نیاز است تا اجازه عبور هوای کافی به ریه ها داده شود. بیمارانی که آسپیراسیون را تجربه می کنند باید یک بار برای ارزیابی جامع راه هوایی و در صورت نیاز، بهبودی هر جسم خارجی که ممکن است استنشاق شده باشد به متخصص گوش و حلق و بینی ارجاع داده شوند. به طور کلی، سرفه اولین علامتی است که وقتی جسم خارجی وارد راه هوایی می شود، تجربه می شود، البته ممکن است در موارد دیگر بدون علامت باشد. گرفتن اشعه ایکس از قفسه سینه و به طور بالقوه از شکم پس از بلع یک جسم خارجی به منظور تعیین محل بلعیده شدن ماده خارجی مورد نیاز است (شکل ۱). هنگامی که آسپیراسیون با استفاده از

اشعه ایکس قفسه سینه رد می‌شود، اغلب این تصور اشتباه وجود دارد که نیازی به پیگیری بیشتر با بیمار نیست. برای اطمینان از اینکه ماده مورد نظر از طریق دستگاه گوارش حرکت کرده است یا خیر، باید اقدامات پیگیری فعال انجام شود. مونتر معتقد است که وقتی جسم خارجی کمتر از ۲۰ میلی‌متر بلعیده شود، احتمال پاکسازی بدون عارضه دستگاه گوارش بیش از ۹۰ درصد است.

نکات مهم در پیشگیری و مدیریت بلع یا آسپیراسیون ایمپلنت‌ها و ابزار ایمپلنتی:

- متخصصان دندانپزشکی باید نسبت به خطر بلعیده شدن یا آسپیره شدن ایمپلنت‌های دندانی یا اجزای مرتبط با آن توسط بیماران هوشیار باشند.
- برای کاهش خطر آسپیراسیون حین عمل، ترجیحاً بیمارانی که در معرض خطر بالای آسپیراسیون هستند قبل از جراحی شناسایی شده و از رعایت پروتکل‌های مربوطه اطمینان حاصل شود.
- به بیمار باید به طور منظم (اگر آرام بخش موجود نباشد) یادآوری شود که هنگام کار با اجزای شکننده یا ابزارهایی که ممکن است داخل دهان بیفتند، حرکات غیرمنتظره انجام ندهد.
- هم آسپیراسیون و هم بلع اجزای ایمپلنت باید با رادیوگرافی کافی تایید شود و در صورت بروز این اتفاق باید در اسرع وقت به متخصصان پزشکی لازم ارجاع داده شود.

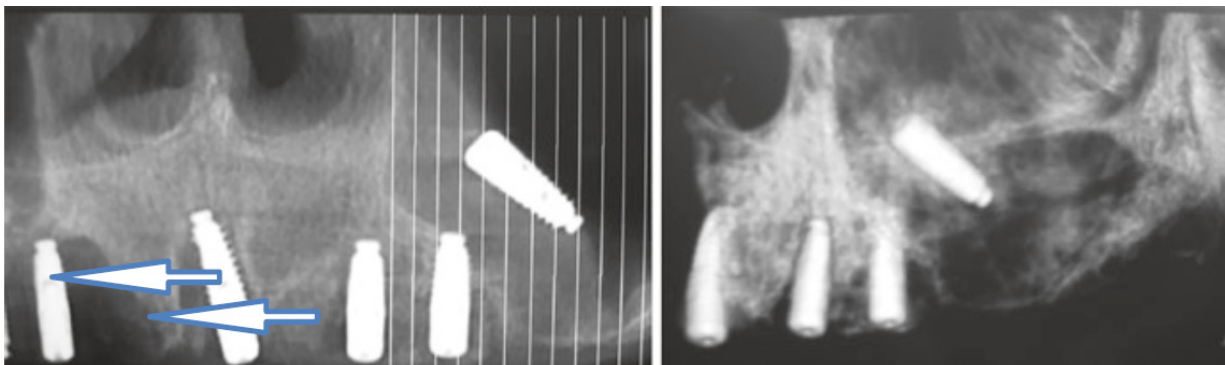


شکل ۱: هنگامی که یک جزء از ایمپلنت بلعیده می‌شود، باید تصویر اشعه ایکس گرفته شود تا مشخص شود که آیا خارج شده است یا نه. در این بیمار یک پین موازی در شکم گیر کرده است که به مداخله پزشکی نیاز دارد.

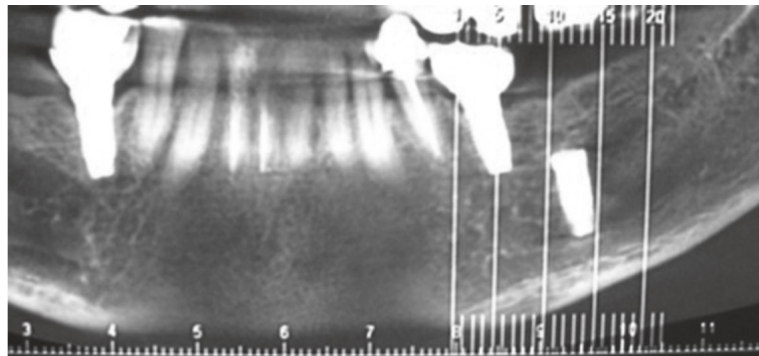
## ۲- ثبات ناکافی و جابجا شدگی

از آنجایی که برانمارک در ابتدا ایده پایداری اولیه را در سال ۱۹۶۹ بیان کرد، پایداری اولیه به طور گسترده‌ای به عنوان یک شرط ضروری برای یکپارچگی استخوانی خوب پذیرفته شده است. به طور کلی، پذیرفته شده است که یک سطح اولیه از ثبات ایمپلنت برای کمک به ترمیم استخوان و جلوگیری از جابجایی ایمپلنت در طول فرآیند بهبود ضروری است. ثبات اولیه ناکافی یکی از شایع‌ترین مشکلات حین عمل است و می‌تواند بلافاصله یا خیلی زود پس از جراحی منجر به شکست ایمپلنت شود. شکل‌های ۲a، b و ۳ نمونه‌هایی از پیامدهای جدی‌تری را نشان می‌دهند که می‌تواند در نتیجه عدم ثبات اولیه رخ دهد؛ یعنی جابجایی ایمپلنت به مغز استخوان اطراف یا فضاها فاشیال، که می‌تواند باعث آسیب به بافت‌های ضروری مانند اعصاب شود (شکل ۴). چندین چالش، از جمله کاهش کیفیت استخوان، آماده‌سازی بیش از حد محل استئوتومی توسط جراح، و قرار دادن ایمپلنت در

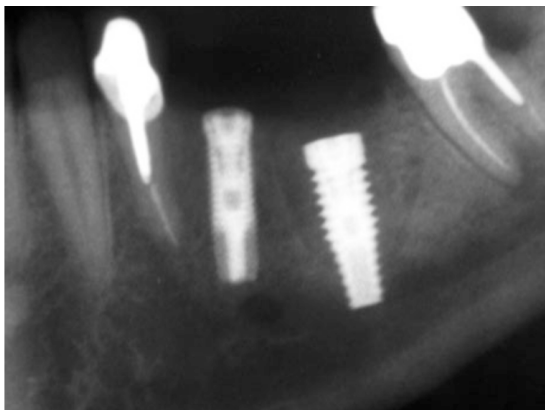
موقعیتی با استخوان اطراف ناکافی، همگی می توانند به ثبات اولیه ضعیف کمک کنند. در این شرایط، ایمپلنت با عدم تطابق بین قطر ایمپلنت و مقدار استخوان قابل دسترس در یک سوکت استخراج قرار داده می شود که می تواند منجر به شل شدن ایمپلنت شود. اگر نتوان به ثبات اولیه دست یافت، جراح باید قبل از اقدام، همه متغیرهای مؤثر مانند کاهش حجم استخوان و کیفیت استخوان را در نظر بگیرد. هنگام تصمیم گیری در مورد تغییر یا عدم تغییر موقعیت ایمپلنت یا قرار دادن آن در عمق بیشتری در محل جراحی، لازم است نزدیکی ساختارهای آناتومیک مجاور بررسی شود. هنگامی که امکان تعمیق قرار دادن ایمپلنت مشخص شد، ممکن است نیاز به استفاده از ایمپلنت بزرگتر (از نظر طول یا عرض) باشد. در غیر این صورت، ممکن است ترجیح داده شود که ایمپلنت برداشته شود و بیمار دوباره برنامه ریزی کند تا بتواند گزینه های درمانی جایگزین را بررسی کند.



شکل ۲ پایداری اولیه ناکافی ممکن است منجر به شکست های اولیه ایمپلنت شود که ممکن است منجر به (a) جابجایی ایمپلنت به بافت های اطراف (فلش) یا (b) شکست ایمپلنت در غیاب ثبات اولیه شود.



شکل ۳ جابجاشدگی ایمپلنت به فضای زیر فکی به دلیل عدم ثبات کافی



شکل ۴ وجود یک اینتروژن ۲ میلی متری منجر به آسیب مستقیم عصب آلوئول تحتانی در این مورد شده است.

دریلهای نوکتیز، سرعت تنظیم‌شده و خنک‌سازی مداوم ناحیه با محلول ایزوتونیک (مانند نرمال سالین) از جمله عواملی هستند که ممکن است به بهبود پایداری کاشت ایمپلنت کمک کنند. افزایش درجه حرارت ناشی از اصطکاک ناشی از دریلکاری سریع و مداوم ممکن است منجر به نکرز، فیبروز، دژنراسیون استئولیتیک و تشدید فعالیت استئوکلاستیک شود. درجه نکرز در یک منطقه مشخص دقیقاً متناسب با سرعت افزایش دما در آن منطقه است. به گفته اریکسون و آلبرکتسون، بیشترین دمایی که استخوان می‌تواند بدون تسلیم شدن در برابر نکرز تحمل کند، ۴۷ درجه سانتیگراد است. نشان داده شده است که ادامه دریلکاری بدون شستشو، حتی در دماهای پایین‌تر، باعث تحلیل استخوان تا ۲۰ درصد در طول یک دوره ۳۰ روزه پس از عمل می‌شود. علاوه بر این، هیچ توافقی در مورد اینکه آیا روش شستشو برای سرد کردن محل استئوتومی در طول فرآیند بهبودی خوب است یا خیر، وجود ندارد. بنینگتون و همکارانش در مطالعه خود، دریافتند که از نظر آماری تفاوت معنی‌داری بین سیستم‌های شستشوی داخل دهانی و خارج دهانی وجود ندارد. هنگامی که ثبات ایمپلنت اولیه کافی در فک بالا وجود ندارد، یکی از جدی‌ترین مشکلاتی که می‌تواند ایجاد شود، جابجایی ایمپلنت به داخل سینوس‌ها یا حفره بینی است. استخوان ناکافی فک بالا، برنامه ریزی ضعیف درمان قبل از عمل و فقدان صلاحیت جراحی همگی عواملی هستند که ممکن است در این امر نقش داشته باشند. به طور کلی می‌توان با توجه به آناتومی نواحی مجاور، انجام برنامه ریزی دقیق قبل از عمل و پیگیری کافی پس از عمل از بروز چنین مسائلی جلوگیری کرد.

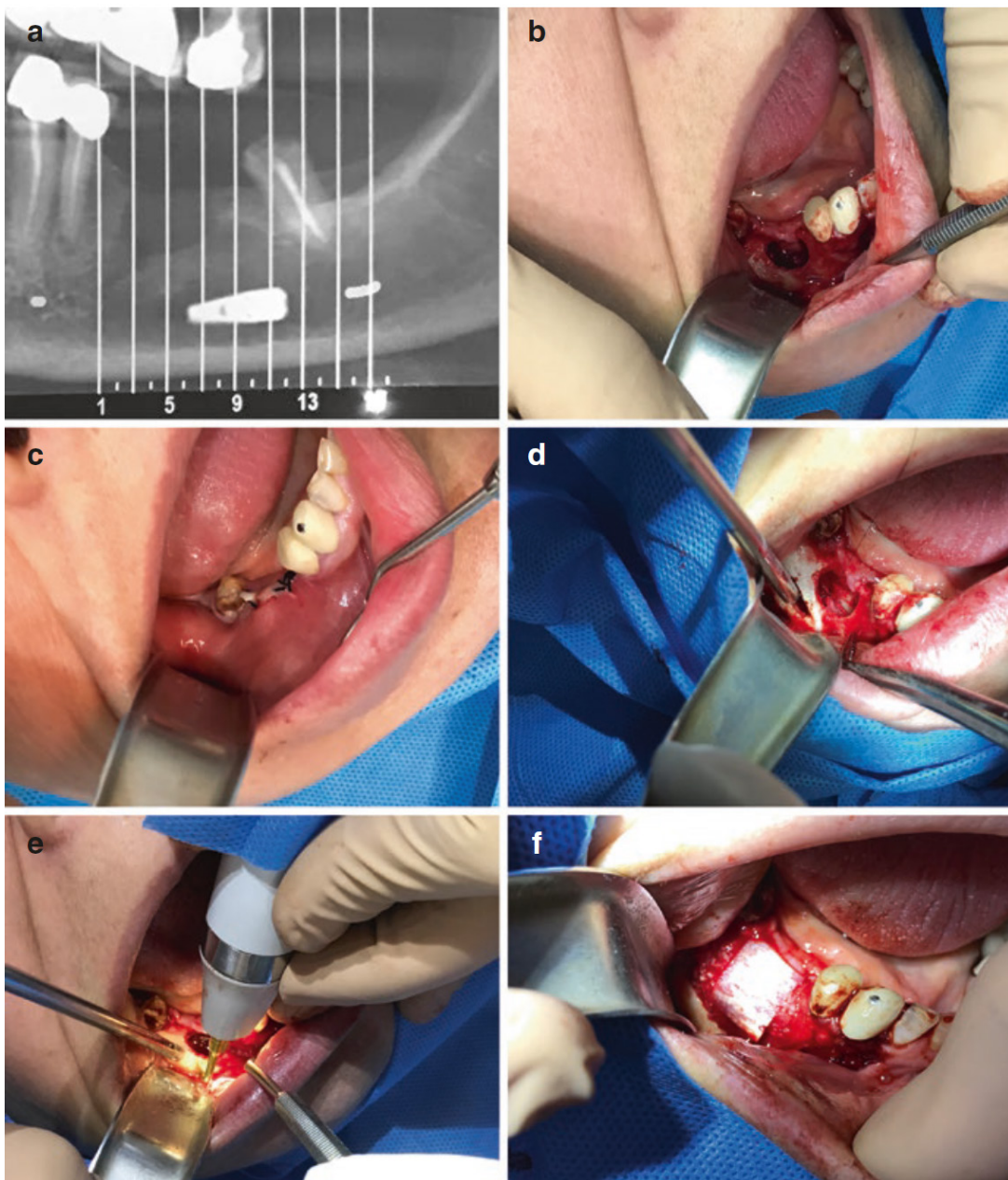
نکات کلیدی در پیگیری و مدیریت ثبات اولیه ناکافی:

- زمانی که استخوان احاطه‌کننده ایمپلنت به اندازه کافی وجود داشته باشد و محدودیت آناتومیک در خصوص آن وجود نداشته باشد، قرار دادن ایمپلنتی نجات‌دهنده با عرض یا طول بیشتر ممکن است در نظر گرفته شود.
- در صورت وجود هرگونه محدودیت (آناتومیک یا ترمیمی) ترجیح داده می‌شود که ایمپلنت ناپایدار برداشته شود و در صورت کامل شدن بهبودی استخوان، کاشت مجدد انجام شود.
- به شرطی که ایمپلنت از جای خود خارج شود، در صورت وجود دید و تصویر سازی کافی، امکان بازیابی آن وجود دارد.
- با این حال، اگر تلاش‌های اولیه ناموفق باشد، تلاش‌های ناموفق بعدی ممکن است منجر به عواقب جدی‌تری شود. توصیه می‌شود که این بیمار در این شرایط به یک جراح متخصص دهان و فک و صورت ارجاع داده شود (شکل ۵a-f).

### ۳.۱ ایمپلنت‌های نامناسب جابجا شده

متغیرهای آناتومیک مانند کمبود برجستگی آلوئولی، صفحه اکلوزال ناهماهنگ قبل از کاشت ایمپلنت، و تراکم استخوان ناهمگن، همگی می‌توانند منجر به زاویه بندی نامناسب ایمپلنت شوند. عدم قرار دادن مناسب الگوی جراحی، و همچنین عدم آگاهی سه بعدی برای زاویه بندی نهایی پروتز، همگی می‌توانند علت جابجاشدگی اشتباه باشند. به منظور اصلاح محل نهایی و زاویه بندی ایمپلنت، می‌توان آن را به صورت دستی یا با استفاده از دریل لیندمان برش کناری معکوس کرد. هنگامی که ایمپلنت برداشته می‌شود و جای آن را تغییر می‌دهد یا با ایمپلنتی با اندازه مشابه جایگزین می‌شود، فاصله‌ای بین ایمپلنت و استخوان ایجاد می‌شود. این حالت به دلیل اصلاح خطای زاویه است. ابعاد این شکاف می‌تواند بین ۰٫۳۵ تا ۱٫۲۵ میلی‌متر متغیر باشد، اما در نهایت زمانی که استخوان فضا را پر می‌کند، محو می‌شود. اگر ثبات اولیه مناسب به دست آید، ممکن است این شکاف تأثیری بر اثرات بلندمدت کاشت ایمپلنت نداشته باشد.





شکل ۵ جابجاشدگی ایمپلنت. (a-c) ایمپلنت از محل استئوتومی ناپدید شده است. تلاش های اولیه برای یافتن و بازیابی ایمپلنت ناموفق است. (d) یک فلپ بزرگ از ناحیه پایینی کنار زده می شود. (e) دستگاه پیزوالکتریک برای ایجاد روزنه استفاده می شود. (f) ایمپلنت بازیابی شده و عصب ترمیم می شود.

## ۵- آسیب به دندان های مجاور

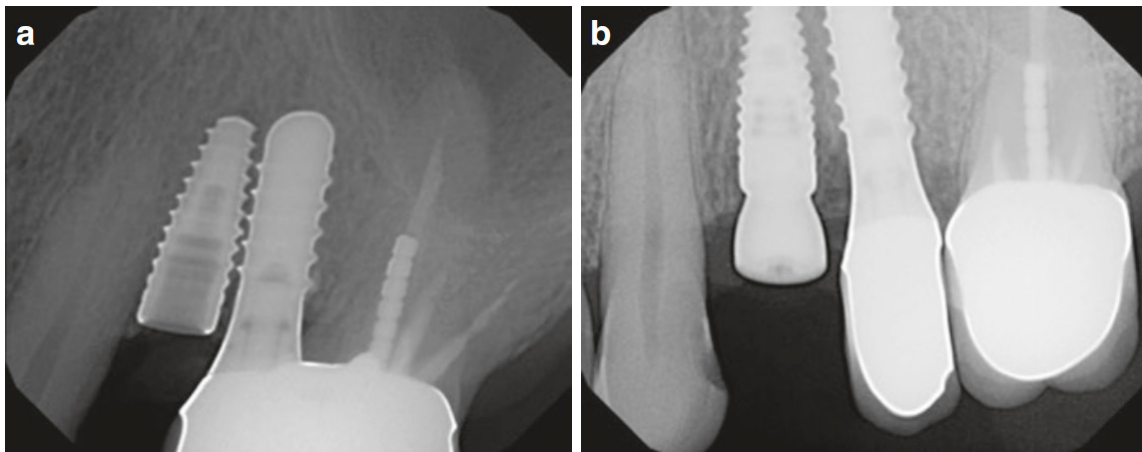
هنگامی که ایمپلنت ها در کنار دندان های طبیعی قرار می گیرند، ممکن است باعث آسیب به دندان های اطراف شوند. کمبود فضا بین محل ایمپلنت و دندان های اطراف، زاویه بندی نامناسب ایمپلنت و تحریک حرارتی در حین دریلکاری، همه عواملی هستند که ممکن است در شکست ایمپلنت نقش داشته باشند. یک یا چند مورد از این علل می تواند باعث شود که حیات دندان به میزان قابل توجهی کاهش یابد یا به طور کامل از بین برود. با وجود این واقعیت که در ابتدا ممکن است بدون علامت باشند، احتمالاً درد یا حساسیت در طول زمان در بیماران ایجاد می شود. حفظ حداقل فاصله ۱,۵ تا ۲ میلی متری بین محل ایمپلنت و دندان بعدی به منظور حفظ استخوان کرسنال اطراف و همچنین کاهش احتمال این مسائل ضروری است. استفاده از تصویربرداری



تشخیصی CT و CBCT برای برنامه‌ریزی درمانی کافی و دقیق نیز به جلوگیری از آسیب‌های ایتروژنیک به دندان‌ها و بافت‌های مهم در مجاورت دندان تحت درمان کمک می‌کند. **با توجه به تشخیص و پیش آگهی دندان آسیب دیده، ممکن است چندین گزینه درمانی مانند درمان ریشه، آپیسکتومی یا کشیدن دندان ضروری باشد.**

نکات کلیدی در پیشگیری و مدیریت در خصوص آسیب وارد شدن به دندان مجاور:

- بررسی کامل محل کاشت قبل از عمل از نظر انحنا، ریشه نزدیک و سایر تفاوت‌های آناتومیک ممکن است در جلوگیری از بروز این مشکل مفید باشد.
- راهنماهای جراحی برای استفاده در همه محل‌های توانبخشی دندان، از جمله مواردی که آناتومی موضعی دشواری دارند، مانند مکان‌های ترمیم تک دندان، توصیه می‌شود.
- اگر جراح مشکوک به آسیب به ریشه دندان مجاور باشد، رادیوگرافی پری اپیکال گرفته شده از چندین زاویه ممکن است در تشخیص کمک کننده باشد (شکل ۶a, b).
- اگر آسیب ریشه تایید شده باشد، کاشت فیکسچر و قرار دادن یک ایمپلنت اندوسئوس جدید، و همچنین جراحی به تعویق افتاده، ممکن است موثرترین گزینه‌های درمانی باشند.



شکل ۶ آسیب به دندان‌های کناری. ابتدا رادیوگرافی از زوایای مختلف برای تعیین علت مشکل گرفته می‌شود. (a) وجود آسیب مشکوک رد می‌شود، و (b) یک عکس اشعه ایکس دوم با زاویه متفاوت برای تایید تشخیص گرفته می‌شود.

## ۵- شکستگی فک پایین

علیرغم اینکه شکستگی فک یک عارضه نادر در ایمپلنتولوژی است، اما بسیار خطرناک است. دلایل مختلفی وجود دارد که ممکن است منجر به شکستگی فک پایین شود، از جمله پوکی استخوان، ایجاد تنش کششی در محل ایمپلنت و ترومای وارده در حین کاشت ایمپلنت. سایر پارامترهای مرتبط با ایمپلنت، به عنوان مثال، طول و قطر ایمپلنت نیز ممکن است به این مشکل کمک کنند. این حالت مخصوصاً برای بیماران مسن‌تر که معمولاً فک پایین آتروفیک دارند و در حین کاشت ایمپلنت در معرض خطر شکستگی فک پایین قرار دارند، خطرناک است. قرار دادن ایمپلنت‌ها در ساختارهای استخوانی که از قبل ضعیف شده‌اند می‌تواند استخوان قشر باقی مانده را تضعیف کند و احتمال شکستگی را افزایش دهد. در نتیجه از دست دادن طبیعی ساختار استخوان قشر مرتبط با عمل‌های قبل از پروتز مانند جانی شدن عصب آلوئولار تحتانی، خطر شکستگی فک پایین افزایش می‌یابد. مشاهده شده است که وقوع شکستگی فک در افراد بی دندان پس از کاشت ایمپلنت حدود ۰٫۲ درصد است. علاوه بر این، باید تاکید کرد که شکستگی‌های فک پایین همیشه در طول جراحی ایمپلنت رخ نمی‌دهد و ممکن است گاهی در دوره بعد از عمل نیز رخ دهد.