

# اطلس طرح‌های درمانی در ایمپلنت

**مترجم:**

دکتر حامد آتش‌پنجه

عضو آکادمی ایمپلنتولوژی AAID آمریکا

عنوان و نام پدیدآور	: اطلس طرح‌های درمانی در ایمپلنت / [ لانکا ماهش ... و دیگران ]؛ مترجم حامد آتش‌پنجه.
مشخصات نشر	: تهران: شایان نمودار، ۱۴۰۱.
مشخصات ظاهری	: ۷۰۵ص: مصور ( رنگی)؛ ۲۲ × ۲۹ س.م.
شابک	: ۹۷۸-۹۶۴-۲۳۷-۶۸۱-۰
وضعیت فهرست نویسی	: فیپا
یادداشت	: عنوان اصلی: Treatment planning step in oral implantology: a color atlas.
موضوع	: کاشت دندان -- اطلس‌ها، Dental implants – Atlases، دندانپزشکی ترمیمی -- اطلس‌ها، Dentistry, Operative -- Atlases
شناسه افزوده	: ماهش، لانکا
شناسه افزوده	: Mahesh, Lanka
شناسه افزوده	: آتش‌پنجه، حامد، ۱۳۶۵ - ، مترجم
رده بندی کنگره	: RK۵۴
رده بندی دیویی	: ۶۱۷/۶۹۳
شماره کتابشناسی ملی	: ۹۰۹۰۱۰۸

#### نام کتاب: اطلس طرح‌های درمانی در ایمپلنت

مترجم: دکتر حامد آتش‌پنجه

ناشر: انتشارات شایان نمودار

شمارگان: ۵۰۰ جلد

مدیر تولید: مهندس علی خزعلی

حروفچینی و صفحه آرایی: انتشارات شایان نمودار

طرح جلد: آتلیه طراحی شایان نمودار

نوبت چاپ: اول

تاریخ چاپ: تابستان ۱۴۰۲

شابک : ۹۷۸-۹۶۴-۲۳۷-۶۸۱-۰

قیمت: ۸۰۰،۰۰۰ ریال



شایان نمودار

دفتر مرکزی: تهران / میدان فاطمی / خیابان چهلستون / خیابان دوم / پلاک ۵۰ / بلوک B / طبقه همکف / تلفن: ۸۸۹۸۸۸۶۸



وب سایت: [shayannemodar.com](http://shayannemodar.com)



اینستاگرام: Shayan.nemodar

(تمام حقوق برای ناشر محفوظ است. هیچ بخشی از این کتاب، بدون اجازه مکتوب ناشر، قابل تکثیر یا تولید مجدد به هیچ شکلی، از جمله چاپ، فتوکپی، انتشار الکترونیکی، فیلم و صدا نیست.

این اثر تحت پوشش قانون حمایت از مولفان و مصنفان ایران قرار دارد.)

## مقدمه مترجم

با توجه به رایج شدن درمان‌های جراحی ایمپلنت در ایران و دنیا مناسب دیدم که مجموعه‌ی حاضر را به زبان فارسی در دسترس همکاران محترم قرار دهم.

این اثر، مجموعه‌ای است از حاصل تلاش چند متخصص که در مجاورت پروفیسور میش به رشته‌ی تحریر و گردآوری درآمده است و حیف دیدم که از منظر دوستانم در ایران زمین در رابطه با درمان‌های ایمپلنت دور بماند.

امید است که راه کارهای معرفی شده در این کتاب بتواند راه گشای درمان‌های رایج و پیچیده‌ی علم ایمپلنت باشد. خویش را مکلف می‌بینم که از لطف بی‌منت مدیریت محترم نشرِ فاخرِ شایان نمودار، برادر ارجمند جناب آقای مهندس خزعلی و همکاران پر تلاش، شکلیبا و با محبت ایشان، در راستای آماده سازی به موقع این اثر تقدیر و تشکر کنم. با آروزی بهترین نعمت‌های خدای منان برای خوانندگان محترم.

حامد آتش پنجه

hamedatp110@yahoo.com

# فهرست مطالب

## بخش اول: استتیک قدامی

- ۱- آگمنتاسیون بافت نرم و سخت برای دستیابی بیشتر به استتیک قدامی. مهندسی بافت و تونینگ ایده آل همراه با ست پروتایپ ..... ۱۳
- ۲- کاشت ایمپلنت در ناحیه زیبایی همراه با گرافت بافت نرم ..... ۱۹
- ۳- آگمنتاسیون بافت سخت برای ناهنجاری اُفت استخوان و آگمنتاسیون بافت نرم برای بالا بردن بیوتیپ لثه نازک در یک دندان کشیده شده اینسیزور لترال بالا راست ..... ۲۵
- ۴- روش چند گانه برای به دست آوردن استتیک مناسب در موقعیت استخوانی نامناسب: هشت سال فالوآپ ..... ۲۹
- ۵- گرافت بافت نرم و سخت برای بدست آوردن نتیجه‌ی مشابه حالت طبیعی برای دندان افتاده اینسیزور سانترال ماگزایلا- با فالوآپ ۴ ساله ..... ۳۷
- ۶- آگمنتاسیون ماگزایلا با یک گرافت استخوانی از رامس به همراه خارج کردن یک کاسپید ایمپکت شده ..... ۴۱
- ۷- کاشت ایمپلنت بدون فلپ برای دندان منفرد در ناحیه زیبایی ..... ۴۵
- ۸- کاشت دندان منفرد در یک بیمار با ناهنجاری ناحیه قدامی ماگزایلا به وسیله GBR و ایمپلنت همزمان ..... ۴۹
- ۹- مهندسی بافت و تنظیم مناسب پروتز برای رسیدن به حالت نزدیک وضعیت طبیعی برای بیمار با دو ایمپلنت در ناحیه قدامی ..... ۵۳
- ۱۰- GBR همزمان با آگمنتاسیون بافت نرم و درمان موقت فوری برای افزایش استتیک در ناحیه قدامی ..... ۵۷
- ۱۱- تلفیق ارتودنติก - پروستودنติก - پروستودنติก - برای دستیابی به بیشترین استتیک در ناحیه قدامی ..... ۶۳
- ۱۲- رستوریشن اینسیزور لترال بالا در ناحیه بی‌دندان مادرزادی با درمان ارتودنติก و ایمپلنت تک دندان ..... ۶۷

## بخش دوم: ایمپلنت فوری در ناحیه ساکت دندان کشیده شده

- ۱۳- ایمپلنت فوری درون یا بیرون ساکت به وسیله GBR و تغییر بافت نرم برای استقرار پروتز سه واحدی در ناحیه قدامی ماگزایلا ..... ۷۲
- ۱۴- کشیدن دندان دچار تروما به وسیله Benex - Extractor و کاشت فوری ایمپلنت در ناحیه زیبایی ..... ۷۸
- ۱۵- تصحیح زاویه قدامی پس از کشیدن دندان و کاشت ایمپلنت همراه با اباتمنت ASC ..... ۸۲
- ۱۶- کاشت ایمپلنت بدون فلپ و بدون تروما برای ناحیه دندان اینسیزور سانترال پس از لیزر درمانی (چهار سال پیگیری) ..... ۸۶
- ۱۷- مهندسی بافت نرم برای به دست آوردن استتیک طبیعی ناحیه بانٹیک برای دریافت ۳ واحدی به وسیله ۲ ایمپلنت ..... ۹۰
- ۱۸- ایمپلنت فوری در ناحیه ساکت تازه کشیده شده اینسیزور لترال بالا (بدون وجود استخوان باکال) ..... ۹۳

۱۹- مدیریت دندان کشیده شده در ناحیه زیبایی به وسیله طرح درمانی مناسب و استفاده از مواد، روشها و فناوری متفاوت.....	۹۷
۲۰- کاشت فوری ایمپلنت و رستوریشن به وسیله یک اباتمنت CAD-CAM و روکش PFM برای مولر ماگزیلا.....	۱۰۹
۲۱- ساکت شیلد، راه حل ماندگار برای سالم نگهداشتن بافت نرم و سخت در ناحیه قدامی.....	۱۱۳
۲۲- بیرون آوردن کانین ایمپکت شده و کاشت همزمان ایمپلنت مجاور با GBR در ناحیه زیبایی.....	۱۱۷
۲۳- کشیدن همزمان دندان و کاشت ایمپلنت فوری پس از سینوس لیفت غیرمستقیم در دندان پرمولر.....	۱۲۱
۲۴- ساکت شیلد و Osseodensification - پر کردن نواحی فاصله دار.....	۱۲۵
۲۵- کشیدن فوری دندان پرمولر پایین همراه با تمپوریزاسیون فوری.....	۱۳۱
۲۶- کاشت فوری ایمپلنت به وسیله تصحیح ناهنجاری در بافت نرم و سخت در ناحیه دندان اینسیزور سانترال بالا همراه با پروتزهای موقت.....	۱۳۵
۲۷- تکنیک ساکت شیلد برای ناحیه استتیک اینسیزور سانترال.....	۱۴۵
۲۸- کاشت ایمپلنت فوری با بارگذاری فوری/ موقت سازی و تصحیح ناهنجاری بافت نرم و سخت در ناحیه اینسیزور سانترال بالا.....	۱۴۹
۲۹- استقرار ایمپلنت فوری بر روی ناحیه دندان تازه کشیده شده همراه با مدیریت بافت نرم و سخت و طراحی پروستاتیک برای دندان و پروتز حمایت شده با ایمپلنت.....	۱۶۳
۳۰- مدیریت پروستتیک و اصلاح دیاستما بین دو اینسیزور سانترال.....	۱۶۷
۳۱- ایمپلنت فوری و گرافت Dual zone با روکش موقت فوری.....	۱۷۱
۳۲- طرح درمانی با استفاده از گاید جراحی برای ناحیه اینسیزور سانترال.....	۱۷۹
۳۳- دو اینسیزور سانترال معیوب و استفاده از ایمپلنت فوری و پروویژنالیزاسیون ایمپلنت (رستوریشن موقت).....	۱۸۳
۳۴- ایمپلنت فوری بر روی ناحیه دندان کشیده شده (دندان خلفی ماگزیلا): یک اپروچ متفاوت.....	۱۹۱
۳۵- کاشت ایمپلنت فوری در ناحیه دندان کشیده شده با تکنیک دابل پانچو و GBR به صورت همزمان.....	۱۹۵
۳۶- طراحی لبخند همراه با کشیدن فوری دندان اینسیزور لقرال.....	۱۹۹
۳۷- کشیدن دندان و کاشت ایمپلنت فوری همراه با پروویژنال فوری و رستوریشن تمام سرامیک.....	۲۰۳
۳۸- ساکت شیلد کانین ماگزیلا.....	۲۰۹
۳۹- استفاده از تکنیک ساکت شیلد برای حفاظت از پلایت باکال برای بدست آوردن یک استتیک مناسب.....	۲۱۵
۴۰- ایمپلنت فوری در ناحیه دندان کشیده، با GBR همراه با پروستاتیک بریج پروسرای سگمنتال تیتانیوم مش.....	۲۱۸
۴۱- Rehabilitaion تمام دهانی با ایمپلنت فوری و بارگذاری فوری ساختار سازی کامل از لحاظ استتیک، عملکرد و آکلوزن.....	۲۲۴

### **بخش سوم: مدیریت ناحیه خلفی ماگزیلا همراه با سینوس لیفت**

۴۲- سینوس لیفت مستقیم در نمونه بالینی با حداقل ارتفاع سینوسی (کمتر از ۵ میلیمتر).....	۲۳۱
۴۳- سینوس لیفت مستقیم و آگمنتاسیون بافت نرم برای دستیابی به استتیک و فانکشن مناسب و کامل.....	۲۳۵
۴۴- گرافت سینوسی مستقیم با حداقل RBH (کمتر از دو میلیمتر) و به صورت همزمان کاشت ایمپلنت.....	۲۳۹
۴۵- کاشت فوری ایمپلنت همراه با سینوس لیفت غیر مستقیم بر روی مولر بالا.....	۲۴۳
۴۶- گرافت دیواره جانبی سینوس همراه با کاشت تأخیری ایمپلنت همراه با Alopelast.....	۲۴۷
۴۷- کاشت ایمپلنت کوتاه بدون فلپ در ناحیه خلفی ماگزیلا برای جلوگیری از انجام گرافت سینوسی.....	۲۵۵

- ۴۸- سینوس لیفت مرکزی (Trephine Core Sinus Lift) در یک آرکِ ماگزیلای ناهنجار برای رستوریشن تک دندان خلفی ..... ۲۵۹
- ۴۹- گرافت سینوس در ناحیه دندان مولر دوم بالا چپ کاشت موقت ایمپلنت علیرغم پاره شدن غشای اشنایدر ..... ۲۶۳
- ۵۰- آگمنتاسیون سینوس با استفاده از استخوان دندانی آتولوگِ Osteoinductive Decalcified ..... ۲۶۹
- ۵۱- بازسازی ناهنجاری ناحیه خلفی ماگزیلا با ایمپلنت با استفاده از اسیددندسیفیکاسیون برای آگمنتاسیون ساب کریستال سینوس ..... ۲۷۳
- ۵۲- گرافت سینوس در یک سینوس نوماتایز (Pneumatized Sinus) ..... ۲۷۹
- ۵۳- رهبیلیتاسیون خلفی ماگزیلا در یک بیمار دارای ناهنجاری پریدونتال پیش رونده با استفاده از اسیددندسیفیکاسیون و کاشت ایمپلنت ساب کریستال ..... ۲۸۷
- ۵۴- اسیددندسیفیکاسیون با مته دنسا (Densah) ..... ۲۹۳
- ۵۵- سینوس لیفت داخلی (ACL) با کاشت فوری ایمپلنت ..... ۲۹۹

### **بخش چهارم: Management of Posterior Mandible**

- ۵۶- ریشه‌های باقیمانده به عنوان یک راهنمای آناتومیک برای کاشت فوری ایمپلنت در دندانهای عقلِ فک پایین ..... ۳۰۶
- ۵۷- قراردعی ایمپلنت فوری و GBR افزایش عرض برای جایگزینی دندان مولر فک پایین ..... ۳۱۰
- ۵۸- پیوند ساکت با DBM ذرات بزرگ و کاشت با تاخیر ایمپلنت ..... ۳۱۴
- ۵۹- پیوند ساکت و کاشت ایمپلنت تاخیری با DBBM کوچک دارای ذرات ریز (ذره‌ای) ..... ۳۱۸
- ۶۰- گسترش پیوند در یک بخش سطح پایی نتر ناحیه‌ی عقبی با پهنای نازک پیوند ..... ۳۲۲
- ۶۱- فرایند بُرش پیوند برای بخش عقبی فک پایین؛ GBR انجام شده با PRP و سولفات کلسیم ..... ۳۲۶
- ۶۲- توسعه‌ی برجستگی سطح دندانها با استفاده از Densah Burs برای کاشت ایمپلنت: پروتکل ۱+ ..... ۳۳۱
- ۶۳- تغییر موقعیت عصب آلوئولار، برای مدیریت مندیبل به شدت تحلیل یافته ..... ۳۳۵

### **بخش پنجم: ترمیم (بازسازی) هدایت شده‌ی استخوان**

- ۶۴- GBR به کمک Mesh در یک نقص بزرگ فکی که با یک پروتز Malo بازسازی شد ..... ۳۴۰
- ۶۵- تقویت فکی با پیوند استخوانی rhBMP-2 بعد از خارج کردن ایمپلنتهای دندانی معیوب (از کار افتاده) ..... ۳۴۴
- ۶۶- بازسازی یک نقص فک آسیب دیده با یک پیوند استخوانی بلاک ایلیاک (Iliac) ..... ۳۵۰
- ۶۷- تقویت فک (فک) با استخوان خود تولید، پیوند RHBMP-2 استخوان آلورژنئیک (همگون‌های) و مش تیتانیوم ..... ۳۵۴
- ۶۸- شکافت غشایی فک با GBR ..... ۳۵۸
- ۶۹- تقویت استخوان با تراش دادنهای استخوان خودتولید بازای عدم وجود استخوان دهانی ..... ۳۶۲
- ۷۰- GBR و کاشت همزمان ایمپلنت به همراه متراکم‌سازی استخوان در ضعف (نقص) ترکیبی عمودی و افقی فکی ..... ۳۶۶
- ۷۱- بازسازی فک جلویی با یک پیوند بلوک خودتولید از شاخه‌های عصبی ..... ۳۷۲
- ۷۲- تقویت برجستگی افقی و عمودی دندا نها با کاشت همزمان ایمپلنت ..... ۳۷۸
- ۷۳- تقویت افقی برجستگی دندان با استفاده از پیوند استخوانی بلوک خودتولید، قبل از کاشت استخوان ..... ۳۸۲
- ۷۴- GBR کمکی مش برای جایگزینی تک دندان قدامی فکی ..... ۳۸۸
- ۷۵- پیوند ساکت برای آماده‌سازی استخوان ایمپلنت ..... ۳۹۲

- ۷۶- پیوند ساکت ..... ۳۹۶
- ۷۷- کشیدن نیش یک دندان ایمپکت (دندانی که به خاطر تنگی جا و غیره نمی‌تواند دربیاید) در فک بالا و کاشت همزمان ایمپلنت با GBR ..... ۴۰۴
- ۷۸- پیوند یک مرحله‌ای بافت نرم و سخت در اطراف ایمپلنت فوری بعد از کشیدن ..... ۴۰۸
- ۷۹- تقویت فک با استخوان خودتولید ..... ۴۱۲
- ۸۰- بازسازی استخوان فک قدامی با یک پیوند بلوک خودتولید از اتصالات فک پایین ..... ۴۱۶
- ۸۱- جداسازی سطح دندان قدامی و به دنبال آن کاشت بلافاصله‌ی ایمپلنت ..... ۴۲۲
- ۸۲- ابزار مهمی برای مهار (کنترل) استخوان جهت کاشت فوری ایمپلنت ..... ۴۲۶
- ۸۳- کاشت همزمان ایمپلنت با مش تیتانیوم که به تولید دوباره‌ی استخوان هدایت شونده، کمک کرد ..... ۴۳۲
- ۸۴- پیچی که روکش Zironica را نگهداشت: انتخاب درمان برای به حداقل رساندن بیماری قبل از کاشت ایمپلنت ..... ۴۳۶

### **بخش ششم: پیوند بافت نرم**

- ۸۵- پیوند بافت نرم بصورت ابزاری برای بهبود زیبایی لثه‌ای یک ایمپلنت جابجا شده در غیاب استخوان دهانی در سمت گونه ..... ۴۴۳
- ۸۶- پیوند بافت همبند غیرمترکم ..... ۴۴۷
- ۸۷- تقویت بافت نرم با ADM در جراحی مرحله دوم ..... ۴۵۱
- ۸۸- اصلاح نقص بافت مربوط به صورت و عدم وجود نقص وستیبولار ..... ۴۵۷
- ۸۹- تکنیک فلپ چرخشی دهانی و پیوند لثه‌ای مستقل و پیوند دهانی جابجا شده‌ی وابسته به صورت ..... ۴۶۱
- ۹۰- بازسازی لثه‌ی مربوط به اطراف یک ایمپلنت با پیوند لثه‌ای مستقل ..... ۴۶۵
- ۹۱- تقویت بافت نرم در یک بازسازی کامل قوس به همراه پروتز هیبرید در استخوان فک ..... ۴۶۸
- ۹۲- درمان پسرفت بافت لبی در اطراف یک ایمپلنت دندانی در ناحیه‌ی زیبایی ظاهری دندان با استفاده از تکنیک پیچ - Tent Pole با پیوند آلوگرافت مینرال شده ..... ۴۷۲
- ۹۳- جایگزینی جنبی بافت دهانی ..... ۴۷۶
- ۹۴- جایگزینی جنبی بافت دهانی - بخش ۲ ..... ۴۷۹
- ۹۵- پیوند دهانی بافت اتصال ریش‌های معکوس برای اصلاح یک نقص در بافت نرم پیشین ..... ۴۸۳
- ۹۶- پیوند مستقل بافت نرم ..... ۴۸۷

### **بخش هفتم: انتخاب‌های پروتز: تک دندان تا قوس کامل**

- ۹۷- All on 4 فکی برای اجتناب از ازدیاد حفره‌ها (سینوس‌ها) ..... ۴۹۰
- ۹۸- ترمیم کامل دهان با ایمپلنت‌های مورب، بارگذاری فوری و به تعویق انداختن یک مورد از ساختار نق‌صدار دندان با کلاپس آکلوژنی ..... ۴۹۴
- ۹۹- سفری به اندازه‌ی ۶ سال: ترمیمی، پروتزی، جراحی ..... ۴۹۸
- ۱۰۰- اقدام اتصالی نوع MALO ..... ۵۰۴
- ۱۰۱- مدیریت عوارض ایمپلنت فوری بعد از کشیدن (دندان) در بخش زیبایی ..... ۵۰۸
- ۱۰۲- ترمیم کامل دهان با راه حل ایمپلنت ثابت در یک ساختمان دندانی معیوب ..... ۵۱۲

- ۱۰۳- مجموعه‌ای از موارد جراحی به کمک کامپیوتر ..... ۵۲۰
- ۱۰۴- بازسازی کامل دهانی با پلاسمای غنی پلاکتهای خونی (PRP) و پیوند عاج دندان خودتولید و سولفات کلسیم ..... ۵۲۶
- ۱۰۵- ایمپلنت ZYGOMATIC: گزینه‌ی درمانی برای استخوان فک آتروفیک ..... ۵۳۱
- ۱۰۶- بازسازی کامل ایمپلنتی فک بالا با درمان ارتودنسی - Peridontics ..... ۵۳۷
- ۱۰۷- بی‌دندانی جزئی، با ارتودنسی و ایمپلنت‌های دندانی، درمان شد ..... ۵۴۷
- ۱۰۸- پروتز دهانی کامل VISIO.LIGN برای زیبایی و عملکرد بهبود یافته ..... ۵۵۱
- ۱۰۹- ترمیم کامل دهانی با چهارچوب‌های فشرده‌ی لیزری 3D قالب‌گیری شده‌ی ایمپلنت‌های دندانی در تعدادی از بخشها با PFM ..... ۵۵۵
- ۱۱۰- اتصال (پیوستگی) دهانی فوق‌العاده‌ی یک پروتز ایمپلنت که جایگزین یک تک دندان خلفی شده است ..... ۵۶۳
- ۱۱۱- بازسازی قوس کامل، چهارچوب تیتانیومی جداره‌ی آسیاب با روکشهای ویژه‌ی zirconia ..... ۵۶۵
- ۱۱۲- بریج کامل سرامیکی فک پایین All On 4 ..... ۵۷۱
- ۱۱۳- چهارچوب BIO-HPP برای یک پروتز «ثابت و پایدار» در فک پایین ..... ۵۷۵
- ۱۱۴- بازسازی کامل دهان با پروتز هیبریدی ثابت فک بالا و پروتز متحرک فک پایین ..... ۵۷۸

### **بخش هشتم: عوارض و خرابی‌ها (نقصها)**

- ۱۱۵- مدیریت محل یک ایمپلنت معیوب با کاشت همزمان ایمپلنت و GBR ..... ۵۸۵
- ۱۱۶- کنترل یک مورد معیوب با کاشت مجدد GBR و RST ..... ۵۸۸
- ۱۱۷- مدیریت قوس فک بالا که ایمپلنت معیوب و پیچهای شکسته شده دارد ..... ۵۹۱
- ۱۱۸- خارج کردن ایمپلنت MALALIGEND و جایگزینی با یک ایمپلنت و GBR در موقعیت درست در بخش مربوط به زیبایی ..... ۵۹۷
- ۱۱۹- مدیریت یک ایمپلنت شکسته شده در بخش خلفی فک پایین با GBR و کاشت مجدد ..... ۶۰۱
- ۱۲۰- خارج کردن ایمپلنت شکسته شده از سینوس فک بالا، که با تقویت فوری سینوس و کاشت ایمپلنت، دنبال می‌شود ..... ۶۰۵
- ۱۲۱- کنترل بیرون زدگی برجستگی ایمپلنت ..... ۶۰۹
- ۱۲۲- مدیریت fenestration (منفذدار شدن دیواره) دهانی در طولی کاشت ایمپلنت در ناحیه‌ی قدامی ..... ۶۱۲
- ۱۲۳- خارج کردن ایمپلنتی که در سینوس فکی (حفره‌ی درون استخوانی) تغییر جا داده است و مدیریت آن ..... ۶۱۷
- ۱۲۴- مدیریت (کنترل) عوارض بافت نرم در ایمپلنت‌های فوری بعد از کشیدن دندان ..... ۶۲۱
- ۱۲۵- خارج کردن یک ایمپلنت شکسته، پیوند حفره و کاشت با تاخیر ایمپلنت ..... ۶۲۷
- ۱۲۶- درمان دوباره‌ی محل یک ایمپلنت دندانی معیوب در ناحیه‌ی مربوط به زیبایی با استفاده از تکنیک پیچ TENT-POLE به همراه آلوگرافت کانی سازی شده ..... ۶۲۹
- ۱۲۷- ترمیم ایمپلنت جابجا شده ..... ۶۳۵
- ۱۲۸- مدیریت (کنترل) بیرون زدگی mesh تیتانیومی ..... ۶۴۱
- ۱۲۹- مدیریت زیبایی عارضه بعد از گذشت ۱۲ سال از کاشت ایمپلنت ..... ۶۴۷



## بخش نهم: کاشت اوردنچرها

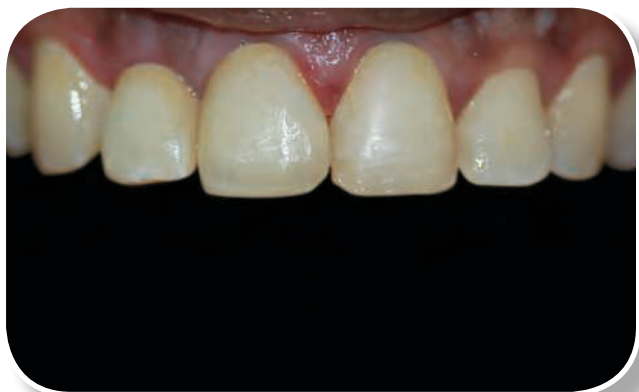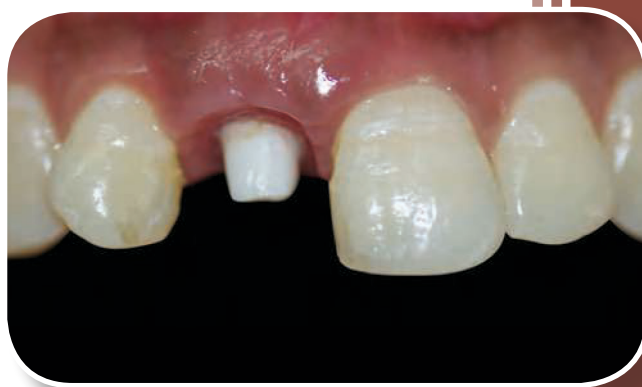- ۱۳۰- مگنت ها برای حفظ و پایداری ایمپلنت فک پایین که از دندان مصنوعی پشتیبانی می کند ..... ۶۵۲
- ۱۳۱- CHIP ECLIPSE محکم کننده ی اوردنچر در فک پایین ..... ۶۵۵
- ۱۳۲- CAD/CAM Bar-Overdenture برای قوس کامل بدون دندان ..... ۶۶۱
- ۱۳۳- پروتز CAD/CAM هیبریدی برای قوس کامل بی دندان که پوشش رزین را در قاب تیتانیوم قرار می دهد ..... ۶۶۵
- ۱۳۴- پروتز CAD/CAM هیبریدی قوس کامل بدون دندان، دندان مصنوعی را در قالب فلزی، شکل می دهد ..... ۶۷۵
- ۱۳۵- پروتز هیبریدی در قوس ناقص بی دندان ..... ۶۸۵
- ۱۳۶- پروتز CAD/CAM Milling-Posterior هیبریدی برای قوس ناقص بدون دندان ..... ۶۸۹
- ۱۳۷- جایگزینی یک میله اوردنچر شکسته شده با یک bar overdenture جایگزین شونده ی شکل گرفته ی با استفاده از CAD/CAM ..... ۶۹۷

# بخش ۱

---

## استتیک قدامی

---



# نمونه‌ی بالینی شماره ۱

آگمنتاسیون بافت نرم و سخت برای دستیابی بیشتر به  
استتیک قدامی. مهندسی بافت و تونینگ ایده‌آل همراه با ست  
پروتایپ.

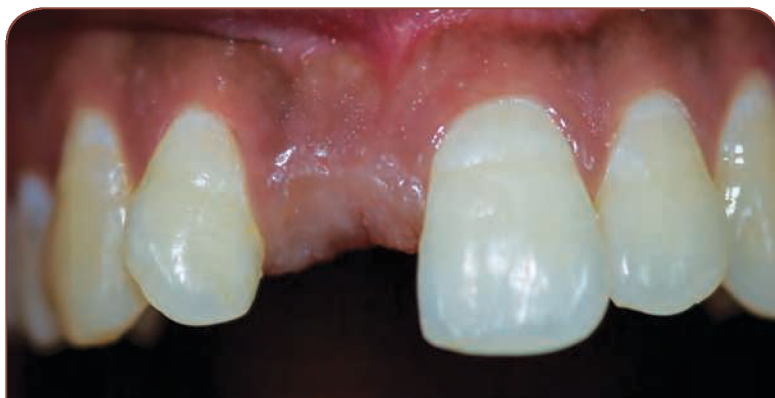

Fig. 1

شکل ۱ منظر فاشیال - قبل از جراحی. نبود دندان ۱۱.

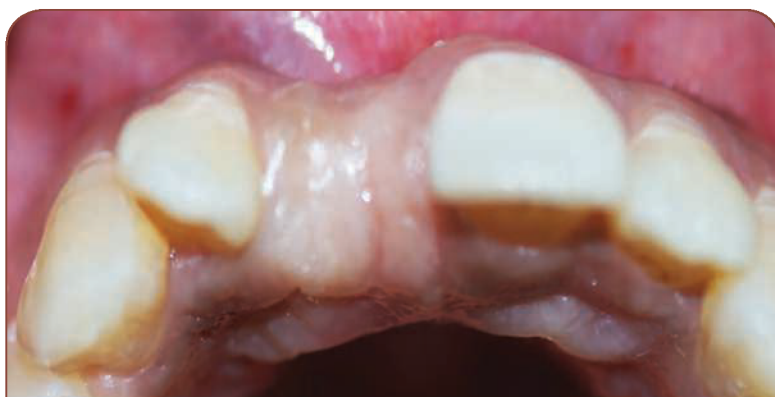

Fig. 2

شکل ۲ قبل از جراحی نمای آکلوزال - به ناهنجاری استخوان باکال که منجر به توو رفتگی عمیق فاشیال شده است دقت کنید. با این همه باز هم به نظر می‌رسد که استخوان کافی و مناسب برای کاشت ایمپلنت به همراه با مقداری گرافت در یک جلسه‌ی جراحی وجود دارد.

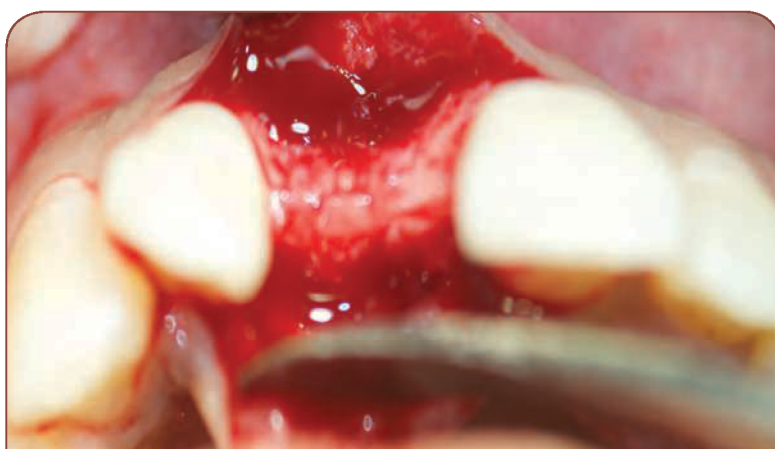

Fig. 3

شکل ۳ ایجاد فلپ تمام ضخامت برای نمایان کردن ناحیه استئوتومی. پلیت باکال که دارای ناهنجاری کمبود استخوان است دقت کنید.

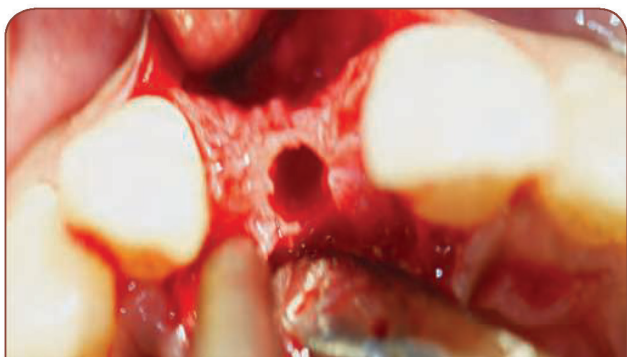

Fig. 5

شکل ۵ استئوتومی نهایی.

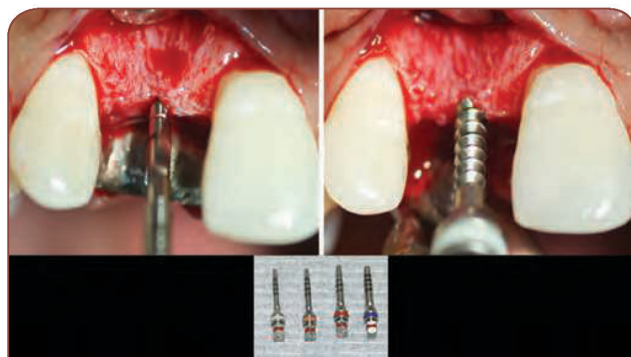

Fig. 4

شکل ۴ استفاده از اکسپندر برای وسیع شدن ناحیه استئوتومی و حفظ کردن بافت استخوان در ناحیه باکال.

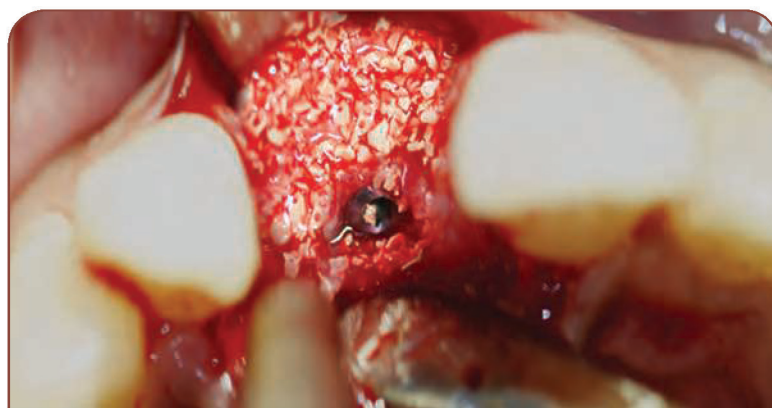


Fig. 6

شکل ۶ GBR - زونوگرافت - bayuas برای به دست آوردن یک حجم قابل قبول در ناحیه زیبایی استقرار می‌یابد.

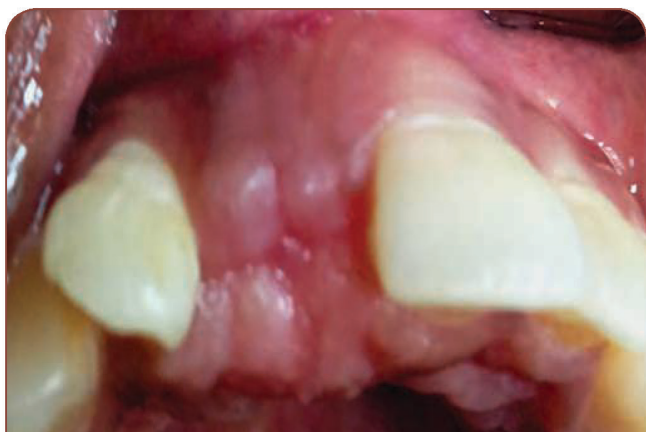

Fig. 8

شکل ۸ چهار ماه پس از هیلینگ.

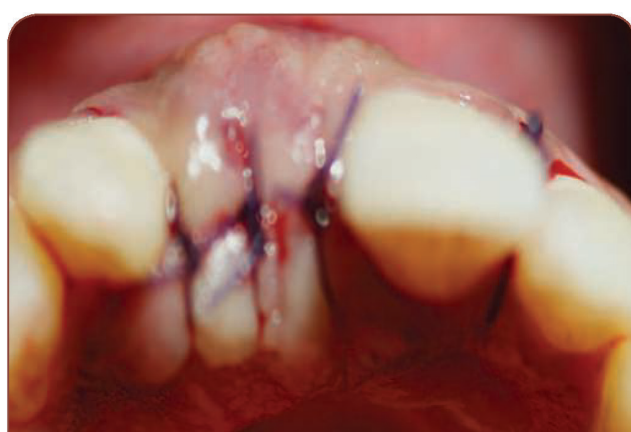

Fig. 7

شکل ۷ استقرار غشای کلاژنی روی گرافت مورد نظر برای کامل کردن GBR و پس از آن انجام بخیه.

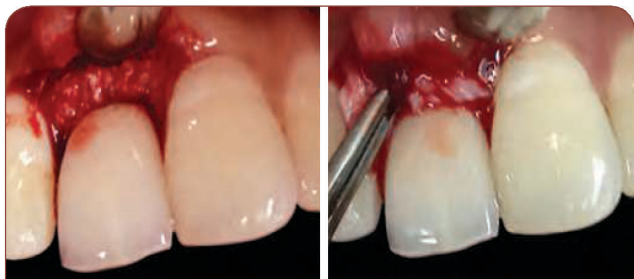


Fig. 10

شکل ۱۰: گرافت بافت پیوندی انجام شد.

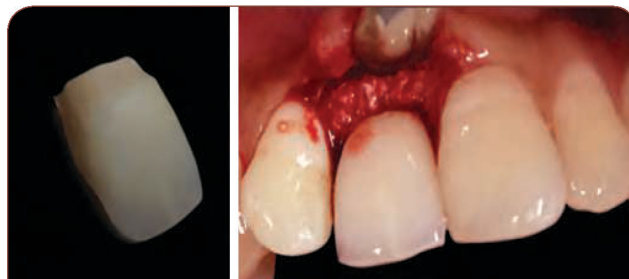

Fig. 9

شکل ۹: اباتمنت زیر کونیای استوک، که در خارج از دهان ساخته شده است و با گشتاور ۲۰ Ncm کاشت می‌شود. روکش Protemp با سمان موقت، به عنوان اولین پروتوتایپ سمان می‌شود.

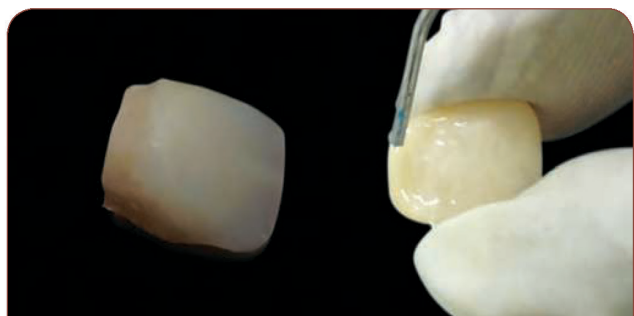


Fig. 12

شکل ۱۲: پروتوتایپ‌های موقت پس از بهینه‌سازی، با اضافه کردن کامپوزیت، شکل قابل قبولی را برای آداپته شدن با لثه مجاور فراهم می‌کند.

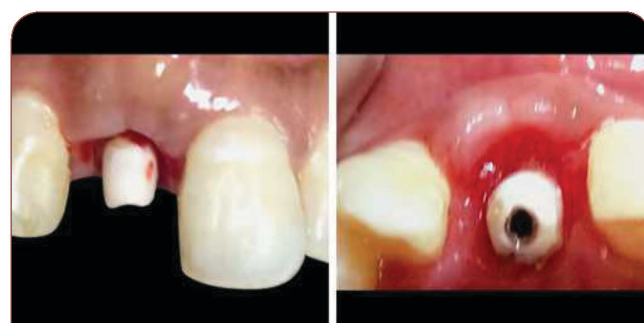

Fig. 11

شکل ۱۱: پس از GBR، شکل‌گیری مناسب بافت نرم و سخت که همراه با گرافت بافت پیوندی انجام شده بود پس از دو ماه قابل رویت است.

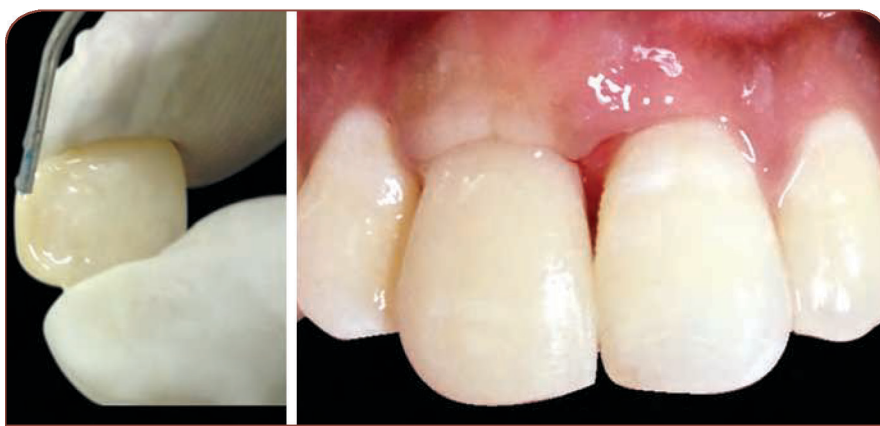

Fig. 13

شکل ۱۳: پروتوتایپ نهایی - شباهت بسیار زیاد با دندان مجاور

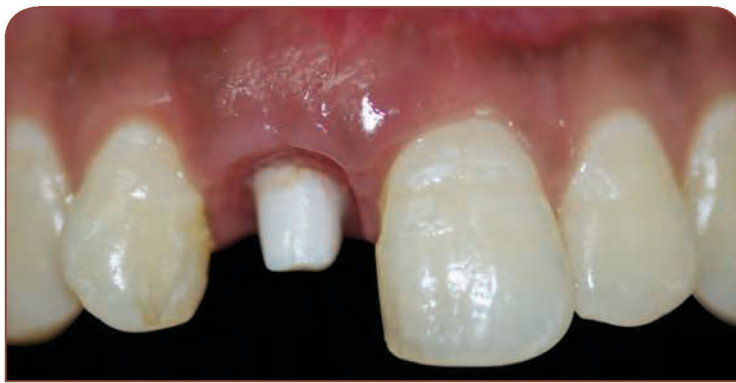

Fig. 14

شکل ۱۴ پس از رویت یکپارچگی بافت نرم اطراف اباتمنت، برای ساختن تاج نهایی، ایمپلشن گرفته می‌شود.

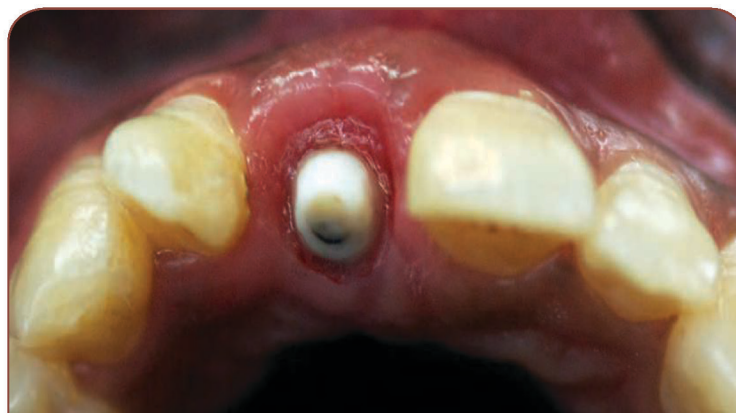

Fig. 15

شکل ۱۵ یکپارچگی بافت نرم و سخت

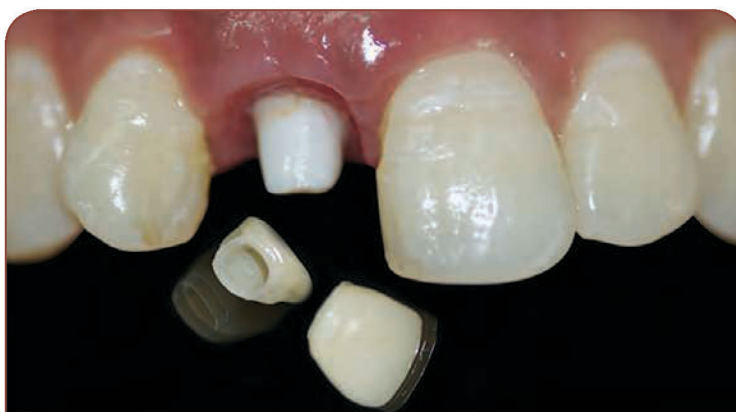

Fig. 16

شکل ۱۶ روکش procera نهایی

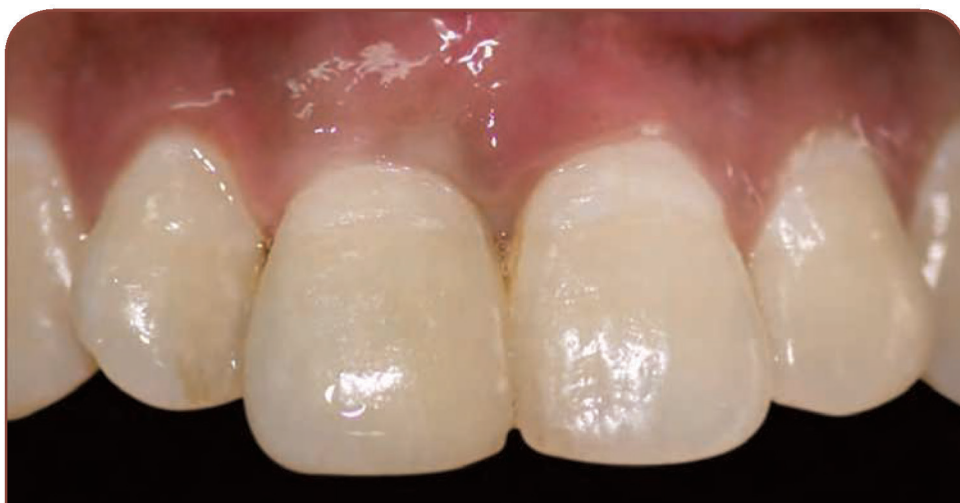

Fig. 17

**شکل ۱۷** تاج نهایی و دائم ProCera در محل سیمان می‌شود - شکل نهایی لثه و مهندسی بافت اطراف ایمپلنت، چهره نسبتاً نزدیکی به نتیجه دلخواه ما ایجاد کرده است.

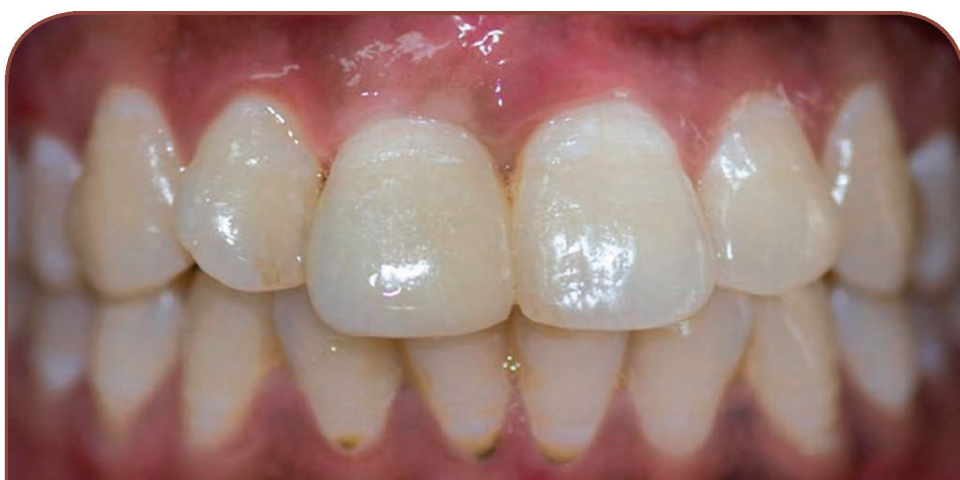

Fig. 18

**شکل ۱۸** پروتز نهایی - (منظر فرونتال) - به استتیک طبیعی دندان توجه کنید



# نمونه‌ی بالینی شماره ۲

کاشت ایمپلنت در ناحیه زیبایی همراه با گرافت بافت نرم

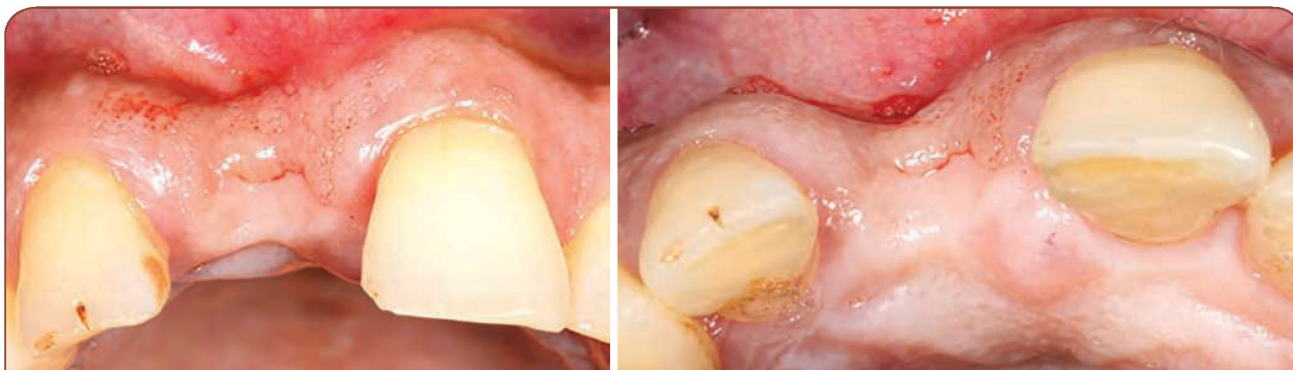

Fig. 1

**شکل ۱** منظر بالینی بیمار با فقدان دندان ۱۱. بیوتیپ لثه: ضخیم - منظر آکلوزال نمایان گر ناهنجاری بافت نرم می‌باشد.

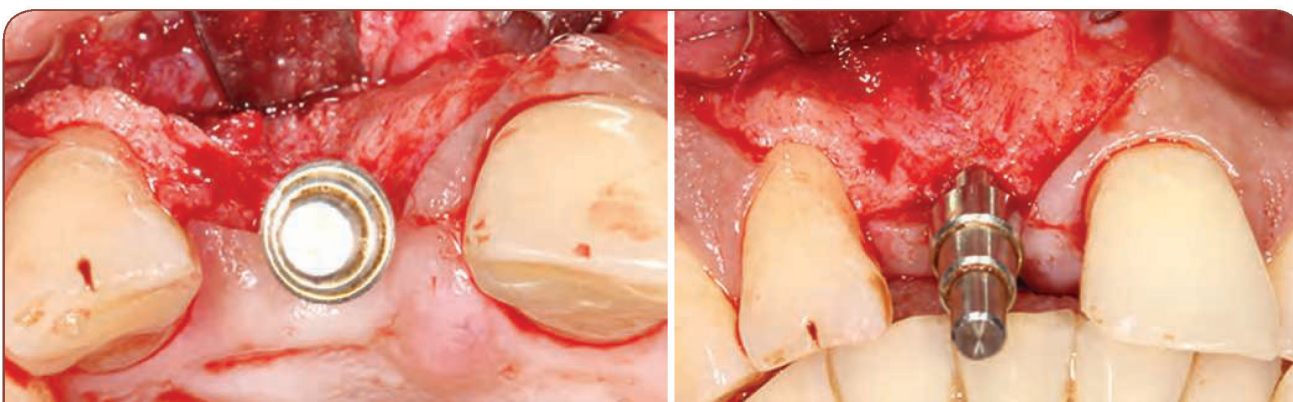


Fig. 2

**شکل ۲** پس از رفلکشن فلپ، میزان مناسبی از استخوان قابل رویت است. استئوتومی ابتدایی انجام شد. بین پارالل برای به دست آوردن موقعیت نهایی ایمپلنت گذاشته شد.

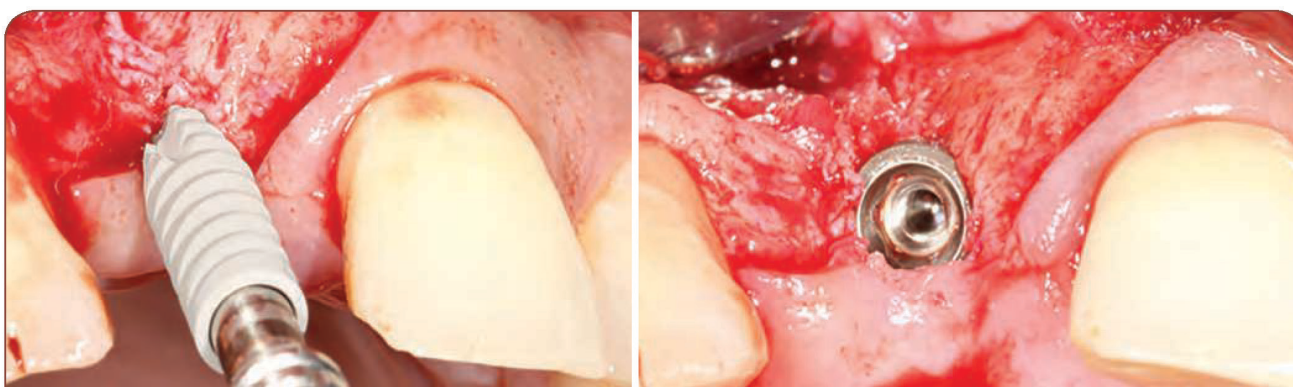


Fig. 3

**شکل ۳** ایمپلنت با اندازه ۴ در ۱۱/۵ میلی‌متر از نوع TOP - DM (Bioner) کاشت شد. گشتاور مورد نظر ۵۰ NCM است پس از کاشت ایمپلنت بافت استخوان مناسبی را اطراف ایمپلنت شاهد هستیم. بنابراین GBR نیاز نخواهد بود.

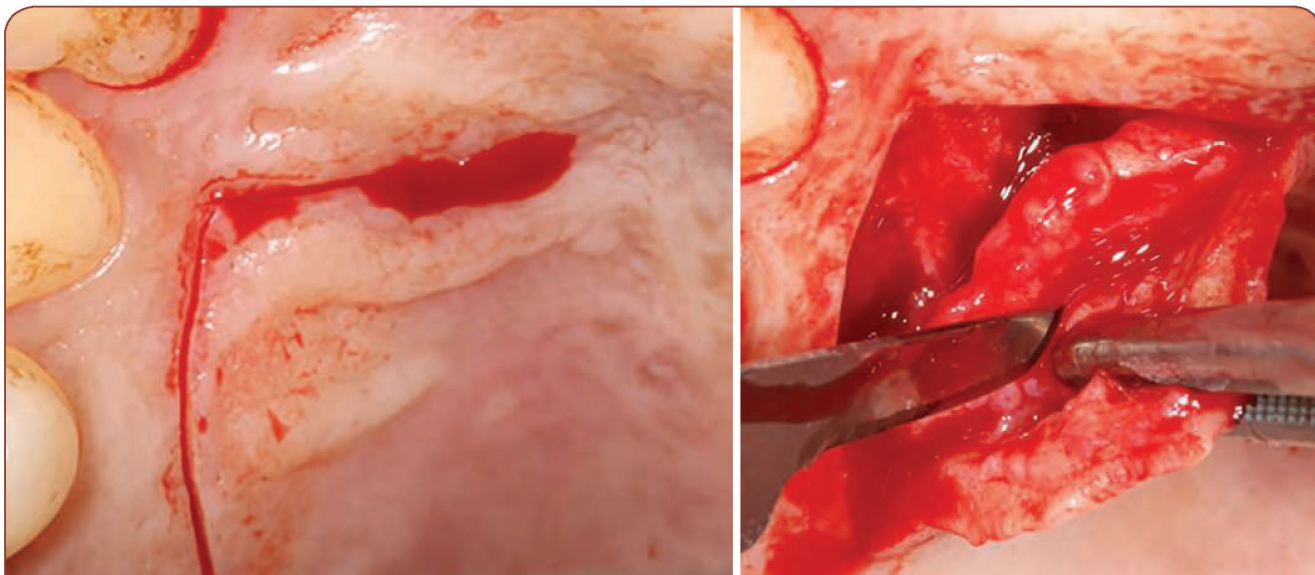


Fig. 4

شکل ۴ یک گرافت بافت پیوندی آزاد از قسمت پالاتال، با اینسیژن L شکل انجام می‌شود - تیغ مورد نظر ۱۵ سی می باشد.

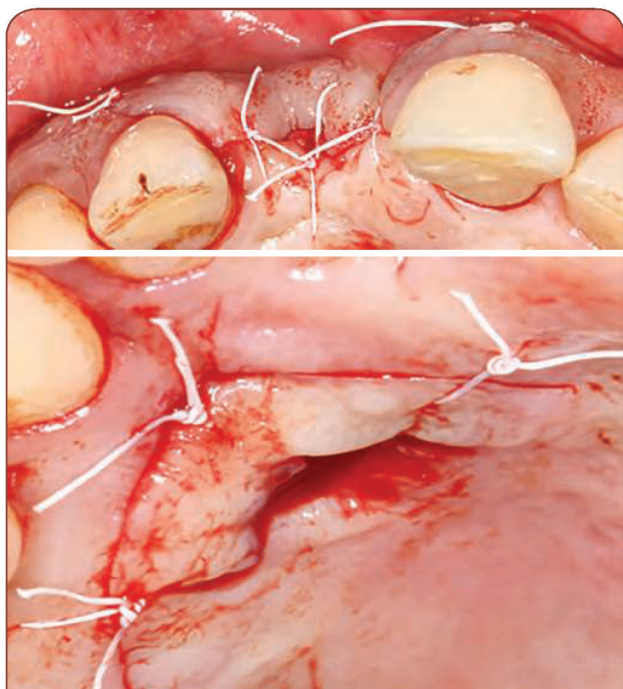


Fig. 6

شکل ۶ بافت در ناحیه دهنده و گیرنده بسته می‌شود (بخیه می‌شود - نوع بخیه سیتوبلاست ۳ - ۰). حجم قابل قبولی از بافت نرم قابل مشاهده است.

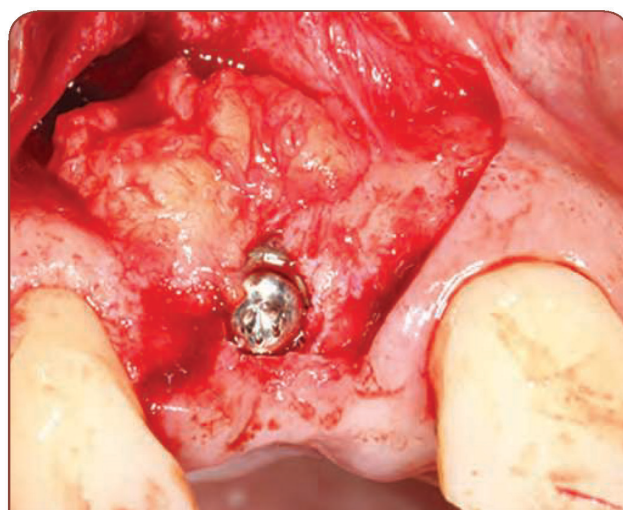


Fig. 5

شکل ۵ گرافت بافت پیوندی در ناحیه دیواره فاشیال ایمپلنت قرار داده می‌شود و به بافت اطراف آن حجم مورد قبولی را خواهد داد.

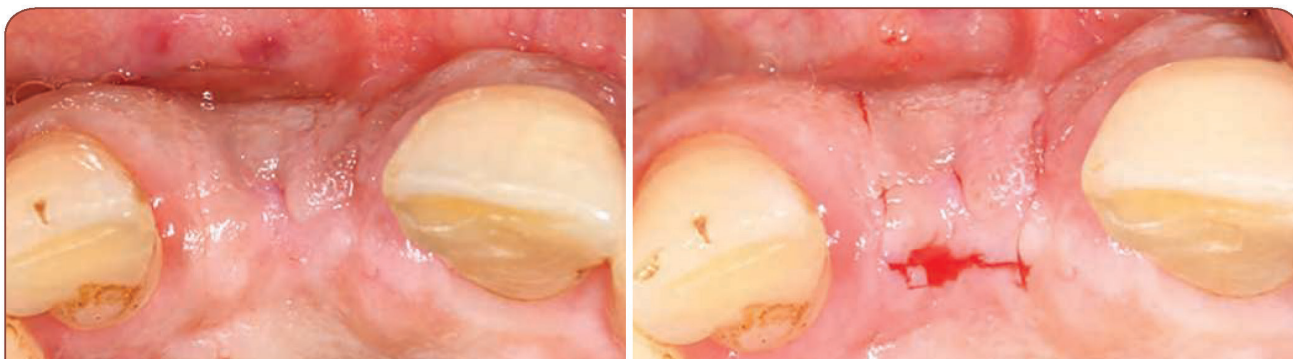

Fig. 7

**شکل ۷** چهار ماه پس از ویزیت مجدد بیمار کمی چروکیدگی در اطراف بافت نرم مشاهده می‌شود. فلپ (رول) برای حجیم کردن بافت نرم در نظر گرفته می‌شود. دور اینسایشین به صورت پاراکرستالی گسترده می‌شود.

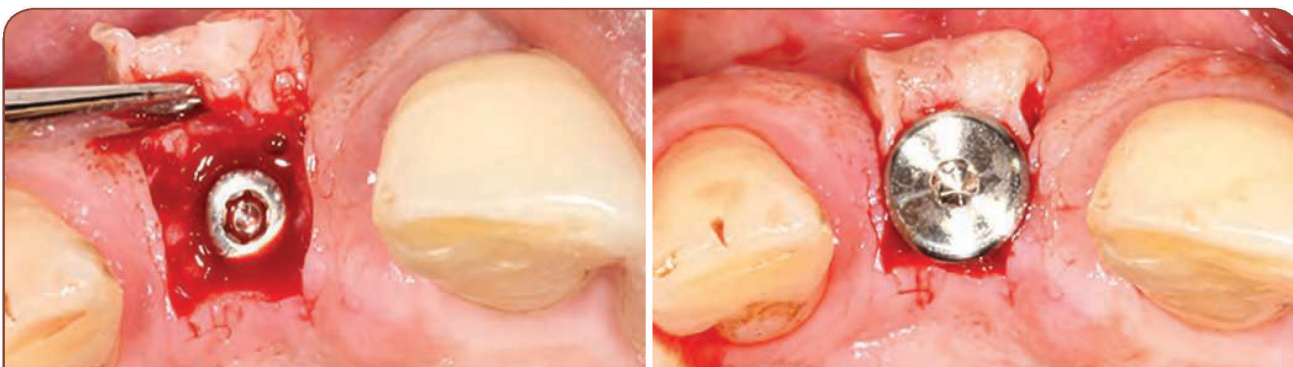


Fig. 8

**شکل ۸** فلپ به سمت ناحیه فاشیال کنار زده می‌شود تا امکان حجم مناسب را فراهم آورد. برای جلوگیری از کِلپس بافت نرم، کَلار ترمیمی (هیپلینگ) با عرض مناسب استقرار می‌یابد.

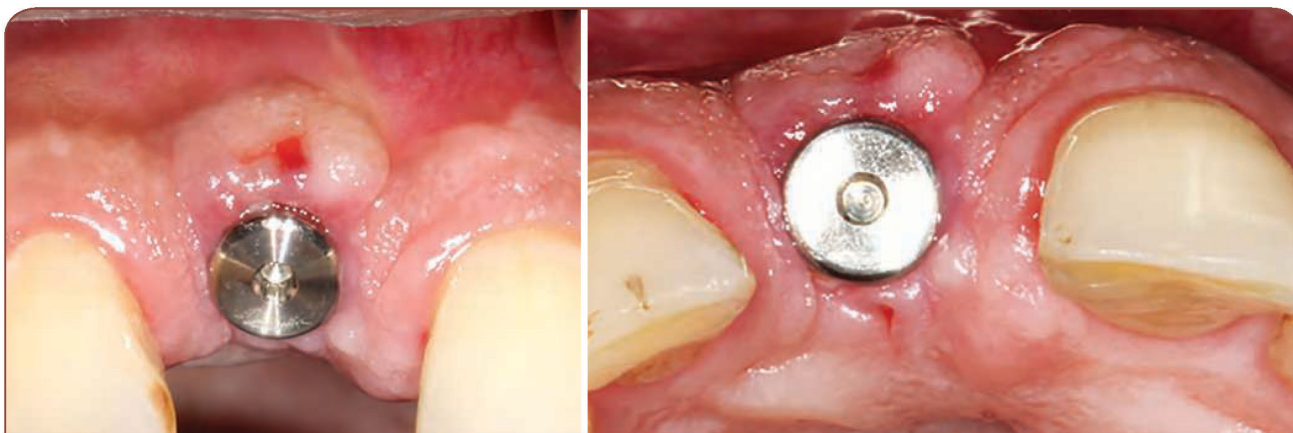

Fig. 9

**شکل ۹** پس از خارج کردن بخیه، توده‌ی بافت به صورت بافت و سالم به نظر می‌رسد. منظر اکلوزال - نشان‌دهنده استقرار بسیار مناسب ایمپلنت نسبت به دندان‌های مجاور خواهد بود.

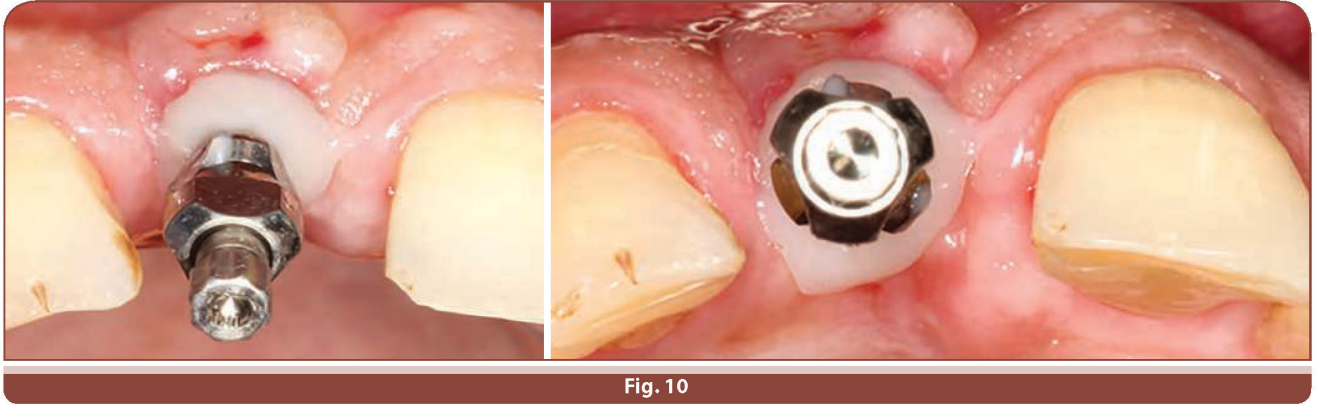


Fig. 10

**شکل ۱۰** قالب‌گیری کاستماید با کامپوزیت مایع اطراف سالکس برای پوشاندن مارجین بافت نرم. نمای آکلوزال نشان‌دهنده موقعیت سه بُعدی مناسب ایمپلنت است.

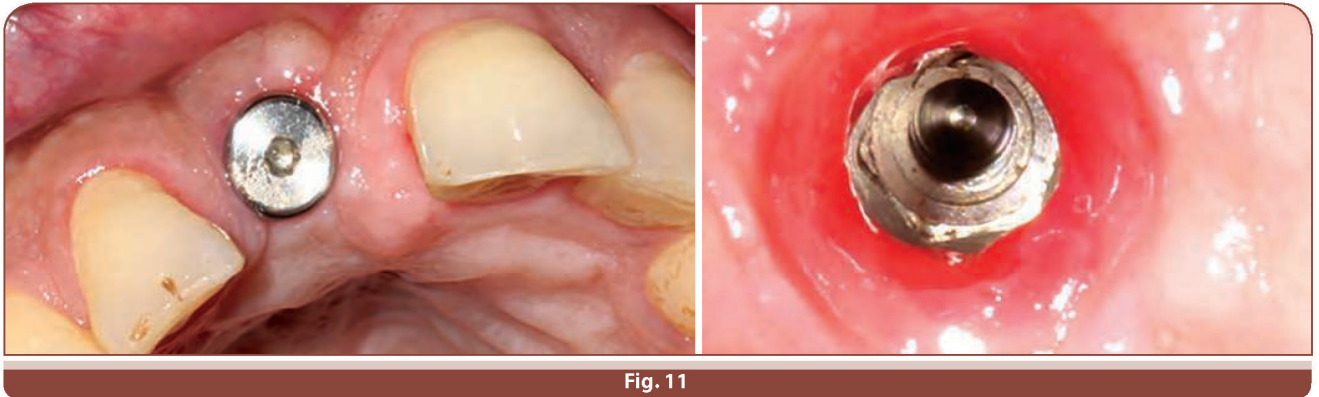


Fig. 11

**شکل ۱۱** پس از دو هفته از قالب‌گیری، بافت ترمیم شده و حجم مناسبی از بافت نرم مشاهده می‌شود. پس از برداشتن هیلینگ، چهره بافت ترمیم شده به صورت مناسب در اطراف ایمپلنت به خوبی قابل مشاهده است.

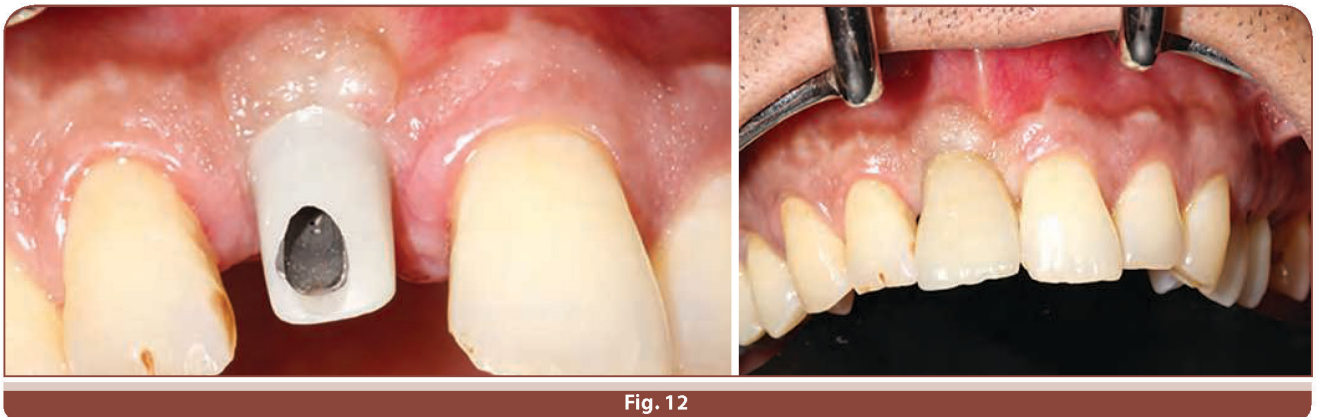

Fig. 12

**شکل ۱۲** آباتمنت زیرکونیا، (لایه زیرکونیا بر روی آباتمنت استاک قرار گرفته است) با گشتاور ۳۰ Ncm قرار داده می‌شود. رنگ سفید آباتمنت نشان‌دهنده استقرار خوب آباتمنت در اطراف بافت می‌باشد (نکته: چنانچه این سفید شدگی بیش از ده دقیقه طول کشید آباتمنت باید خارج شده و سطح بافت پردازش گردد). پروتز نهایی زیرکونیا پس از بهبودی کامل قرار داده می‌شود. سایه مثلث سیاه رنگ در ناحیه دیستال پروتز دیده می‌شود.

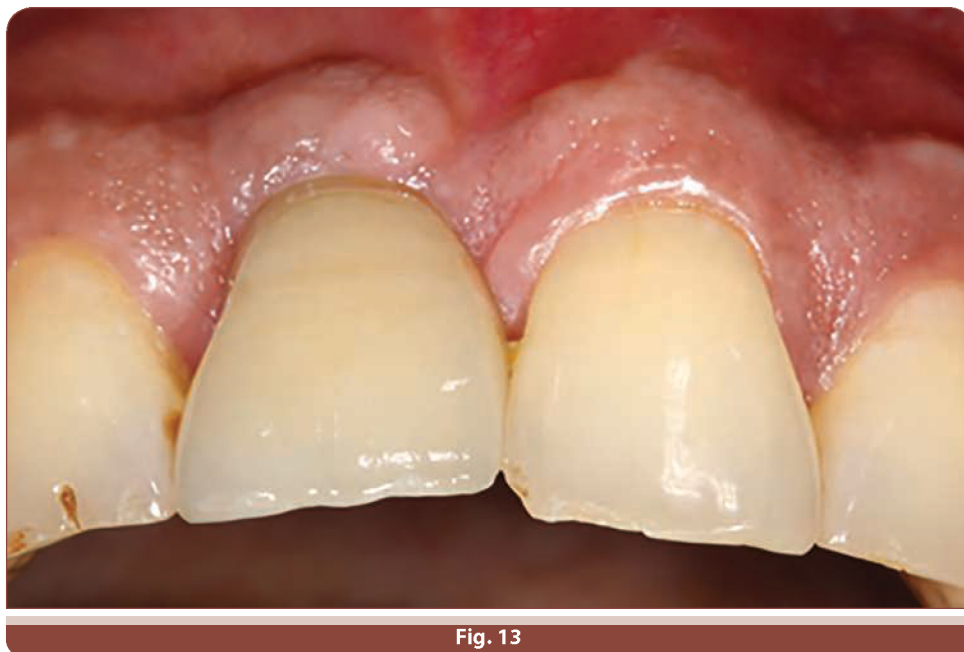

Fig. 13

**شکل ۱۳** ۱۸ ماه پس از ویزیت مجدد بیمار بافت به صورت همگن دارای شکل ایده‌آل و مناسب با بافت مجاور خواهد بود. سایه مثلثی تقریباً محو شده است.

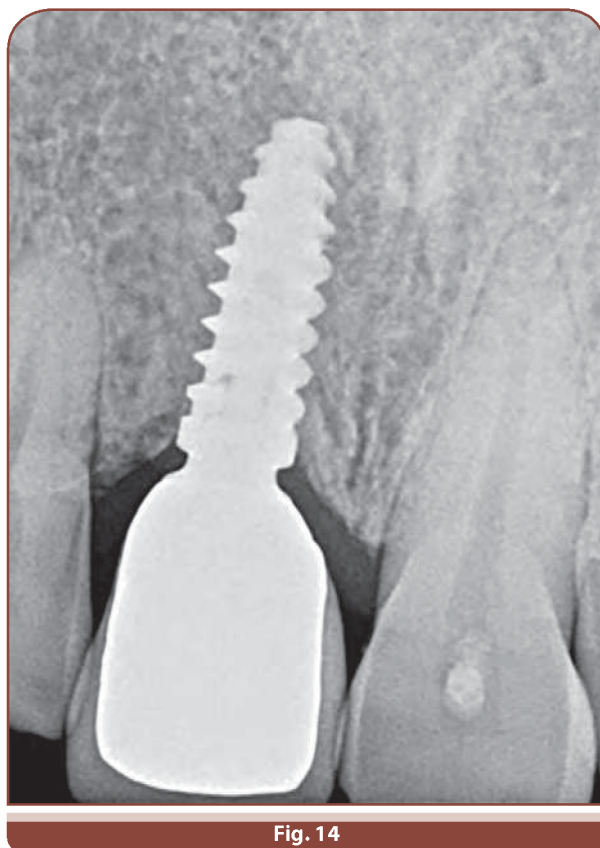


Fig. 14

**شکل ۱۴** شکل گرفت نشان‌دهنده رشد بافت استخوانی مناسب در اطراف ایمپلنت نشان می‌دهد.

## نمونه‌ی بالینی شماره ۳

آگمنتاسیون بافت سخت برای ناهنجاری اُفت استخوان و  
آگمنتاسیون بافت نرم برای بالا بردن بیوتیپ لثه نازک در  
یک دندان کشیده شده اینسیزور لقرالِ بالا راست

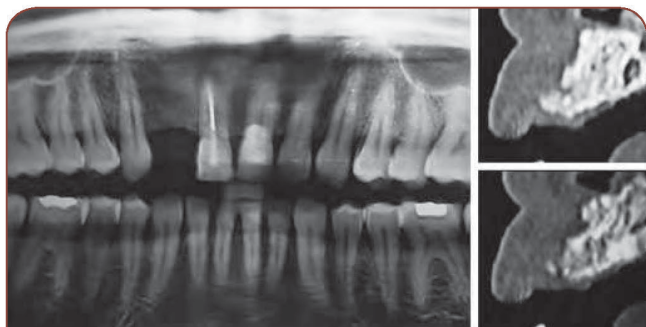


Fig. 2

شکل ۲ رادیوگراف و سی تی اسکن قبل از جراحی.

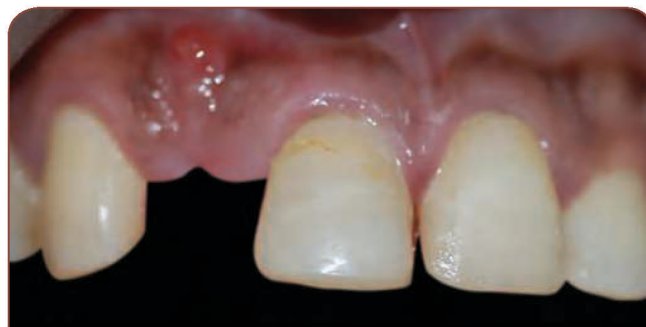

Fig. 1

شکل ۱ منظر قبل از جراحی. ناحیه فاشیال - دندان افتاده ۱۲. در شکل فیستولای در حال ترشح قابل مشاهده است.

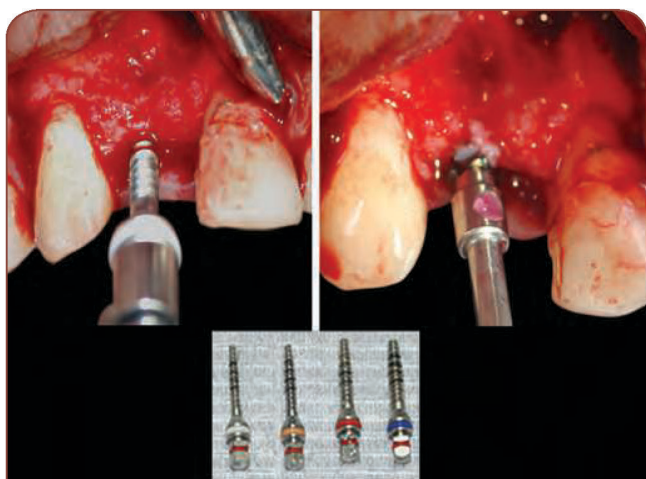


Fig. 4

شکل ۴ استفاده از اکسپندر برای وسیع کردن استخوان و محافظت از ناحیه بحرانی باکال.

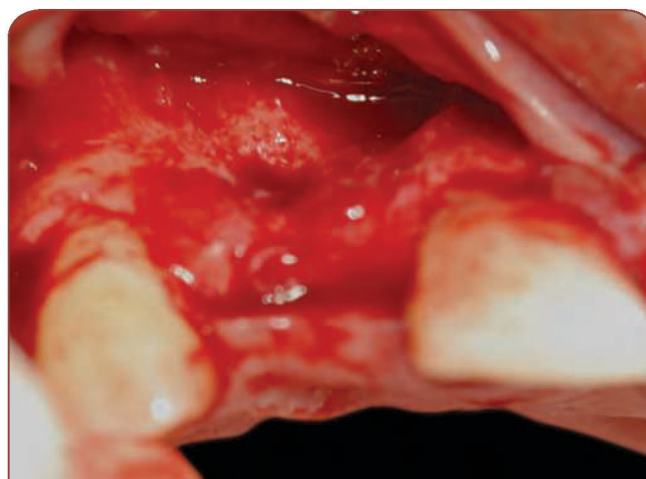


Fig. 3

شکل ۳ رفلکشن فلیپ تمام ضخامت برای انجام استئوتومی انجام می‌شود. به ناحیه قابل مشاهده (ناهنجاری صفحه‌ی باکالی) توجه کنید.

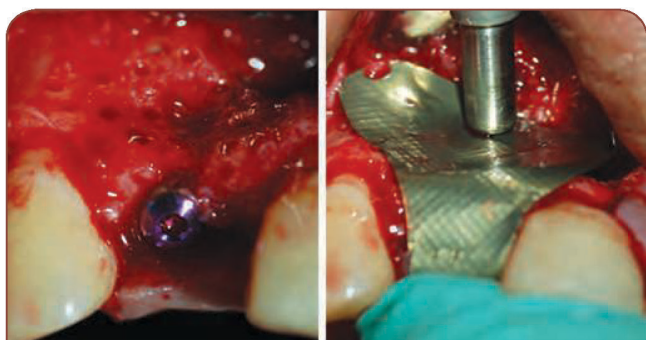


Fig. 6

شکل ۶ ایمپلنت با اندازه ۳/۵ در ۱۳ کاشت می‌شود (ایمپلنت نوئل بایوکر) - استخوان باکال برای آگمنتاسیون آماده می‌شود.

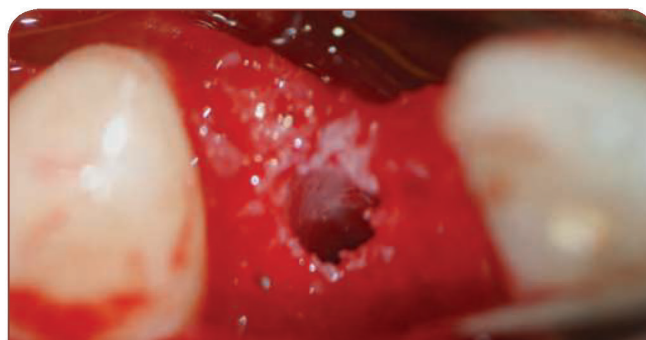

Fig. 5

شکل ۵ آماده‌سازی استئوتومی نهایی.



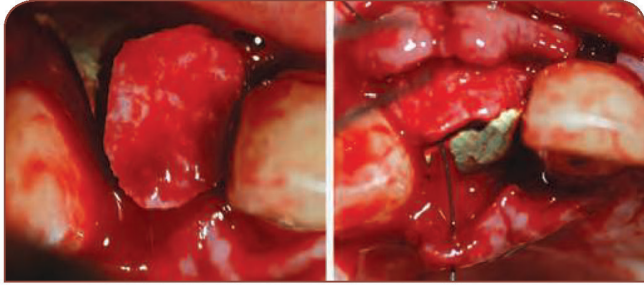


Fig. 8

**شکل ۸** گرافت بافت پیوندی، از ناحیه پالاتال برداشته می‌شود.

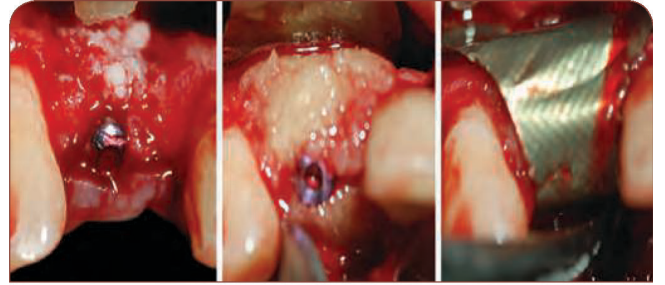


Fig. 7

**شکل ۷** اسکرپ‌های استخوانی کورتیکال مانند اولین لایه‌ای از GBR در ناحیه مورد نظر قرار داده می‌شود. گرافت استخوانی سینتتیک (Nova bone) برای به دست آوردن استتیک استخوانی مناسب و برای دستیابی به حجم اضافی از بافت سخت اطراف ایمپلنت، کاشت می‌شود. تیتانیوم غشای تیتانیوم غیر قابل جذب به عنوان مانع قرار داده می‌شود.

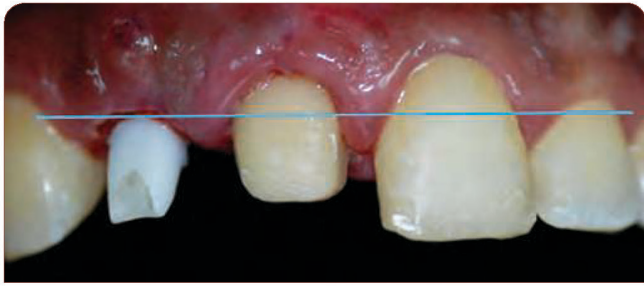


Fig. 10

**شکل ۱۰** به نقطه ایمرجنسِ آبامنتِ ایمپلنت که پایین‌تر از دندان مشابه مجاور است دقت کنید.

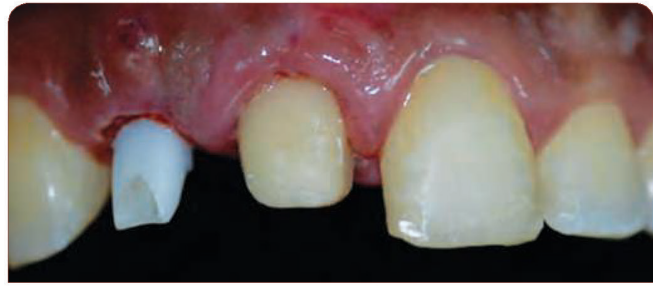

Fig. 9

**شکل ۹** آبامنت استاک پس از آماده‌سازی در خارج از دهان با گشتاور ۳۰ncm قرار داده می‌شود.

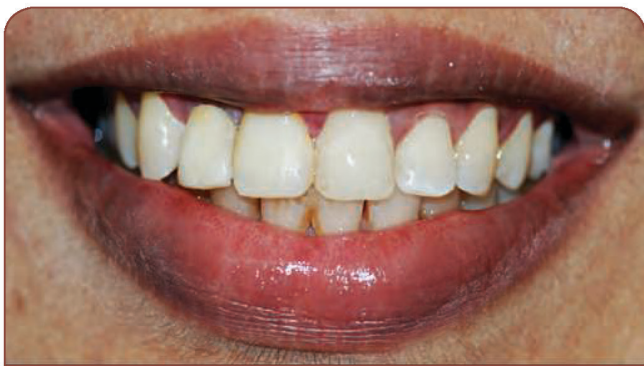

Fig. 12

**شکل ۱۲** همچنین دندان نچرال اینسیزور سمت مشابه نیز بازسازی می‌شود تا به حداکثر استتیک برسد (به وسیله gingivectomy).

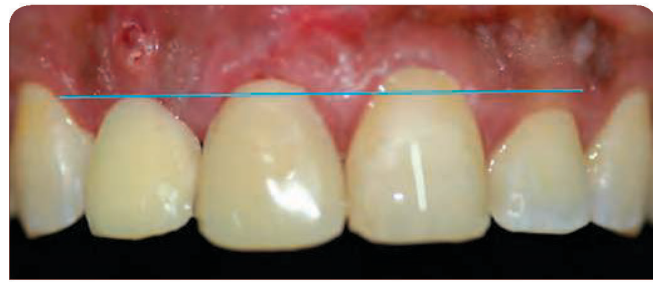

Fig. 11

**شکل ۱۱** با استفاده از طراحی لبخند و بهره‌گیری از نسبت طلایی، حالت لبخند بازسازی خواهد شد. روکش پروتوتایپ، با سمان موقت مستقر می‌شود. یک روکش موقت برای دندان اینسیزور راست سانتترال گذاشته خواهد شد.

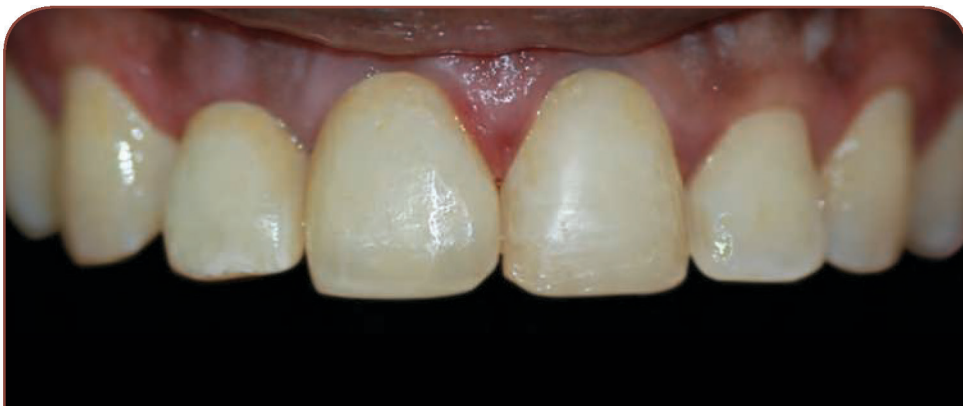

Fig. 13

شکل ۱۳ روکش نهایی E-Max در محل مورد نظر سیمان می‌شود.

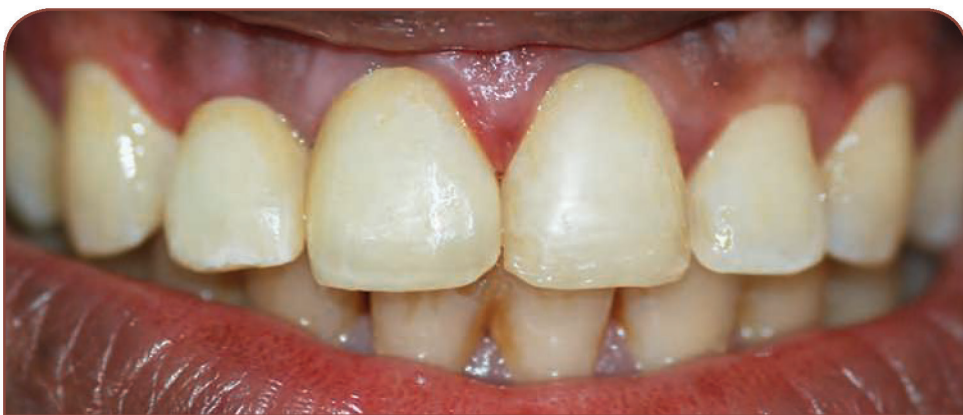

Fig. 14

شکل ۱۴ یکسال پس از درمان - پروفایل بسیار خوب ایمپلنت، همخوانی رنگ و شکل با دندان‌های مجاور مشهود است.

# نمونه‌ی بالینی شماره ۴

روش چند گانه برای به دست آوردن استتیک مناسب در  
موقعیت استخوانی نامناسب: هشت سال فالوآپ

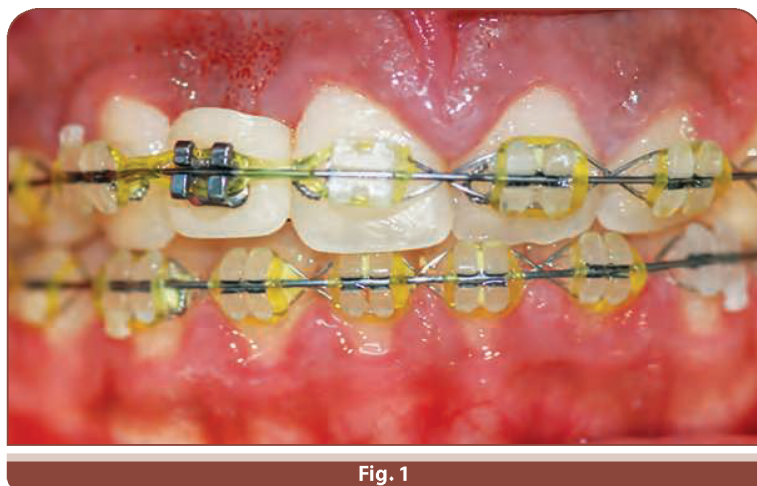


Fig. 1

**شکل ۱** بیمار همراه با اُرتودنتیک برکت ثابت اکریلیک در ناحیه دندان ۱۲ به عنوان یک رستوریشن موقت ثابت.

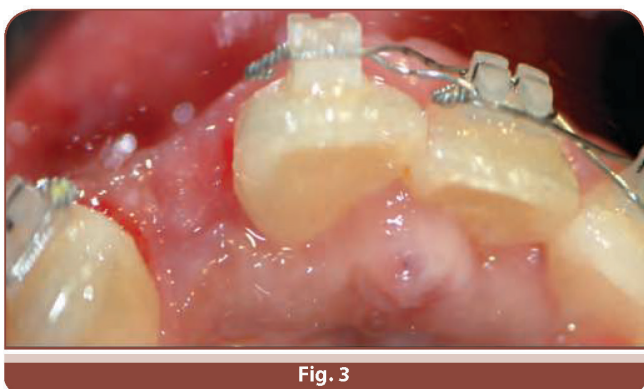

Fig. 3

**شکل ۳** منظر آکلوزال قبل از جراحی - به تورفتگی کوچک ناحیه فاشیال که نشانه ناهنجاری استخوان باکال است دقت کنید.

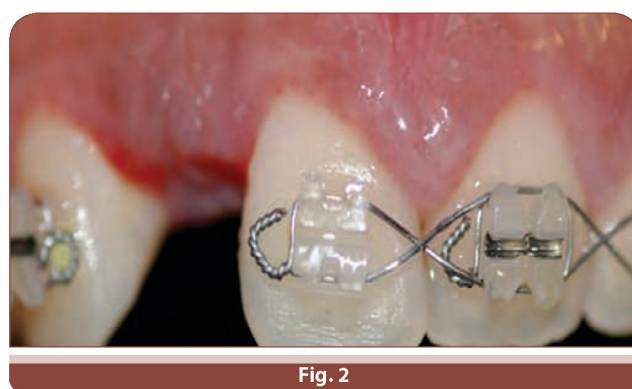


Fig. 2

**شکل ۲** منظر فاشیال قبل از جراحی - عدم حضور اینتردنتال پاپیلا و التهاب نسبی به دلیل فشار احتمالی رستوریشن موقت

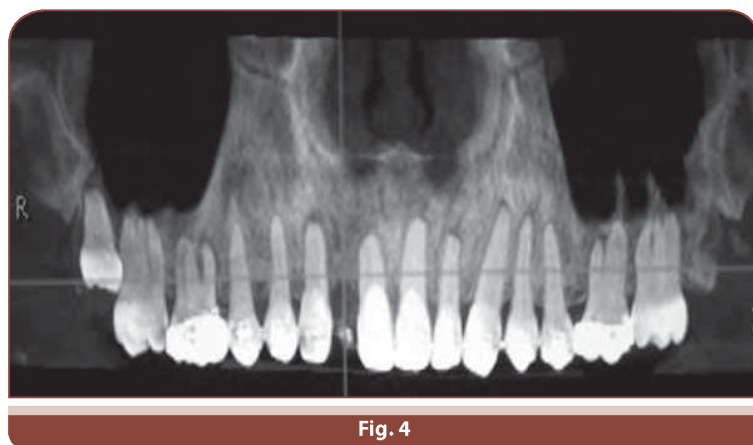

Fig. 4

**شکل ۴** نمای X-ray قبل از جراحی که نشان‌دهنده عدم وجود بافت استخوانی عمودی است.

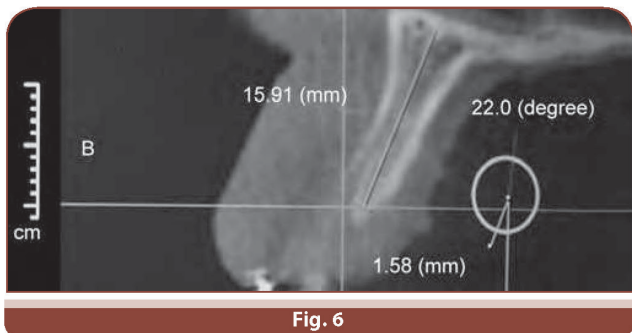


Fig. 6

**شکل ۶** سی تی اسکن قبل از جراحی - نشان‌دهنده نبود استخوان در ناحیه افقی (علاوه بر ناحیه عمودی).

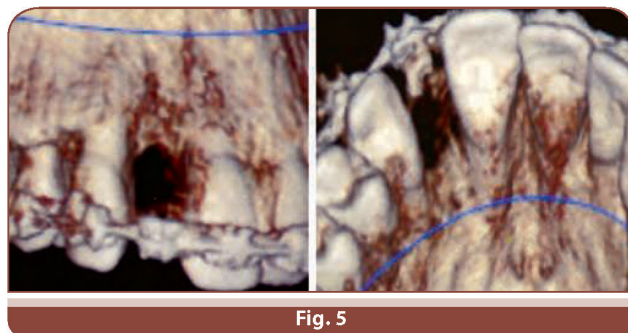


Fig. 5

**شکل ۵** سی تی اسکن نشان‌دهنده کمبود عمودی بافت استخوانی در ناحیه بی‌دندان اینسیزور لترال.

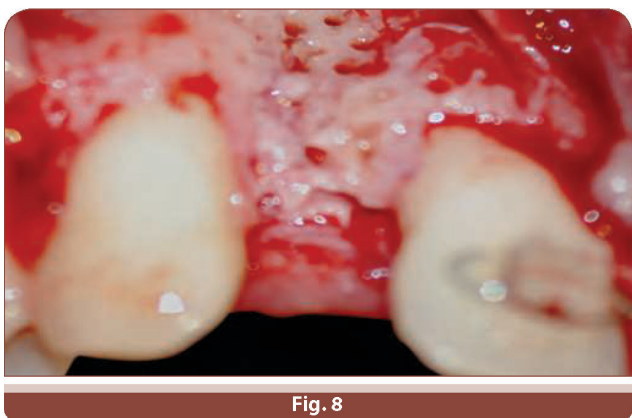


Fig. 8

**شکل ۸** دکور De-corticisation استخوان گیرنده، برای جاری شدن ابتدایی خون در ناحیه گیرنده. میزان استخوان آسیب دیده فقط با استفاده از بافت استخوان مصنوعی بازسازی نمی‌شود به همین دلیل مقداری چپس استخوانی از ناحیه رامس مندیبل به عنوان استخوان دهنده برداشته در ناحیه گیرنده، برای تحریک تولید استخوان کورتیکال استفاده می‌کنیم.

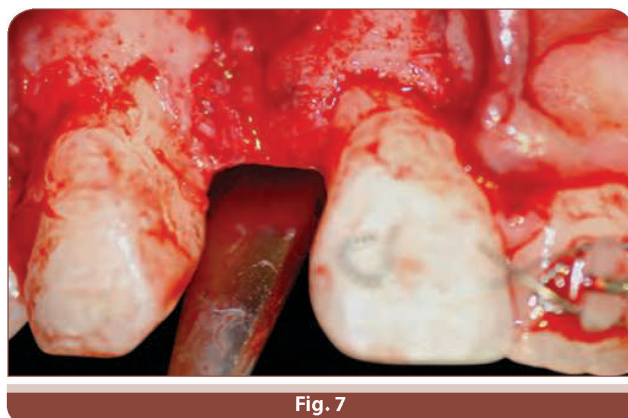


Fig. 7

**شکل ۷** رفلکشن فلپ تمام ضخامت و آماده‌سازی ناحیه جراحی برای انجام گرافت.

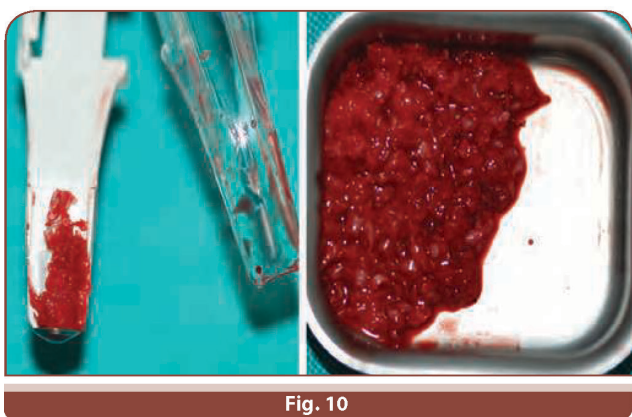


Fig. 10

**شکل ۱۰** برای اسکراب کردن بافت رامس از یک وسیله اسکرابر استفاده می‌شود (meta scraper)

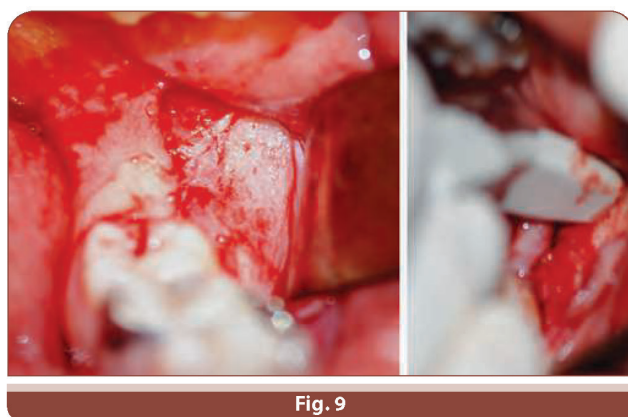


Fig. 9

**شکل ۹** باز کردن ناحیه پری راموس مندیبل برای برداشتن مقداری بافت آتورژن به وسیله اسکراب کردن.

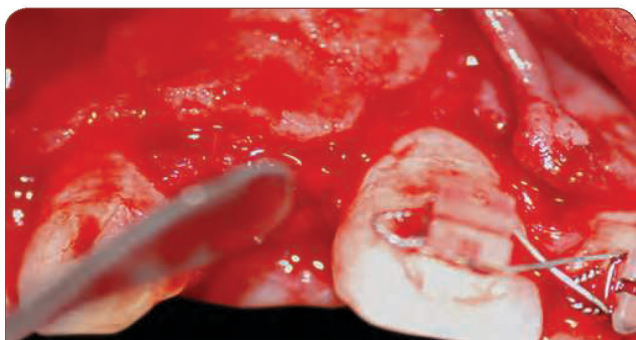

Fig. 12

شکل ۱۲ جایگزینی استخوانی فسفوسیلیکات کلسیم (پاتی) به وسیله روش ساندریچ در قسمت فوقانی استخوان کورتیکال قرار داده می‌شود.

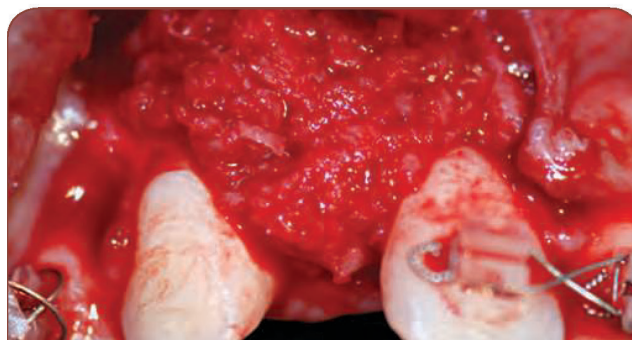


Fig. 11

شکل ۱۱ بافت برداشته شده از رامس به ناحیه گیرنده، گرافت می‌شود.

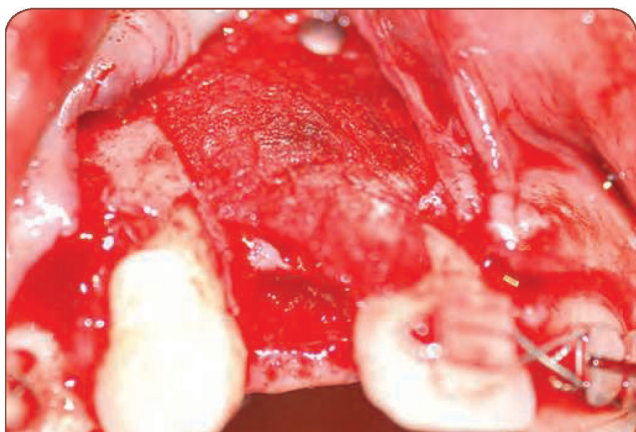

Fig. 14

شکل ۱۴ تگ استخوانی دست نخورده به صورت متناسب و متعادل برای محافظت از غشا جای گذاری خواهد شد.

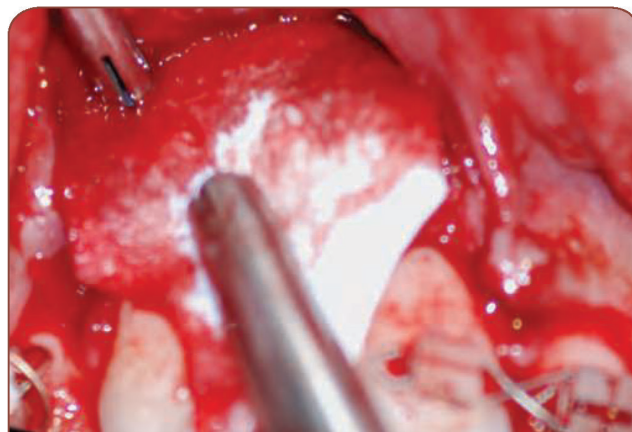


Fig. 13

شکل ۱۳ تکنیک GBR با استفاده از غشای BGS برای محافظت از گرافت انجام می‌پذیرد.

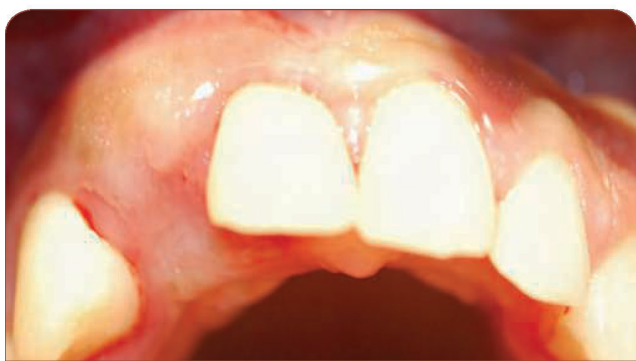

Fig. 16

شکل ۱۶ چهار ماه پس از جراحی - نمای آکلوزال.

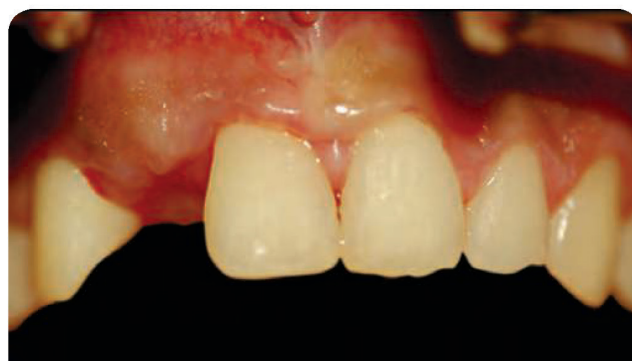

Fig. 15

شکل ۱۵ چهار ماه پس از جراحی - نمای فاشیال.

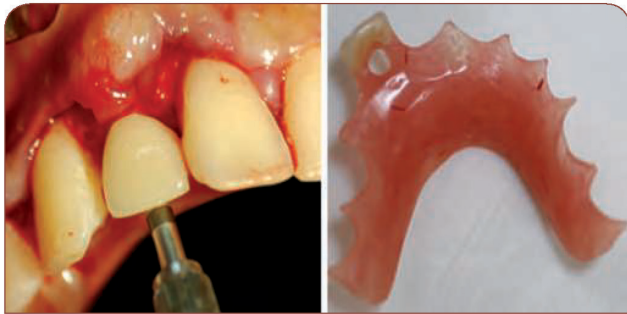


Fig. 18

شکل ۱۸ استفاده از دِنچر پارسیال به عنوان راهنما برای استقرار ایمپلنت در محل دقیق.

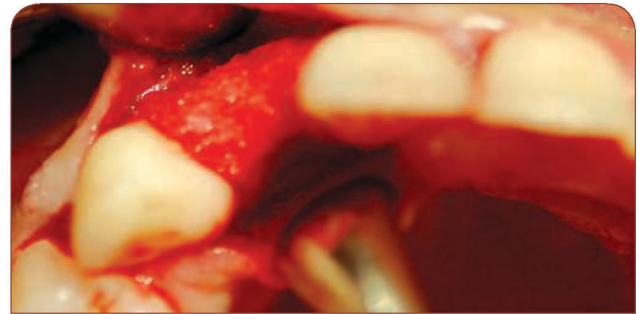


Fig. 17

شکل ۱۷ رِجِنراسیون افقی استخوان به طول ۹ میلی‌متر.

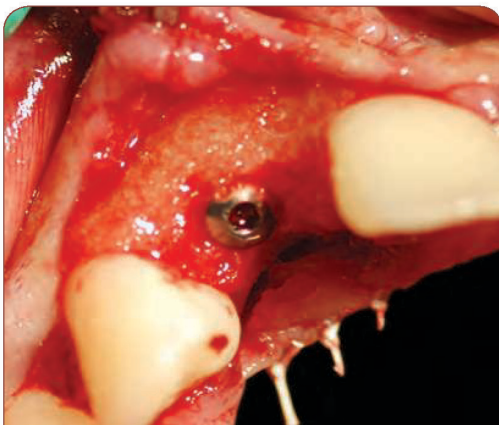


Fig. 20

شکل ۲۰ (NBT) برای به دست آوردن کانتور مجدد باکال دوباره آگمنت می‌شود.

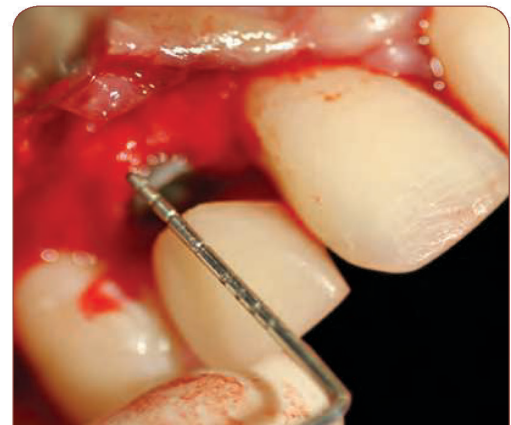

Fig. 19

شکل ۱۹ کاشت ایمپلنت 3D (عمودی ۲۳ میلی‌متر).

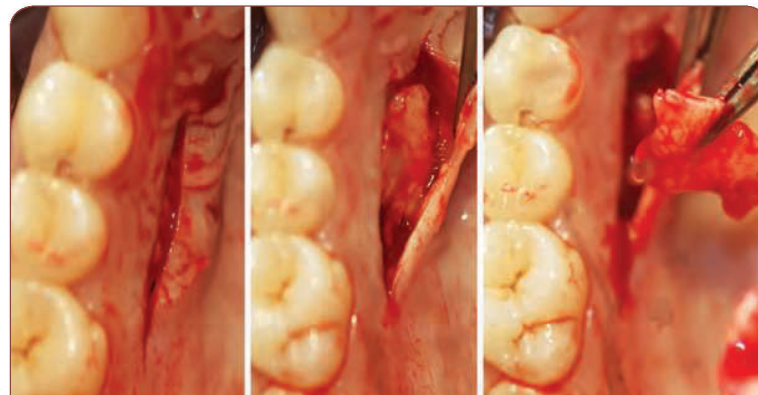


Fig. 21

شکل ۲۱ گرافت بافت پیوندی از ناحیه کام انجام می‌شود.