

# اطلس رنگی بیماری‌های شایع دهان

## مترجمین:

دکتر زهرا علیزاده (استادیار و هیئت علمی بیماری‌های دهان، فک و صورت دانشکده دندانپزشکی قزوین)

دکتر فراز رحمانی (دستیار تخصصی اندودانتیکس دانشگاه علوم پزشکی قزوین)

دکتر آیدا طاهرخانی (دانشجوی دندانپزشکی دانشکده دندانپزشکی قزوین)

دکتر ثنا محمدی (دانشجوی دندانپزشکی دانشکده دندانپزشکی قزوین)

## ویراستاران:

دکتر زهرا علیزاده (استادیار و هیئت علمی بیماری‌های دهان، فک و صورت دانشکده دندانپزشکی قزوین)

دکتر راضیه السادات رضوانی‌نژاد (استادیار و هیئت علمی بیماری‌های دهان، فک و صورت

دانشکده دندانپزشکی رفسنجان)

سرشناسه	: لانگلیس، رابرت پی. Langlais, Robert P.
عنوان و نام پدیدآور	: اطلس رنگی بیماری‌های شایع دهان / [ رابرت پی. لانگلیس، کریگ اس. میلر، جیل شیفر نیلد-گریگ ]؛ مترجمین زهرا علیزاده... [ و دیگران ]؛ ویراستاران زهرا علیزاده، راضیه‌السادات رضوانی‌نژاد.
مشخصات نشر	: تهران: شایان‌نمودار، ۱۴۰۱.
مشخصات ظاهری	: ۳۷۷ص: مصور (رنگی): ۲۲ × ۲۹ س.م.
شابک	: ۹۷۸-۹۶۴-۲۳۷-۶۷۳-۵
وضعیت فهرست نویسی	: فیبا
یادداشت	: عنوان اصلی: Color atlas of common oral diseases ,5th. ed, [2017].
یادداشت	: مترجمین زهرا علیزاده، آیدا طاهرخانی، ثنا محمدی، فراز رحمانی.
موضوع	: دهان -- بیماری‌ها -- اطلس‌ها، Mouth -- Diseases -- Atlases، پزشکی دهان -- اطلس‌ها، Oral medicine -- Atlases
شناسه افزوده	: میلر، کریگ اس.
شناسه افزوده	: Miller, Craig S.
شناسه افزوده	: نیلد-گریگ، جیل شیفر
شناسه افزوده	: Nield-Gehrig, Jill S. (Jill Shiffer)
شناسه افزوده	: علیزاده، زهرا، ۱۳۶۲ - مترجم، ویراستار
شناسه افزوده	: رضوانی‌نژاد، راضیه‌السادات، ۱۳۶۴ -، ویراستار
رده بندی کنگره	: RC۸۱۵
رده بندی دیویی	: ۶۱۷/۵۲۲.۰۲۲۲
شماره کتابشناسی ملی	: ۸۸۹۷۸۹۹

### نام کتاب: اطلس رنگی بیماری‌های شایع دهان

مترجمین: دکتر زهرا علیزاده، دکتر فراز رحمانی، دکتر آیدا طاهرخانی، دکتر ثنا محمدی  
ویراستاران: دکتر زهرا علیزاده، دکتر راضیه‌السادات رضوانی‌نژاد  
ناشر: انتشارات شایان نمودار  
مدیر تولید: مهندس علی خزعلی  
حروفچینی و صفحه‌آرایی: انتشارات شایان نمودار  
طرح جلد: آتلیه طراحی شایان نمودار  
شمارگان: ۵۰۰ جلد  
نوبت چاپ: اول  
تاریخ چاپ: تابستان ۱۴۰۱  
شابک: ۹۷۸-۹۶۴-۲۳۷-۶۷۳-۵  
قیمت: ۶۰۰،۰۰۰ ریال



شایان نمودار

دفتر مرکزی: تهران / میدان فاطمی / خیابان چهلستون / خیابان دوم / پلاک ۵۰ / بلوک B / طبقه همکف / تلفن: ۸۸۹۸۸۸۶۸



وب سایت: [shayannemoodar.com](http://shayannemoodar.com)



اینستاگرام: Shayan.nemoodar

(تمام حقوق برای ناشر محفوظ است. هیچ بخشی از این کتاب، بدون اجازه مکتوب ناشر، قابل تکثیر یا تولید مجدد به هیچ شکلی، از جمله چاپ، فتوکپی، انتشار الکترونیکی، فیلم و صدا نیست.

این اثر تحت پوشش قانون حمایت از مولفان و مصنفان ایران قرار دارد.)

## مقدمه مترجمین

کتاب پیش رو ترجمه اطلس رنگی بیماری های شایع دهان اثر رابرت پی لانگلیس است که توسط جمعی از اعضای هیئت علمی و دانشجویان علاقه مند به رشته ی بیماری های دهان ترجمه شده است . تمام کوشش مترجمین حفظ و امانت داری متن اصلی کتاب بوده و سعی بر آن شده است ترجمه ای روان از متن اصلی کتاب ارائه گردد. امید است مطالعه این اثر کمک بیشتری برای شناخت اصطلاحات و بیماری های دهانی برای دانشجویان ، رزیدنت ها و همکاران گرانقدر باشد .

در پایان لازم می دانیم از مدیریت محترم انتشارات شایان نمودار جناب آقای مهندس خزعلی و همچنین مدیریت تولید سرکار خانم آقازاده که نقش موثری در چاپ این اثر داشتند و تمام کسانی که ما را در ترجمه این کتاب یاری رساندند ، کمال تشکر و قدردانی را به عمل آوریم .

گروه مترجمین

تابستان ۱۴۰۱

# فهرست مطالب

## بخش اول: لندمارک‌های آناتومیک

۱۲	لندمارک‌های حفره ی دهان
۱۳	لب‌ها، مخاط لیبیال، مخاط باکال، پاپیلای پاروتید، کف دهان، کام سخت، کام نرم
۱۴	اوروفارنکس و لوزه ها
۱۵	لندمارک‌های زبان و انواع نرمال
۱۵	آناتومی نرمال زبان
۱۶	زبان شیاردار، زبان انکیلوز، واریکوسیت زبانی
۱۸	لندمارک‌های پرئودنشیوم
۱۸	پرئودنشیوم، مخاط آلوتولار و اتصالات مخاطی لثه‌ای، لثه چسبنده و لثه مارژینال
۲۰	اکلوژن و مال اکلوژن
۲۰	اکلوژن CI I، اکلوژن CI II
۲۱	اکلوژن CI III
۲۳	لندمارک‌های رادیوگرافیک: ماگزایلا
۲۳	ناحیه‌ی قدامی میانی، ناحیه‌ی قدامی طرفی، ناحیه ی کانین، ناحیه‌ی پره مولر، ناحیه‌ی مولر
۲۴	ناحیه‌ی توبروزیته
۲۵	لندمارک‌های رادیوگرافی: مندیبل
۲۵	ناحیه‌ی انسیزور-کانین، نواحی پر مولر و مولر
۲۶	سمت باکال ناحیه مولر، سمت لینگوال ناحیه مولر، سمت داخلی ناحیه مولر
۲۸	مفصل تمپورومندیبولار
۲۸	آناتومی نرمال، باز شدن طبیعی دهان، انحراف در باز شدن دهان، اپن بایت خلفی، اپن بایت قدامی
۲۹	کراس بایت
۳۰	نمونه‌های کیس‌ها

## بخش دوم: اصطلاحات تشخیصی و توصیفی

۳۴	اصطلاحات تشخیصی و توصیفی
۳۵	ماکول، پیچ، اروژن، زخم
۳۷	اصطلاحات تشخیصی و توصیفی
۳۷	کپیر، اسکار، فیشور، سینوس
۳۹	اصطلاحات تشخیصی و توصیفی
۳۹	پاپول، پلاک، ندول، تومور
۴۱	اصطلاحات تشخیصی و توصیفی
۴۱	وزیکول، پوسچول، بولا، کیست
۴۳	اصطلاحات تشخیصی و توصیفی
۴۳	نرمال، هیپوتروفی و آتروفی، هیپرتروفی، هیپوپلازی

اصطلاحات تشخیصی و توصیفی ..... ۴۵

هیپرپلازی، متاپلازی، دیسپلازی، کارسینوم ..... ۴۵

بررسی کیس‌ها ..... ۴۷

### بخش سوم: بیماری‌های دهانی در نوزادان و کودکان

بیماری‌های دهانی در نوزادان و کودکان ..... ۵۱

پیت کامیشور لب، پیت‌های پارامدین لب، شکاف لب، شکاف کام، شکاف زبان کوچک ..... ۵۲

بیماری‌های دهانی در نوزادان و کودکان ..... ۵۴

اپولیس مادرزادی، تومور نوروکتودرمال ملانوتیک نوزادی، کیست لامینا دندانی ..... ۵۴

دندان‌های ناتال، لنفانژیوم، برفک (کاندیدیاژیس، مونیلیازیس)، پارولیس (جوش لثه) ..... ۵۵

بررسی کیس‌ها ..... ۵۷

### بخش چهارم: تکامل دندان و ناهنجاری‌های دهانی

تکامل و رویش دندان ..... ۶۱

به وجود آمدن دندان (اندتوژنزیس)، رویش دندان‌های شیری و دائمی، سکستر رویشی ..... ۶۲

دندان نهفته ..... ۶۳

رویش دندان و تغییر موقعیت دندان ..... ۶۴

دندان چرخیده، تیلت اگزالی، رویش اکتوپیک (نابجا)، حرکت ارتودنتیک دندان ..... ۶۴

ترنس پوزیشن، ترنس لوکیشن، دریافت دیستالی، مهاجرت، رویش تأخیری (ناقص)، رویش بیش از حد (اکستروژن) ..... ۶۵

تغییرات در تعداد دندان: هیپودنثیا ..... ۶۷

هیپودنثیا، هیپودنثیای اکتسابی، انکیلوز ..... ۶۷

الیگودنثیا ..... ۶۸

تغییرات در تعداد دندان: هیپودنثیا ..... ۶۹

اندتوپلازی موضعی (دندان‌های شبیحی)، دیسپلازی اکتودرمال ..... ۶۹

هیپودنثیا سندرمیک ..... ۷۰

تغییرات در تعداد دندان: هیپودنثیا ..... ۷۲

هیپودنثیا، دیسپلازی کلیدوکرائیال، سندروم گاردنر ..... ۷۲

تغییرات در مورفولوژی دندان ..... ۷۴

میکرودنثیا، ماکرودنثیا، دنس اینواژیناتوس (دنس این دنت) ..... ۷۴

دنس اوژیناتوس (توبرکل لئونگ)، کاسپ تالون ..... ۷۵

تغییرات در مورفولوژی دندان ..... ۷۷

معرفی، فیوژن، ژمیناسیون، دوقلوی، کانکرسنس، شیر پالاتوژنژیوال ..... ۷۷

تغییرات در مورفولوژی دندان ..... ۷۹

ریشه اضافه، مینای اکتوپیک: مرارید مینایی، مینای اکتوپیک: گسترش مینای سرویکالی ..... ۷۹

دیلسریشن، ریشه پیزی، هیپرسمنتوزیس، تارودنتیسیم، سندروم انسیزور بیل شکل ..... ۸۰

تغییرات در ساختار و رنگ دندان ..... ۸۲

هیپوپلازی مینایی، دندان ترنر، فلوروزیس یا مینای لکه‌دار، آملوژنزیس ایمپرفکتا ..... ۸۲

تغییرات در ساختار و رنگ دندان ..... ۸۴

دنتینوژنزیس ایمپرفکتا (عاج مات ارثی) و دیسپلازی عاجی ..... ۸۴

۸۵	ادنتوپلازی ناحیه ای (دندان‌های شبح مانند).....
۸۷	<b>تغییرات در رنگ دندان</b> .....
۸۷	تغییر رنگ داخلی، دندان غیرزنده، تغییر رنگ تتراسایکلین، فلوروزیس.....
۸۸	تغییر رنگ خارجی.....
۹۰	<b>نقایص اکتسابی دندان‌ها: از دست رفتن غیر پوسیدگی ساختار دندان</b> .....
۹۰	اتریشن، ابرژن، اروژن.....
۹۲	<b>تغییرات در ساختار پالپ و ریشه</b> .....
۹۲	کلسیفیکاسیون پالپی و سنگ‌های پالپی.....
۹۳	تنوع در فضای کانال ریشه، دیلیریشن، ریشه شکسته، ریشه کوتاه.....
۹۵	<b>تغییرات در ساختار ریشه: تحلیل</b> .....
۹۵	تحلیل، تحلیل کاذب، تحلیل خارجی، تحلیل ریشه خارجی ارتودنتیک، تحلیل سرویکالی، تحلیل متعدد سرویکال، هیپرپاراتیروئیدیسم.....
۹۶	تحلیل داخلی.....
۹۸	بررسی کیس‌ها.....

### بخش پنجم: پوسیدگی دندانی

۱۰۳	پوسیدگی دندانی.....
۱۰۳	پوسیدگی، پوسیدگی CI I.....
۱۰۵	پوسیدگی دندانی.....
۱۰۵	پوسیدگی CI II.....
۱۰۶	پوسیدگی CI III.....
۱۰۸	پوسیدگی دندانی.....
۱۰۸	پوسیدگی CI IV، پوسیدگی CI V، پوسیدگی CI VI، پوسیدگی ریشه.....
۱۰۹	پوسیدگی راجعه (پوسیدگی ثانویه).....
۱۱۰	پوسیدگی دندانی و عواقب آن.....
۱۱۰	پیشرفت پوسیدگی.....
۱۱۱	پولیپ پالپ، التهاب پری آپیکال، آبه پری آپیکال (اپیکال).....
۱۱۳	بررسی کیس‌ها.....

### بخش ششم: ضایعات رادیوپاک و رادیولوسنت فکین

۱۱۸	رادیوآپسیتی های فکین.....
۱۱۹	توروس مندیبولار، توروس پالاتال، استئوما، اگزوستوز ساب پانتین واکنشی (هیپرآستوزیس)، ریشه‌های باقیمانده.....
۱۲۰	اسکلروزیس ساکت.....
۱۲۲	رادیوآپسیتی های پری آپیکال.....
۱۲۲	استئواسکلروز ایدیوپاتیک (انوستوز)، استئیت متراکم، سمتوبلاستوما، استئوبلاستوما، دیسپلازی سمتواسئوس پری آپیکال.....
۱۲۳	دیسپلازی سمتواسئوس فلورید، استئومیلیت گاره.....
۱۲۵	رادیولوسنسی های یونی لاکولار: مرتبط با دندان‌های در حال رویش و رویش نیافته.....
۱۲۵	کیست رویشی (هماتوم رویشی)، کیست دنتی جروس (فولیکولار)، کیست پارادنتال التهابی، تومور ادنتوژنتیک کراتوسیست.....
۱۲۶	سندرم کارسینوم سلول بازال نوئید (سندروم Goltz - Gorlin).....
۱۲۷	رادیولوسنسی های تک حفره ای: ناحیه ی پری آپیکال.....
۱۲۷	سوراخ متال، گرانولوم پری آپیکال، کیست پری آپیکال.....

۱۲۸	آبسه اپیکال مزمن، ساکت پس از کشیدن دندان، کیست باقیمانده، اسکار اپیکال
۱۳۰	رادیولوگسنسی های تک حفره ای: اینترادیکولار
۱۳۰	کیست گلوبولوماگزیلاری، کیست پریدنتال جانبی، کیست مندیبولار میانی، کیست کانال انسیزویو، کیست کامی میانی
۱۳۱	کیست استخوانی تروماتیک (ساده)، تومور ادنتوژنیک سنگفرشی
۱۳۲	رادیولوگسنسی های چند حفره ای در زیر و مناطق دارای ریشه
۱۳۲	سمنتواسئوس دیسپلازی پری اپیکال، فرورفتگی غده بزاقی ساب مندیبولار
۱۳۵	رادیولوگسنسی های چند حفره ای
۱۳۵	کیست پریدنتال جانبی بوترویئید، گرانولوم سلول های ژانت مرکزی، آملوبلاستوما، میگزوما ادنتوژنیک، همانژیم مرکزی
۱۳۶	کیست ادنتوژنیک گلدولار (کیست سیالو ادنتوژنیک)، چروبیسم
۱۳۸	ضایعات رادیولوگسنسی - رادیوپاک مختلط
۱۳۸	ادنتوما، ادنتومای کامپاند، ادنتوما کمپلکس، فیبرو ادنتوما آملوبلاستیک، تومور ادنتوژنیک آدنوماتوئید، فیروما سمتواسیفیه، کیست ادنتوژنیک کلسیفیه
۱۳۹	تومور ادنتوژنیک اپیتلیالی کلسیفیه (پندبورگ)
۱۴۰	رادیوپاسیته های جنرالیزه
۱۴۰	استئوپروز، ریکتز، هیپرپاراتیرویئیدسم
۱۴۱	استئومیلیت، کم خونی سلول داسی شکل با تالاسمی، لوسمی تحت عنوان ژنژیویت لوسمی، استئورادیونکروز
۱۴۳	دندان های شناور
۱۴۳	پریدنتیت مزمن، بیماری سلول لانگرهانس، استئومیلیت، بدخیمی
۱۴۴	مالتیپل میلوما
۱۴۶	بررسی کیس ها

### بخش هفتم: ناهنجاری های لثه و پریدنشیوم

۱۵۲	بیماری پریدنتال: پلاک دندان، جرم و اکسپوژر ریشه
۱۵۲	پلاک، کلکوس، تحلیل لثه (تحلیل لثه ی مارجینال)
۱۵۳	دهی سنس و فنستریشن
۱۵۴	بیماری های لثه ای و ژنژیویت
۱۵۴	بیماری های لثه ای وابسته به پلاک
۱۵۴	ژنژیویت وابسته به پلاک، ژنژیویت مرتبط با تنفس دهانی
۱۵۵	ژنژیویت رویشی کانونی (هیپرپلازی موضعی اسفنجی لثه ای کودکان)، ژنژیویت زخمی نکروزان، ژنژیویت خمیر پروفی (جسم خارجی) ژنژیویت اکتینومایکوتیک
۱۵۷	بیماری های لثه: افزایش حجم جنرالیزه لثه
۱۵۷	ژنژیواستوماتیک هرپتیک اولیه، افزایش حجم لثه ناشی از مصرف دارو، فیبروماتوزیس لثه ای
۱۵۹	بیماری لثه ای تحت عوامل سیستمیک: افزایش حجم جنرالیزه لثه
۱۵۹	ژنژیویت مرتبط با بارداری، ژنژیویت مرتبط با دیابت
۱۶۰	ادم لثه ای هیپوتیرویئیدسم
۱۶۲	بیماری های لثه ای تحت تأثیر عوامل سیستمیک: خونریزی خود به خود لثه
۱۶۲	ژنژیویت مرتبط با لوکمی، نوتروپنی دوره ای، پورپورا ترومبوسیتوپنیک و ترومبوسیتوپاتیک
۱۶۳	ژنژیویت دسکوماتیو
۱۶۴	بیماری های موکوژنژیوال: ضایعات لثه ای لوکالیزه
۱۶۴	پیوژنیک گرانولوما، گرانولومای سلول های ژانت محیطی

۱۶۵	فیبروم اسفیه محیطی، فیبروم ادنتوژنیک محیطی، فیبروم دسموپلاستیک
۱۶۷	<b>ضایعات لته‌ای لوکالیزه</b>
۱۶۷	پارولیس، پری‌کرونیث (التهاب اپی‌کلوم)، اپولیس فیشورتوم، کارسینوم لته
۱۶۹	<b>پریودنتیت</b>
۱۷۰	پریودنتیت خفیف، پریودنتیت متوسط، پریودنتیت پیشرفته، آسسه پریودنتال
۱۷۲	<b>شاخصه‌های رادیوگرافیک بیماری‌های پریودنتال</b>
	فاکتورهای موضعی: اورهنگ، فاکتورهای موضعی: تماس‌های باز و کانتور ضعیف ترمیم، تحلیل استخوان: موضعی، تحلیل استخوان:
۱۷۳	جنرالیزه
۱۷۳	نقص تحت استخوانی یک دیواره، نقص تحت استخوانی دو دیواره، نقص تحت استخوانی سه دیواره
۱۷۴	<b>تغییرات رادیوگرافیک لیگامان پریودنتال و لامینادورا</b>
۱۷۴	پریودنتیت اپیکالی حاد، پریودنتیت، اکلوزن تروماتیک، حرکت ارتودنتیک دندان
۱۷۵	اسکلرودرما، بیماری بدخیم
۱۷۷	<b>تغییرات رادیوگرافیک لیگامان پریودنتال و لامینادورا</b>
۱۷۷	انگیلوز، دیسپلازی فیروز، بیماری پاژت، هیپرتیروئیدسم
۱۷۹	<b>ایمپلنت‌های دندانی</b>
۱۸۰	پری ایمپلنتایتیس، شکست ایمپلنت
۱۸۲	<b>بررسی کیس‌ها</b>

## بخش هشتم: ناهنجاری‌ها براساس زمان

۱۸۸	<b>بیماری‌های زبان</b>
۱۸۸	زبان اسکالوپ (زبان کنگره‌دار، ماکروگلسیا، زبان مودار)
۱۸۹	لکوپلاکیای مودار
۱۹۰	<b>بیماری‌های زبان</b>
۱۹۰	زبان جغرافیایی (گلسیت مهاجر خوش‌خیم، اریتم مهاجر)، استوماتیت جغرافیایی (اریتم مهاجر آره آتا)، آنمی
۱۹۱	زبان شیاردار (چین‌دار)
۱۹۳	<b>بیماری‌های زبان</b>
۱۹۳	کیست Blandin-Nuhn (پدیده احتباس موکوس زبانی)، گلسیت میانی لوزی شکل، تومور سلول‌های گرانولار، تیروئید زبانی
۱۹۴	پیرسینگ بدن (جواهر دهانی)
۱۹۵	<b>بیماری‌های لب</b>
۱۹۵	اکتینیک چیلایتیس چیلایتیس کاندیدیایی
۱۹۶	شقاق گوشه لب (انگولار چیلایتیس) چیلایتیس اگزفولیاتو
۱۹۸	<b>ندول‌های لب</b>
۱۹۸	موکوسل (پدیده نشت موکوس به خارج از رگ)، تومور غدد بزاقی فرعی، کیست نازولیبیال (کیست نازوآلوئولار)
۱۹۹	تومورها و ندول‌های مزانشیمال
۲۰۰	<b>تورم لب</b>
۲۰۰	آنژیوادم، گلاندولار چیلایتیس
۲۰۱	گرانولوماتوز دهانی - صورتی (چیلایتیس گرانولوماتوز)، تروما، سلولیت
۲۰۳	<b>تورم‌های کف دهان</b>
۲۰۳	کیست درموئید، رانولا، کیست مجرای بزاقی، سیالولیت
۲۰۴	موکوسل



۲۰۵	تورم های کام
۲۰۵	توروس های کامی (توروس پالانتیوس)، لیپوما، کیست مجرای نازوپالاتین (کیست کانال انسیزیو)
۲۰۶	آبسه پری اپیکال، هیپرپلازی لنفوئید، لنفوما
۲۰۸	تورم های کام: ضایعات غدد بزاقی
۲۰۸	سیالادنتیت، سیالومتاپلازی نکروزان، نئوپلاسم خوش خیم غدد بزاقی فرعی، نئوپلاسم بدخیم غدد بزاقی فرعی
۲۱۰	تورم های صورت
۲۱۰	عفونت ادنتوژنیک
۲۱۱	عفونت فضای باکال، عفونت فضای ماستر (ساب ماستر)، عفونت فضای اینفرااوربیتال، آنژین لوودویگ
۲۱۳	تورم های صورت
۲۱۳	سیالادنوز، تومور وارتین (سیست آدنوم لنفوماتوز و پاپیلاری)، سندرم شوگرن، بیماری وسندرم کوشینگ، هیپرتروفی ماستر نوروفیبروماتوز
۲۱۴	سیستیک میگروما (لنفانژیوم)، سارکوم یوئینگ
۲۱۵	تورم وضعف اعصاب صورت
۲۱۵	آنژیوادم، آمفیزم
۲۱۶	خونریزی پس از عمل جراحی، فلج بل
۲۱۸	بررسی کیس ها

### بخش نهم: یافته های داخل دهانی براساس تغییر رنگ

۲۲۴	ضایعات سفید
۲۲۴	گرانول های فوردایس، Linea Alba، لکوام، Morsicatio Buccarum
۲۲۶	ضایعات سفید
۲۲۶	خال اسفنجی سفید (دیسپلازی چین خورده سفید فامیلی)، ضایعات سفید تروماتیک
۲۲۹	ضایعات سفید مرتبط با تنباکو
۲۲۹	کراتوزیس سیگار، استوماتیت نیکوتین (کام سیگاری)، Snuff Dipper Patch کارسینوم وروکوز
۲۳۱	ضایعات قرمز
۲۳۱	پورپورا
۲۳۲	واریس، ترومبوز، همانژیوم ها
۲۳۴	ضایعات قرمز
۲۳۴	تالانکتازی هموراژیک ارثی، آنژیوماتوز Sturge-Weber
۲۳۶	ضایعات قرمز و سفید
۲۳۶	اریتروپلاکی، اریترولکوپلاکی و اریتروپلاکی خالدار
۲۳۷	کارسینیوم سلول سنگفرشی
۲۳۹	ضایعات قرمز و سفید
۲۳۹	لیکن پلان
۲۴۰	موکوزیت لیکنوئید
۲۴۱	ضایعات قرمز و سفید - قرمز
۲۴۱	لوپوس اریتماتوز
۲۴۲	ضایعات دارویی لینکوئید و لوپوس مانند
۲۴۴	ضایعات قرمز و سفید - قرمز
۲۴۴	کاندیدیازیس غشایی کاذب (برفک)، کاندیدیازیس هایپرپلاستیک مزمن، کاندیدیازیس آتروفیک حاد، شقاق گوشه لب

۲۴۵	کاندیدایزیس آتروفیک مزمن (دنچر استوماتیت).....
۲۴۶	<b>ضایعات پیگمانته</b> .....
۲۴۶	ملانوپلاکیا (پیگمنتاسیون فیزیولوژیک)، تتو.....
۲۴۷	افلیس(فرکل)، ملانوز سیگاری (پیگمنتاسیون مرتبط با دخانیات).....
۲۴۹	<b>ضایعات پیگمانته</b> .....
۲۴۹	ماکول ملانوتیک دهانی (ملانوز کانونی)، خال ملانوما.....
۲۵۱	<b>ضایعات پیگمانته</b> .....
۲۵۱	سندروم پوتز-جگرز (پولیپوز ارثی روده)، بیماری آدیسون (اختلال قشر آدرنال).....
۲۵۲	پیگمنتاسیون فلزات سنگین.....
۲۵۴	<b>بررسی کیس‌ها</b> .....

### بخش دهم: شناخت یافته‌های داخل دهانی توسط بررسی تغییرات سطح

۲۶۰	<b>ندول‌ها</b> .....
۲۶۰	پاپیلای رتروکاسپید، کیست لنفوپیتلیال دهانی، توروس، اگزوستوز و استنوما.....
۲۶۲	<b>ندول‌ها</b> .....
۲۶۲	فیبروم تحریکی (فیبروم تروماتیک)، فیبروم سلول‌های ژانت، لیپوما.....
۲۶۳	فیبرولیپوما، نروماتروماتیک، نوروفیبروما.....
۲۶۵	<b>پاپولوندول‌ها</b> .....
۲۶۵	پاپیلوما سنگفرشی دهانی (پاپیلوما)، وروکا و لگاریس، هیپرپلازی اپی‌تلیال کانونی (بیماری هک)، کوندیلوما آکومیناتوم (زگیل جنسی).....
۲۶۶	لفناژئیوم.....
۲۶۷	<b>ضایعات وزیکولوبولوزا</b> .....
۲۶۷	ژنژیواستوماتیت هرپتیک اولیه.....
۲۶۸	عفونت هرپس سیمپلکس اولیه، هرپانژین.....
۲۷۰	<b>ضایعات وزیکولوبولوزا</b> .....
۲۷۰	واریسلا (آبله مرغان)، هرپس زوستر (زونا).....
۲۷۱	بیماری دست، پا و دهان.....
۲۷۲	<b>ضایعات وزیکولوبولوزا</b> .....
۲۷۲	واکنش‌های آلرژیک، آنافیلاکسی موضعی.....
۲۷۳	استوماتیت آلرژیک، آنژیوادم، ازدیاد حساسیت تأخیری، استوماتیت تماسی.....
۲۷۵	<b>ضایعات وزیکولوبولوزا</b> .....
۲۷۵	اریتم مولتی فورم، اریتم مولتی فورم دهانی، سندرم Stevens-Johnson (اریتم مولتی فورم شدید).....
۲۷۶	نکروز اپیدرمی توکسیک.....
۲۷۷	<b>ضایعات وزیکولوبولوزا</b> .....
۲۷۷	پمفیگوس و لگاریس.....
۲۷۸	پمفیگوئید.....
۲۸۰	<b>ضایعات زخمی</b> .....
۲۸۰	زخم تروماتیک، استوماتیت آفتی راجعه (زخم آفتی، آفت مینور).....
۲۸۰	<b>ضایعات زخمی</b> .....
۲۸۲	آفت ماژور، زخم هرپتی فورم.....

۲۸۳..... سندرم بهجت (سندرم چشمی، دهانی و تناسلی).....

**۲۸۵..... ضایعات زخمی**.....

۲۸۵..... زخم گرانولوماتوز، کارسینوم سلول سنگفرشی، زخم کموتراپوتیک.....

**۲۸۸..... بررسی کیس‌ها**.....

### بخش یازدهم: تظاهرات دهانی بیماری‌های جنسی و درمان با داروهای سیستمیک

**۲۹۴..... بیماری‌های جنسی و قابل انتقال از طریق جنسی**.....

۲۹۴..... وضعیت تراماتیک، فارنژیت منتقله از راه جنسی، مونونوکلئوز عفونی، سیفلیس.....

**۲۹۷..... عفونت HIV و ایدز**.....

۲۹۷..... عفونت‌های باکتریایی دهانی ناشی از ایدز، ژنژیویت زخمی نکرزان، عفونت‌های قارچی دهانی ناشی از ایدز، اریتم خطی لته، کاندیدیازیس

سودوممبران، کاندیدیازیس اریتماتوز (آتروفیک).....

**۲۹۹..... عفونت HIV و ایدز**.....

۲۹۹..... عفونت‌های ویروسی دهانی مرتبط با ایدز، ویروس واریسلا - زوستر (VZV)، سایتومگالوویروس (CMV).....

۳۰۰..... ویروس ایشن بار (EBV) و لکوپلاکامودار، کندیلوما، آکومیناتوم، بدخیمی‌های دهانی، لنفوم غیرهوچکین.....

۳۰۲..... اثرات دهانی داروها و درمان‌ها.....

۳۰۲..... دهان مت، بیماری پیوند علیه میزبان، استئونکروز فکی مرتبط با دارو.....

۳۰۳..... هیپرپیگمنتاسیون ناشی از دارو.....

**۳۰۵..... بررسی کیس‌ها**.....

### بخش دوازدهم: کاربردهای بالینی و منابع

۳۱۱..... اختصارهای Rx.....

۳۱۲..... نسخه‌ها و پروتوکل‌های دارویی - ضد دردها.....

۳۱۳..... پروفیلاکسی آنتی بیوتیک.....

۳۱۴..... درمان با آنتی بیوتیک.....

۳۱۵..... داروهای آنتی میکروبیال برای بیماری‌های پرئودنتال: داروهای موضعی، دارو ها، و دهانشویه ها.....

۳۱۶..... داروهای ضد قارچ.....

۳۱۷..... درمان ضد ویروس.....

۳۱۷..... داروهای بی‌حسی: دهانی موضعی.....

۳۲۰..... داروهای ضد اضطراب.....

۳۲۱..... فلوراید، کاریواستاتیک و درمان‌های رمینرالیزاسیون.....

۳۲۲..... داروهای هموستاتیک.....

۳۲۳..... داروهای زخم‌های مخاطی.....

۳۲۴..... داروهای تنظیم‌کننده‌ی سیستم ایمنی و دیگر داروها.....

۳۲۵..... درمان سوء تغذیه.....

۳۲۶..... جایگزینی بزاز.....

۳۲۷..... آرام بخش‌ها/هیپنوتیک‌ها.....

۳۲۸..... ترک تنباکو.....

۳۲۹..... راهنمای تشخیص و درمان ضایعات دهانی شایع.....

۳۵۸..... واژه نامه.....

# بخش اول

## لندمارک‌های آناتومیک

### اهداف

- شناخت، تشریح و توصیف ساختارهای بافت نرم و لندمارک‌های قدامی و خلفی حفره دهان.
- شناخت، تشریح و توصیف ساختارهای بافت نرم و لندمارک‌های کف دهان، زبان و کام.
- شناخت، تشریح و توصیف ساختارهای بافت نرم و لندمارک‌های پریودنشیوم.
- شناخت، تشریح و توصیف ساختارهای استخوانی و لندمارک‌های ماگزیلا و مندیبل و مناطق مجاور.
- شناخت، تشریح و توصیف انواع نرمال شایع.
- شناخت ساختارهای بافت نرم داخل دهانی و لندمارک‌های آناتومیک در دهان بیمار، در شرایط بالینی.

و خلفی توسط سطح شکمی زبان است. قسمت قدامی صاف و یکنواخت است و توسط مخاط پوشانده شده است. فرنوم لینگوآل در امتداد میدلاین قسمت خلفی قرار دارد. بین دو نیمه، منطقه ای مرتفع وجود دارد که مجرای وارتون غده تحت فکی در زیر آن قرار دارد. بزاق غده تحت فکی از طریق پاپول بلندی به نام کارونکل زیر زبانی خارج می شود تا کف دهان مرطوب شود. در امتداد قسمت خلفی کارونکل، دهانه‌های کوچک متعدد، مجاری Rivinus، وجود دارد که بزاق غدد بزاقی زیر زبانی را حمل می کنند. در زیر این ساختارها یک جفت ماهیچه میلوئیوئید قرار دارد که در بالا بردن زبان و استخوان هیوئید نقش دارد.

**کام سخت (تصویر ۶-۱)** سقف حفره دهان را تشکیل می دهد. کام سخت از اپی تلیوم سنگفرشی، بافت همبند، غدد بزاقی فرعی و مجاری (فقط در دو سوم خلفی)، پریوستئوم و زائده های پالاتین ماگزایلا تشکیل شده است. از نظر آناتومی از چندین ساختار تشکیل شده است.

پاپیلای انسیزیو مستقیماً در پشت و بین دندان های پیشین فک بالا قرار دارد. این یک ساختار بیضی شکل و صورتی رنگ و برآمده است که روی سوراخ نازوپالاتین قرار دارد. روگا برآمدگی فیروزی است که به فاصله ی نزدیکی در پشت پاپیلای انسیزیو در یک سوم قدامی کام قرار دارد.

آنها از میدلاین تا چند میلی متر از لثه چسبیده دندان های قدامی به صورت طرفی ادامه می یابند. کمی عقب تر، طاق های جانبی قرار دارند، استخوان های آلئولاری هستند که وجوه پالاتالی دندان های خلفی را حمایت می کنند. در مرکز کام سخت، رافه ی میانی کام که یک نوار زرد - سفید فیروز در محل اتصال زوائد پالاتین راست و چپ است وجود دارد.

**کام نرم (تصویر ۷-۱)** در پشت کام سخت قرار دارد. این کام کاملاً منحصر به فرد است به این دلیل که کام نرم فاقد حمایت استخوانی است و دارای غدد بزاقی فرعی و بافت چربی و لنفوئیدی بیشتری نسبت به کام سخت است. کام نرم در حین جویدن و بلع عمل می کند. در حین بلع توسط عضلات levator palati و tensor palate و حرکتی که توسط اعصاب ۹ و ۱۰ جمجمه‌ای عصب دهی می شود، بالا می آید. رافه میانی کامی در کام نرم برجسته تر و ضخیم تر است. درست نزدیک رافه fovea palatinae قرار دارد. fovea مجاری ترشچی ۲ میلی متری از غدد بزاقی فرعی هستند. آنها لندمارک هایی بین کام سخت و کام نرم هستند. در سمت دیستال میدلاین کام نرم، زبان کوچک قرار دارد که به سمت پایین آویزان است.

## لندمارک‌های حفره ی دهان

**لبها (تصویر ۱-۱)**. لبها مرز بیرونی حفره دهان را تشکیل می دهند. آنها توسط مخاط و یک لایه از پاراکراتین پوشانده می شوند. در زیر آن بافت همبند و منبع خونی غنی وجود دارد. در عمق ماهیچه هایی وجود دارند که حرکت لب را کنترل می کنند (orbicularis oris, levator و depressor oris).

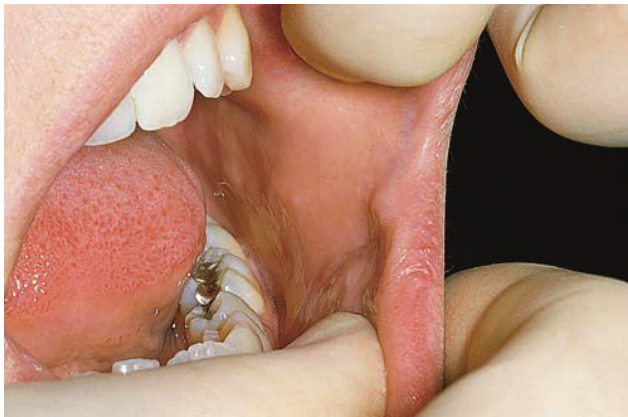لبها صورتی - قرمز به نظر می رسند ولی رنگ آنها می تواند بسته به سن بیمار و پیگمانتاسیون، قرار گرفتن در معرض خورشید و سابقه تروما متفاوت باشد. محل اتصال لبها با مخاط لبیال، نقطه تماس لب بالا و پایین خط مرطوب است. ورمیلیون قسمتی خارج از خط مرطوب است. مرز ورمیلیون محل اتصال لب با پوست است. لبها باید با چشم بررسی شوند و در حین معاینه دهانی لمس گردند. سطح باید صاف و یک رنگ باشد. حاشیه آن باید صاف باشد و به خوبی مشخص باشد.

**مخاط لبیال (تصویر ۲-۱)** اپیتلیوم نازک و صورتی پاراکراتوتیک است که لبها را پوشانده است. مخاط لبیال معمولاً صورتی یا صورتی مایل به قهوه ای به همراه مویرگ های کوچک قرمز که منطقه را تغذیه می کنند، است. مجاری کوچک غدد بزاقی بر روی سطح مخاطی تخلیه می شوند. این مجاری به صورت روزنه های کوچکی ظاهر می شوند که بزاق موسینی را ترشح می کنند.

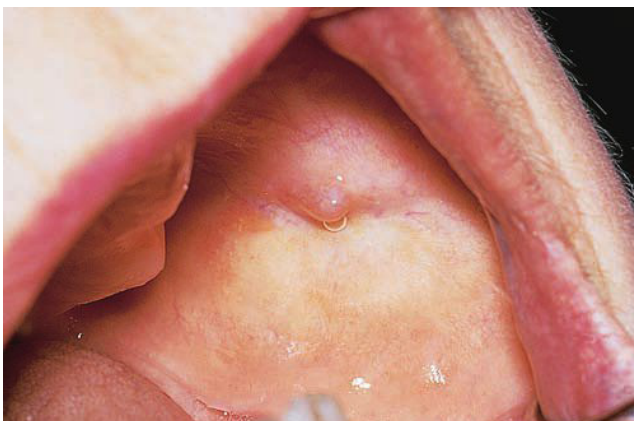**مخاط باکال (تصویر ۳-۱)** پوشش اپیتلیال داخلی گونه‌ها است. مخاط باکال مخاط لب را به صورت دو طرفه به رترومولرپد گسترش می دهد و تا رافه پتریگومندیولار گسترش می یابد. رسوب چربی در بافت همبند باکال می تواند آن را زرد یا برنزه نشان دهد. غدد بزاقی فرعی در این منطقه وجود دارد و مخاط دهان را مرطوب می کند. Caliculus angularis یک پاپول صورتی رنگ معمولی است که در مخاط باکال در کامیشور قرار دارد.

**پاپیلای پاروتید (تصویر ۴-۱)** یک پاپول مثلی، برجسته و صورتی روی مخاط باکال مجاور مولرهای اول فک بالا به صورت دو طرفه است. پاپیلای پاروتید انتهای مجرای استنسون، مجرای ترشچی غده پاروتید را تشکیل می دهد. این غده با خشک کردن پاپیلا با گاز، فشار دادن انگشتان زیر فک پایین و افزایش فشار به سمت بالا و روی غده دوشیده می شود. در سلامت، بزاق شفاف باید از مجرا جریان یابد.

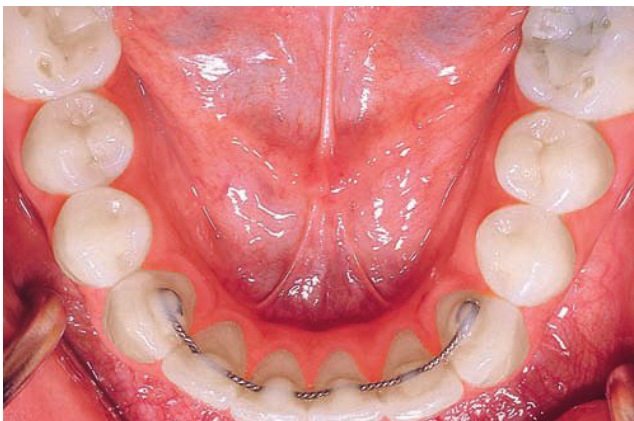
**کف دهان (تصویر ۵-۱)** ناحیه زیرین نیمه ی قدامی زبان است. از اپیتلیوم نازک و صورتی رنگ، پاراکراتینیزه، بافت همبند، غدد بزاقی و اعصاب و عروق خونی مرتبط تشکیل شده است. کف دهان دارای مرزهای قدامی جانبی U شکل توسط قوس دندانی



تصویر ۱,۳. مخاط باکال و calculus angularis

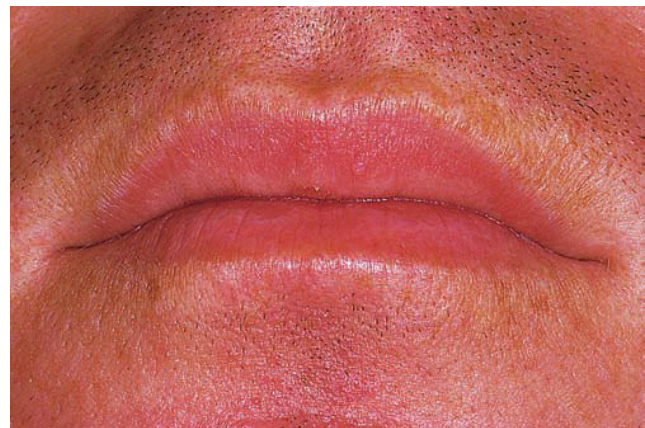

تصویر ۱,۴. پاپیلای پاروتید: مجاور دندان مولر اول ماگزیلا

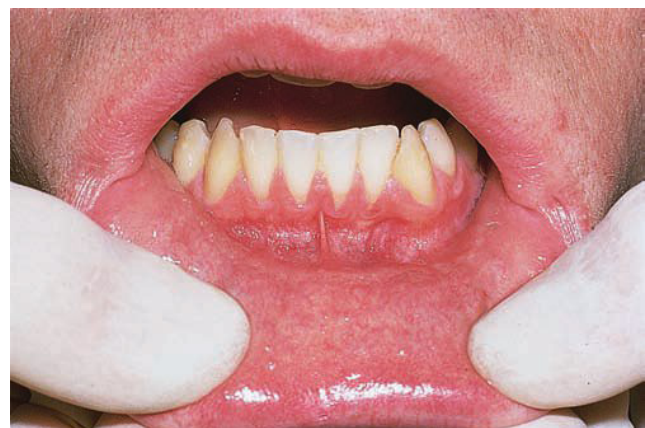

تصویر ۱,۵ کف دهان: به همراه فرنوم لینگوال مرکزی

**اوروفارنکس و لوزه ها (تصویر ۸-۱) اوروفارنکس بین دهان و مری قرار دارد. مرز های اوروفارنکس زبان کوچک در امتداد بعد قدامی، دو ستون لوزه ای (fauces) در امتداد بعد قدامی - جانبی و دیواره فارنژیال در بعد خلفی است. لوزه ها بافت لنفاوی هستند که در دو ستون قرار دارند. ستون لوزه ای قدامی توسط عضله پالاتوگلووس که به سمت پایین، بیرون و جلوی قاعده ی زبان حرکت می کند تشکیل شده است. ستون لوزه ای خلفی بزرگتر است و به سمت عقب حرکت می کند و توسط ماهیچه ی پالاتوفارنژیوس تشکیل می شود. لوزه ها ساختار های گنبدی شکلی از بافت نرم هستند که دارای چین سطحی و در هم فرورفتگی (تا خوردگی) است که برای جذب میکروب های مهاجم استفاده می شود. لوزه ها در دوران نوجوانی (یک دوره رشد لنفوئیدی) و در طی پروسه های عفونت، التهاب و نئوپلاستیک بزرگ می شوند. جزایر بافت لوزه در سطح خلفی دیواره فارنژیال دیده می شوند. حلقه Waldeyer حلقه ای از بافت آدنوئید است که توسط بافت لوزه ای که در زبان پشتی یافت می شود (لوزه زبانی)، فارنکس (لوزه فارنژیال) و fauces (ستون های لوزه ای) تشکیل می شود.**



تصویر ۱,۱. لب ها: ظاهر طبیعی و سالم



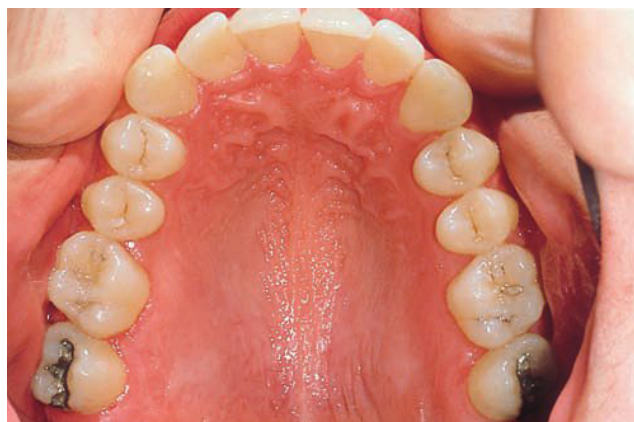تصویر ۱,۲. مخاط لبیال: پوشش داخلی لب ها

## لندمارک های زبان و انواع نرمال

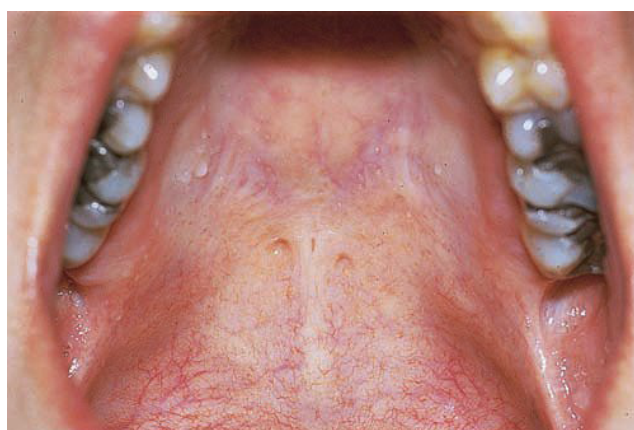**آناتومی نرمال زبان (تصاویر ۱-۲ تا ۵-۲)** زبان یک اندام فشرده است که از ماهیچه‌های اسکلتی تشکیل شده است و دارای عملکردهای مهمی در چشایی، جویدن، بلعیدن و گفتار است. پشت زبان (سطح بالایی) توسط یک لایه محافظ از اپیتلیوم سنگفرشی مطبق و برآمدگی های مخاطی متعددی به نام پاپیلا پوشانده شده است. ۴ نوع پاپیلا سطح پشتی زبان را می پوشاند: نخعی شکل، قارچی شکل، جامی شکل و برگی شکل. پاپیلای نخعی شکل کوچکترین اما بیشترین پاپیلا است. آن‌ها ساقه‌های باریک، مو مانند و کراتینی هستند که از زبان محافظت می کنند. در صورتی که بهداشت دهان و دندان خوب باشد صورتی به نظر می رسند، اما ممکن است قرمز یا سفید باشد و در صورت تحریک یا التهاب ممکن است سفید یا قرمز باشند. پاپیلاهای طویل یا از بین رفتن پاپیلاها یا آتروفی آن‌ها مرتبط با بیماری است. پاپیلای قارچی شکل غیر کراتینی، گرد و به شکل قارچ هستند و بین پاپیلاهای نخعی شکل پراکنده هستند و کمی بالاتر از آن‌ها قرار گرفته اند. قرمز روشن تر، پهن تر و از نظر تعداد کمتر (حدود ۳۰۰ تا ۵۰۰) نسبت به پاپیلاهای نخعی شکل هستند. هر پاپیلای قارچی شکل حاوی دو تا چهار جوانه چشایی است که موجب توانایی چشایی می شود. (شور، شیرین، ترش یا تلخ) تعداد پاپیلاهای قارچی در نوک قدامی و حاشیه جانبی زبان بسیار زیاد است و می توان آنها را با رنگ غذایی آبی رنگ آمیزی و مشاهده کرد. پاپیلاهای قارچی گاهی اوقات حاوی رنگدانه‌های قهوه ای به ویژه در ملانودرم ها هستند.

بزرگترین پاپیلاها، پاپیلاهای جامی شکل هستند که جوانه‌های چشایی هم دارند. ۸ تا ۱۲ پاپیلای جامی شکل در یک ردیف V شکل در قسمت خلفی پشتی زبان دور هم قرار گرفته اند. آنها به صورت برجستگی صورتی رنگ ۲ تا ۴ میلی متر ظاهر می شوند که توسط یک درز باریک به نام *sulcus terminalis* احاطه شده است.

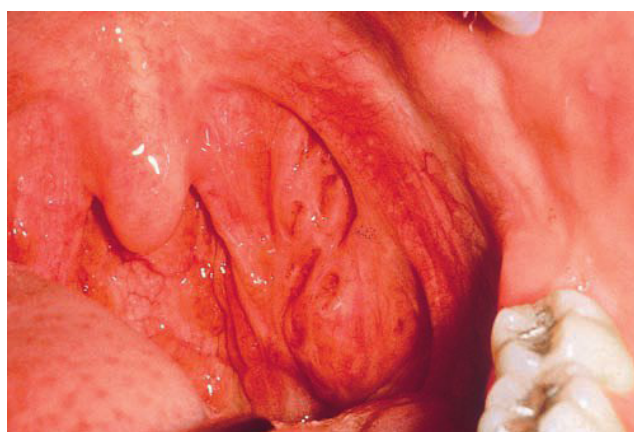
معاینه دقیق حاشیه جانبی منطقه خلف زبان پاپیلای برگی شکل را آشکار می کند. این پاپیلاها برآمدگی هایی شبیه برگ هستند که به صورت چین های عمودی جهت گیری شده اند. پاپیلای برگی شکل در کودکان و نوجوانان برجسته تر از افراد مسن است. بافت لنفوئید هیپر تروفیک شیار دار (لوزه زبانی) که از ریشه پشتی خلفی زبان به این ناحیه گسترش می یابد، گاهی اوقات به اشتباه پاپیلای برگ دار نامیده می شود.



تصویر ۱،۶. کام سخت : انسیزیو پاپیلا و روگا در یک سوم قدامی

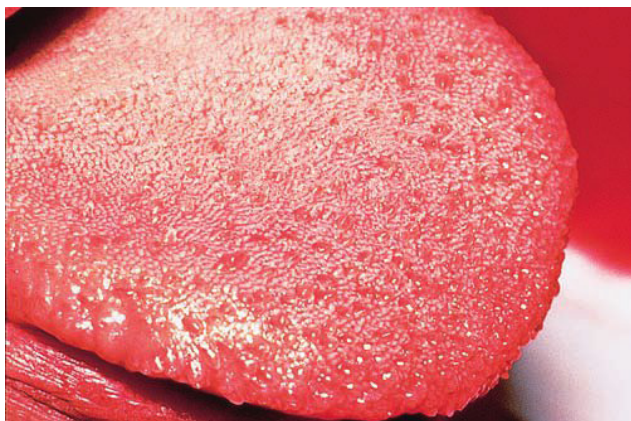


تصویر ۱،۷. کام نرم : fovea palatinae و رافه میانی کام

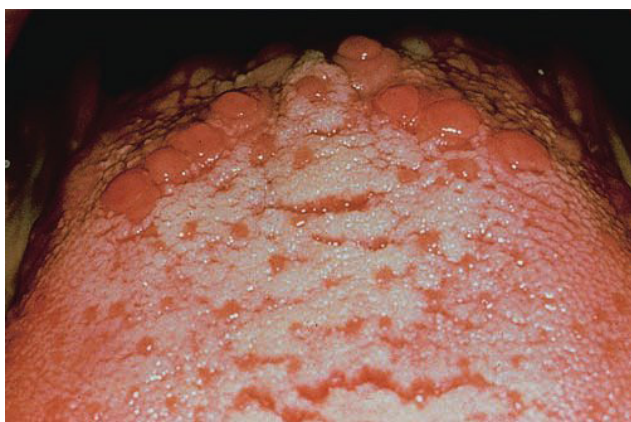

تصویر ۱،۸. اوروفارنکس و ستون‌های لوزه ای

خارجی درون بدن مانند پلاک آترواسکلروتیک، یا از بین رفتن خاصیت ارتجاعی دیواره عروقی در نتیجه افزایش سن است. واریکوسیت‌های داخل دهانی معمولاً به صورت سطحی در ناحیه شکمی دو سوم جلویی زبان ظاهر می‌شوند و ممکن است تا حاشیه جانبی و کف دهان امتداد پیدا کنند. مردان و زنان به طور مساوی تحت تأثیر قرار می‌گیرند. واریکوسیت‌ها به صورت پاپول‌ها یا ندول‌های موج آبی - قرمز تا بنفش ظاهر می‌شوند. واریس‌های تکی ممکن است برجسته و پیچ در پیچ باشند یا کوچک و نقطه نقطه باشد. لمس باعث ایجاد درد نمی‌شود، اما می‌تواند خون را به طور موقت از رگ خارج کرده و در نتیجه نمای سطحی صافی داشته باشد. دیاسکوپي (فشار دادن ضایعه با لوله پلاستیکی شفاف یا اسلاید شیشه‌ای) باعث سفید شدن واریس می‌شود. هنگامی که بسیاری از رگهای زبانی برجسته هستند، این حالت فلبکتازی یا زبان خاویاری (caviar tongue) نامیده می‌شود. لب و کامیشور لب از دیگر مکان‌های متداول فلبکتازی است. درمان این شرایط لازم نیست، مگر اینکه دلایل زیبایی داشته باشد.



تصویر ۲،۱. پاپیلای نخی شکل و قارچی شکل زبان



تصویر ۲،۲. پاپیلای جامی شکل تشکیل یک ردیف V شکل را می‌دهند.

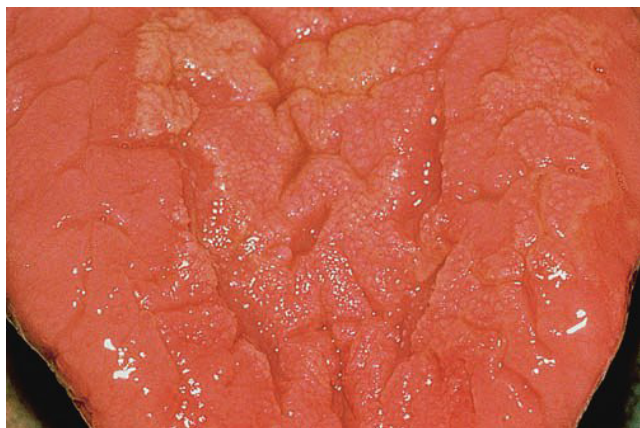در سطح شکمی (زیر) زبان برآمدگی‌هایی خطی وجود دارد که *plica fimbriata* نامیده می‌شود. عملکرد *plica fimbriata* در انسان به مقدار کمی شناخته شده است اما در نوزادان تازه متولد شده و سایر پرمات‌ها دارای جوانه‌های چشایی است. گاهی اوقات *fimbriata* در افراد با پوست تیره، قهوه‌ای است. **زبان شیاردار (Plicated Tongue یا Scrotal Tongue)** (تصویر ۶-۲) تنوعی نرمال از آناتومی زبان است که شامل یک شکاف میدلاین، دو شکاف یا چند شکاف در دو سوم قدامی سطح پشتی زبان است. الگوها، طول و عمق شکاف مختلف مشاهده شده است. علت زبان شیاردار ناشناخته است ولی اغلب با افزایش سن و در بیماران که دارای کاهش ترشح بزاق هستند ایجاد می‌شود. حدود ۱ تا ۵ درصد از جمعیت تحت تأثیر قرار می‌گیرند. فراوانی این شرایط در مردان و زنان برابر است. این بیماری معمولاً در بیماران مبتلا به سندرم داون و در ترکیب با زبان جغرافیایی رخ می‌دهد. زبان شیاردار جزئی از سندرم Melkersson-Rosenthal (زبان شیاردار، *cheilitis granulomatosa* و فلج یک طرفه عصب فاشیال) است.

زبان شیاردار ممکن است به طور ثانویه التهابی شود و سبب بوی بد دهان در نتیجه ی‌گیر غذایی شود. بنابراین، مسواک زدن زبان برای تمیز نگه داشتن شیارها توصیه می‌شود. این وضعیت خوش خیم است و درد ایجاد نمی‌کند.

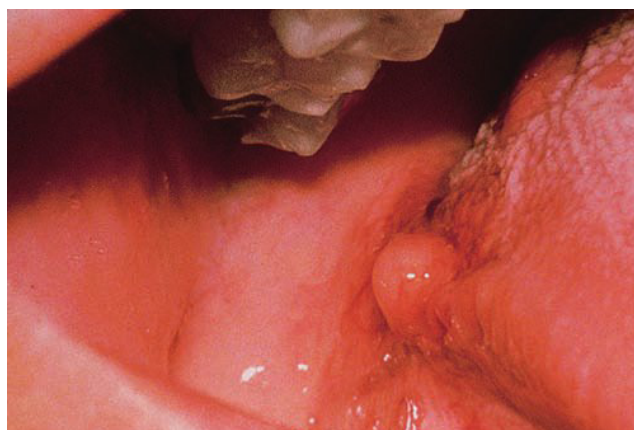
**زبان انگیلوز (تصویر ۷-۲)** فرنوم لینگوال به طور معمول به سطح شکمی زبان و جنیال توبرکل‌های مندیبل متصل است. اگر فرنوم نتواند به درستی به زبان و جنیال توبرکل‌ها متصل شود، اما در عوض به کف دهان یا لثه زبانی و نوک سطح شکمی زبان متصل می‌شود، به این حالت انگیلوگلوسیا یا *tongue-tie* می‌گویند. این بیماری مادرزادی (۱) با فرنوم لینگوال به طور غیرطبیعی کوتاه، در جای نامناسب و ضخیم و (۲) زبانی که قابل باز شدن و جمع شدن نیست، مشخص می‌شود. اتصال ممکن است کامل یا ناقص باشد. اتصال ناقص بیشتر شایع است. اگر شرایط شدید باشد، گفتار ممکن است تحت تأثیر قرار گیرد. در صورتی که گفتار دچار مشکل باشد یا اگر طرح درمان دنچر فک پایین یا دنچر پارسیل متحرک باشد، اصلاح به وسیله جراحی و گفتاردرمانی ضروری است. تخمین فراوانی انگیلوگلوسیا یک مورد در هر ۱۰۰۰ تولد است.

**واریکوسیت زبانی (فلبکتازی) (تصویر ۸-۲)** بزرگ شدن رگهای گشاد شده در سطح شکمی زبان یک یافته رایج در افراد مسن است. علت این اتساع عروقی یا انسداد ورید توسط جسم

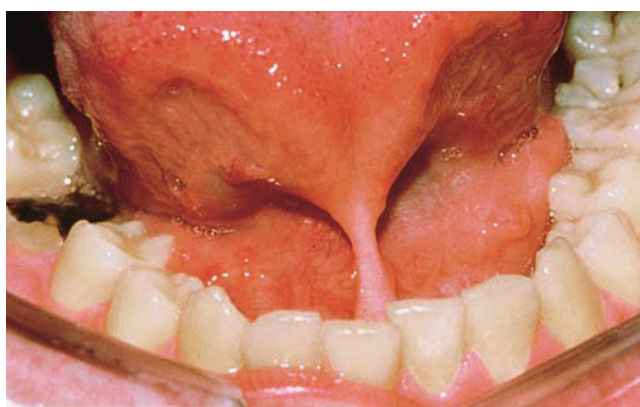



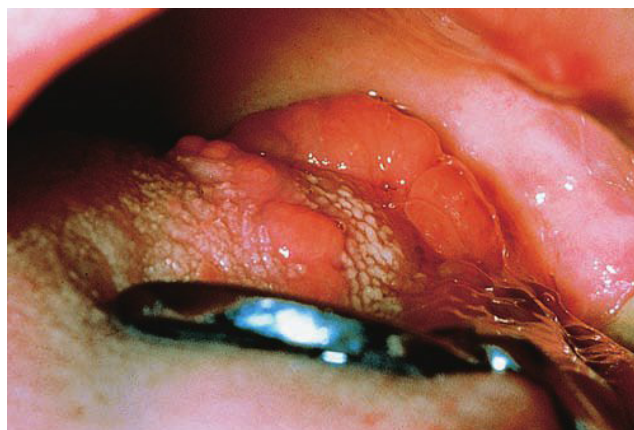تصویر ۲,۶. زبان شیاردار: سطح پشتی



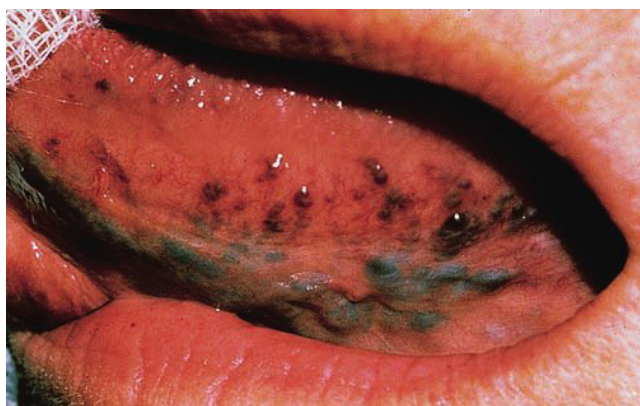تصویر ۲,۳. پاپیلای برگه شکل: قسمت خلفی جانبی زبان



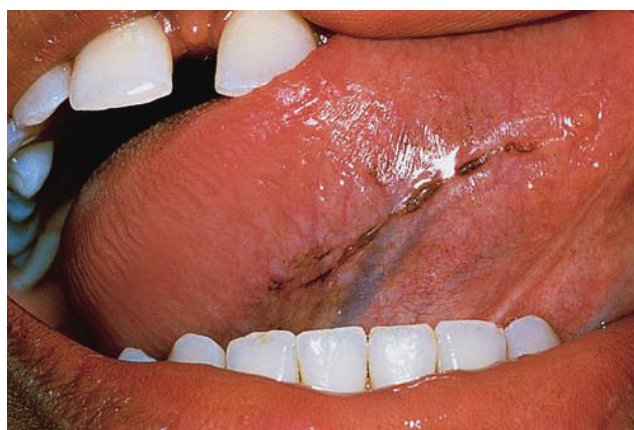تصویر ۲,۷. زبان گره خورده: عدم ایجاد اختلال در گفتار



تصویر ۲,۴. لوزه زبانی در قسمت پشتی جانبی زبان



تصویر ۲,۸. واریکوسیت زبانی: در سطح شکمی زبان



تصویر ۲,۵. Plica fimbriata در یک شخص با پوست تیره

## لندمارک‌های پرئودنشیوم

**پرئودنشیوم (تصاویر ۱-۳ و ۲-۳)** بافتی است که مستقیماً دندان‌ها را احاطه کرده و از آنها حمایت می‌کند. شامل استخوان آلوئول، پریوست، لیگامان پرئودنتال، سولکوس لثه و لثه است. هر یک از این اجزا به تثبیت دندان در فک‌ها کمک می‌کند. استخوان آلوئول از استخوان اسفنجی تشکیل شده است و بین صفحات کورتیکال قرار دارد و توسط رگ‌های خونی و فضاها مغز استخوان سوراخ می‌شود. پریوستوم بافت همبند مترامی است که به استخوان آلوئولار متصل شده و سطح بیرونی آن را پوشانده است. دندان‌ها توسط لیگامان پرئودنتال که به سمتوم که ریشه دندان‌ها را می‌پوشاند به استخوان آلوئولار متصل است. لیگامان پرئودنتال از سلول‌ها و فیبرهای کلاژن نوع ۱، ۳ و ۵ تشکیل شده است. ریشه دندان را احاطه کرده و آن را حمایت می‌کند از اپکس ریشه تا قاعده سالکوس لثه گسترش می‌یابد. سالکوس لثه ای، فضای بین لثه آزاد و سطح دندان، توسط یک لایه نازک از سلولهای اپیتلیال به صورت داخلی پوشانده شده است. قاعده سالکوس توسط اپی تلیوم جانکشنال، یک نوع ویژه اپی تلیوم که لثه را به ریشه متصل می‌کند، تشکیل می‌شود. این اپی تلیوم سدی را در برابر ورود باکتری‌ها ایجاد می‌کند. در وضعیت سلامتی، سالکوس لثه ای کمتر از ۳ میلی متر عمق دارد که توسط پروب پرئودنتال از محل اتصال سمتوم و مینا (CEJ) تا قاعده سالکوس اندازه گیری می‌شود. کلونیزاسیون باکتری‌ها داخل سالکوس باعث التهاب می‌شود که در نهایت منجر به تخریب اتصال اپی تلیالی می‌شود. نشانه التهاب مزمن گسترش اپیکالی چسبندگی اپی تلیالی بیش از ۳ میلی متر است. اگرچه تجمع پلاک باکتریایی مهمترین عامل تأثیرگذار بر سلامت پرئودنشیوم است، موقعیت دندان در داخل قوس، فشار اکلوزالی، عادات پارافانکشنال، اپلاینس‌ها، دارو‌ها، اتصالات فرنومی بر سلامت پرئودنتال و تشکیل پاکت‌های پرئودنتال تأثیر می‌گذارد.

**مخاط آلوئولار و اتصالات فرنومی (تصاویر ۳-۳ و ۳-۴)**

مخاط بافت اپی تلیوم و بافت همبندی سستی است که حفره دهان را می‌پوشاند. مخاط آلوئولی یک مخاط متحرک است که روی استخوان آلوئولار قرار دارد و با سطح اپیکال پرئودنشیوم هم‌مرز است. زیرا به پریوستوم زیرین و استخوان نچسبیده است. مخاط آلوئولار نازک و پر عروق است. بر این اساس، قرمز مایل به صورتی، قرمز یا قرمز روشن به نظر می‌رسد. در بررسی دقیق، شریان‌ها و مویرگ‌های کوچک در داخل مخاط آلوئول می‌توانند مشاهده شوند. این رگ‌ها مواد مغذی، اکسیژن و سلولهای خونی

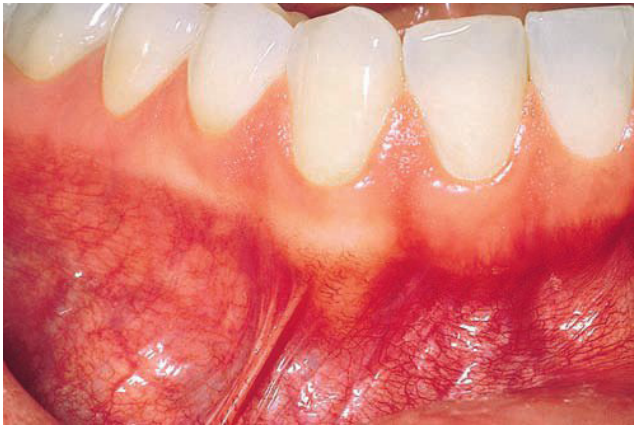را برای این ناحیه تامین می‌کنند. مخاط عموماً به عنوان مخاط باکال (اگر در قسمت جانبی یا خلفی باشد) یا مخاط لیبال (اگر در قسمت قدامی باشد) شناخته می‌شود.

فرنوم اتصالات عضلات لب و گونه در مکانهای خاصی در مخاط آلوئولار است. هنگامی که لب‌ها یا گونه‌ها متسع می‌شوند، به شکل حاشیه‌های قوسی شکل از بافت فیبروز انعطاف‌پذیری ظاهر می‌شوند. شش فرنوم دهانی شناسایی شده است. فرنوم لیبال ماگزایلا در خط وسط بین دندان‌های سنترال انسیزور ماگزایلا قرار دارد و حدود ۴ تا ۷ میلی متر در اپیکال ناحیه بین‌دندانی قرار دارد. فرنوم لیبال فک پایین به طور مشابه در زیر و بین دندان‌های سنترال انسیزور مندیبل در مخاط آلوئولار ظاهر می‌شود. دو فرنوم باکال ماگزیلاری و مندیبولار در داخل مخاط آلوئولار در نزدیکی اولین پرمولر در سمت راست و چپ قرار دارند. اگرچه فرنوم به طور مستقیم به حمایت از پرئودنتال کمک نمی‌کند، اما آنهایی که در فاصله ۳ میلی متری از CEJ یک دندان متصل می‌شوند، می‌توانند بافت‌های پرئودنتال را بکشند و در ایجاد تحلیل لثه کمک کنند.

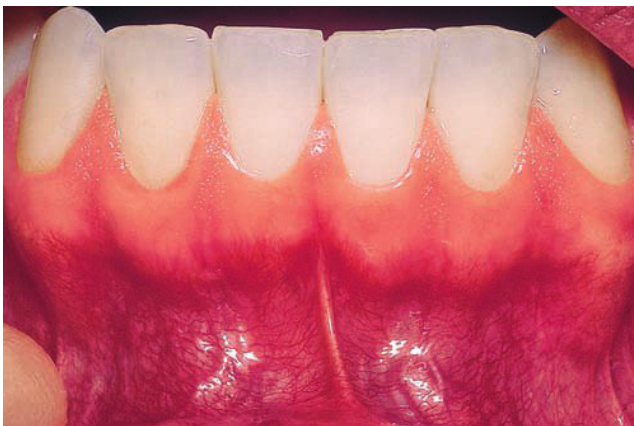**اتصال مخاطی لثه ای (تصویر ۵-۳)** یک لندمارک آناتومیکی است مرز بین مخاط آلوئولار غیر چسبنده و لثه چسبنده را نشان می‌دهد. محل اتصال مخاط - لثه ۳ تا ۶ میلی متر زیر CEJ است و در اطراف مناطق باکال و لینگوال قوس گسترش می‌یابد. قابلیت مشاهده محل اتصال به تفاوت واسکولاریتی و رنگ دو بافت بستگی دارد. هنگامی که مخاط آلوئول فرمز است و لثه چسبنده صورتی است و به این دلیل که محل اتصال بین مخاط آلوئولار متحرک و لثه چسبنده ی غیر متحرک است، به آسانی تشخیص داده می‌شود.

**لثه چسبنده و لثه مارجینال (تصاویر ۶-۳ تا ۸-۳)**

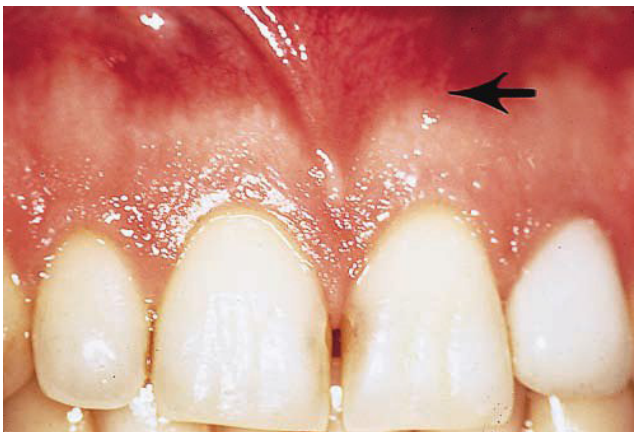لثه چسبنده و لثه آزاد مارجینال سمت بیرونی سالکوس لثه را می‌پوشاند. لثه چسبنده به صورت کروئالی از مخاط آلوئولار تا لثه آزاد مارجینال گسترش می‌یابد. توسط اپی تلیوم کراتینیزه پوشیده شده است و به پریوستوم متصل است و قابل حرکت نیست. در شرایط سلامتی، لثه چسبنده صورتی، سفت و با عرض ۲ تا ۷ میلی متر است. سطح آن کمی محدب و نقطه نقطه، مانند سطح پرتقال است. شیارهای بین‌دندانی را می‌توان در لثه چسبنده به صورت شیارهای عمودی یا فرورفتگی‌های باریک بین ریشه دندان مشاهده کرد. لثه مارجینال یقه لثه ای را در اطراف ناحیه سرویکال دندان ایجاد می‌کند. صورتی است و مانند لثه چسبنده کراتینیزه است و لبه گرد صاف دارد. بر خلاف لثه



تصویر ۳,۳. پریودنشیوم سالم و فرنوم باکال

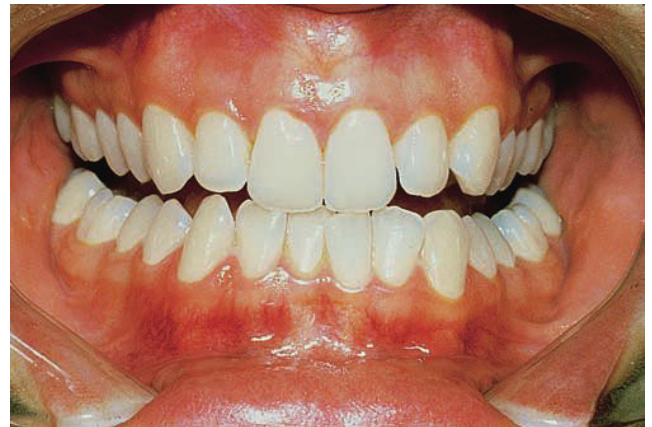

تصویر ۳,۴. مخاط آلوتولار قرمز و فرنوم لبیال

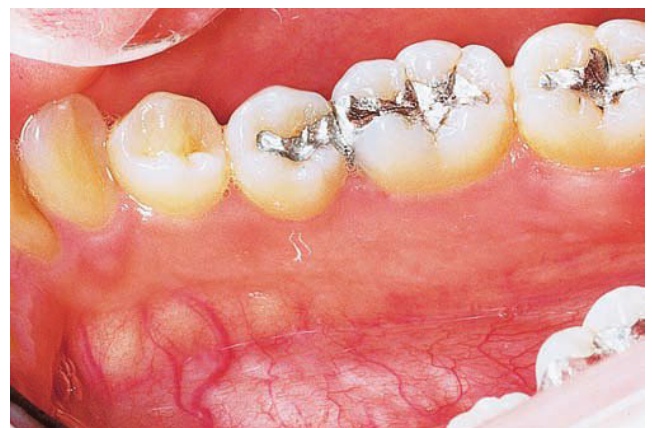

تصویر ۳,۵. اتصالات مخاطی لثه ای: با فلش مشخص شده است

چسبنده، لثه مارجینال به پریوستئوم متصل نیست و هم چنین نقطه نقطه هم نیست. ماهیت تحرک آزادانه آن اجازه می دهد تا پروب پریودنتال حین ارزیابی عمق پاکت از زیر آن عبور کند. بر این اساس، به آن لثه آزاد مارجینال نیز گفته می شود. محل اتصال بین لثه مارجینال و لثه چسبنده شیار لثه ای آزاد گفته می شود. پاپیلاهی بین دندانهای برآمدگی مثلثی لثه مارجینال است که به صورت برنده بین دندانهای مجاور امتداد می یابد. پاپیلا دارای یک سطح باکال و لینگوال و یک ناحیه بین دندانهای (COL) است که مقعر، فرو رفته و پوشیده از لثه آزاد مارجینال است. در وضعیت سلامت، پاپیلاها صورتی رنگ و لبه چاقویی هستند، به سختی می تواند توسط پروب پریودنتال حرکت داده شود و در نزدیکی منطقه تماس بین دندانهای گسترش یابد. حضور التهاب و بیماری (یعنی التهاب لثه) رنگ، شکل و قوام لثه آزاد مارجینال و پاپیلاهی بین دندانهای را تغییر می دهد و باعث می شود لثه مارجینال به رنگ بنفش - قرمز ظاهر شود، بنابراین متورم و حساس می شود و پاپیلا برای استراحت از دندان دور شود.



تصویر ۳,۱. پریودنشیوم سالم: نمای قدامی



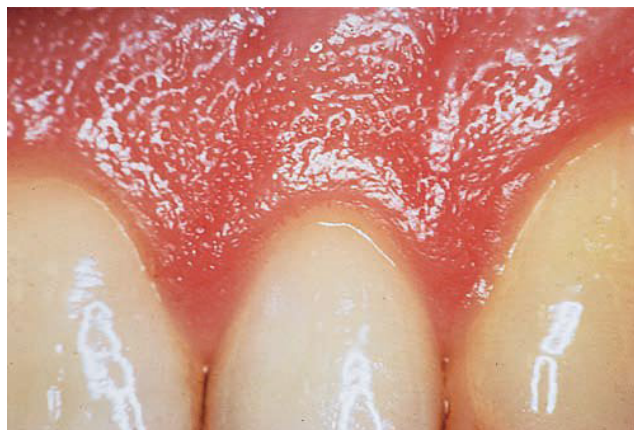تصویر ۳,۲. پریودنشیوم سالم: نمای زبانی

## اکلوژن و مال اکلوژن

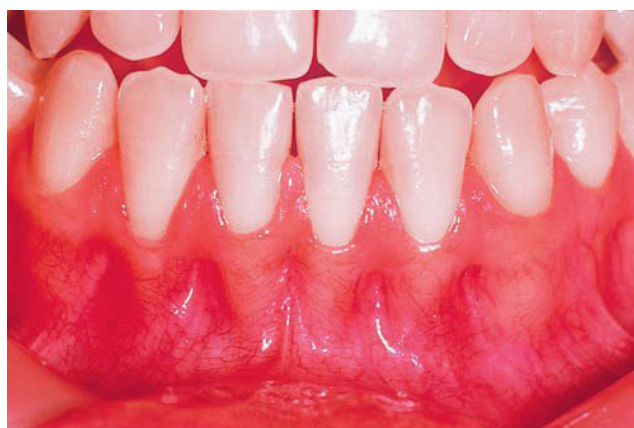اکلوژن رابطه‌ی دندان‌های ماگزینا و مندیبل در طی تماس فانکشنال است. این اصطلاح برای توصیف نحوه هماهنگ شدن و جفت شدن دندان‌ها کنار هم استفاده می‌شود. در یک اکلوژن ایده آل، تمام دندان‌های ماگزینا کمی روی دندان‌های مندیبل قرار می‌گیرند. کاسپ‌های مولر‌های بالا در شیارهای باکال دندان‌های مولر پایین قرار می‌گیرند و میدلاین هم هماهنگ می‌شود. تعداد کمی از افراد اکلوژن عالی دارند، و مال اکلوژن (ارتباط موقعیتی غیر طبیعی دندانهای ماگزینا با دندان‌های مندیبل) یک دلیل شایع بیماران برای درخواست درمان ارتودنسی است. اگرچه اکثر ناهنجاری‌ها نیازی به درمان ندارند، اصلاح مال اکلوژن می‌تواند ظاهر و توانایی بیمار را در تمیز کردن دندان‌ها افزایش داده و خطر ابتلا به بیماری‌های دهان را کاهش دهد. مال اکلوژن اغلب ارثی است. وقتی فک بالا و پایین از نظر اندازه نامتناسب باشد، اندازه دندانها برای فک‌ها خیلی بزرگ یا کوچک باشد، یا فاصله/رویش دندانها غیر طبیعی باشد، ایجاد می‌شود. در زیر خلاصه‌ای از طبقه بندی اصلاح شده از مال اکلوژن آورده می‌شود که ابتدا توسط متخصص ارتودنسی Edward Hartley Angle (طبقه بندی انگل) را بر اساس روابط اکلوژالی مولرهای اول دائمی پایه گذاری کرد، بیان شد.

**اکلوژن کلاس ۱ (تصاویر ۱-۴ تا ۳-۴)** به عنوان اکلوژن ایده آل (طبیعی) و رابطه قدامی خلفی طبیعی فک‌ها در نظر گرفته می‌شود. در اکلوژن کلاس ۱، کاسپ مزیبواکال دندان مولر اول دائمی فک بالا به داخل شیار باکال مولر اول فک پایین جفت می‌شود. همچنین، کانین ماگزینا با فضای اینترپروگزیمال کانین و پرمولر اول مندیبل جفت می‌شود.

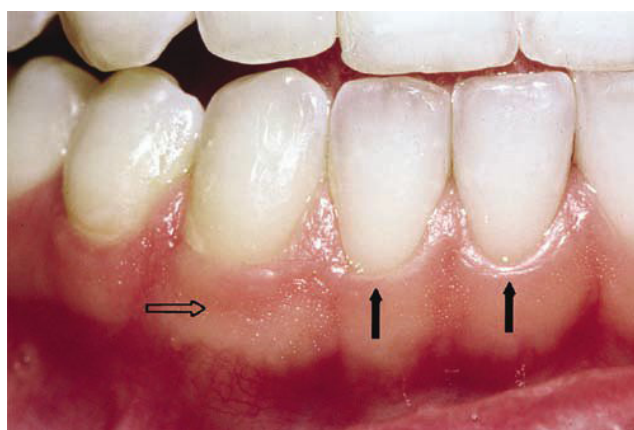
**اکلوژن کلاس ۲ (تصاویر ۴-۴ تا ۴-۹)** زمانی رخ می‌دهد که دندان‌های فک بالا در مقایسه با روابط طبیعی با دندان‌های فک پایین قدامی تر قرار گیرند. در اکلوژن کلاس ۲، کاسپ مزیبواکال مولر اول دائمی فک بالا مزایالی تر (قدامی‌تر) به شیار باکال مولر اول دائمی فک پایین قرار می‌گیرد و جفت می‌شود. دو نوع است. کلاس ۲ نوع ۱ زمانی است که دندان‌های فک بالا بیرون زده است (برگشت لب که تولید یک اورجت بزرگ می‌کند) و مولر اول فک بالا قدامی تر از رابطه طبیعی قرار می‌گیرد. کلاس ۲ نوع ۲ زمانی ایجاد می‌شود که دندان‌های سنترال انسیزور ماگزینا اینترود شده اند (داخل قرار گرفته اند). (برگشت زبان، که ایجاد یک اوربایت عمیق می‌کند). و



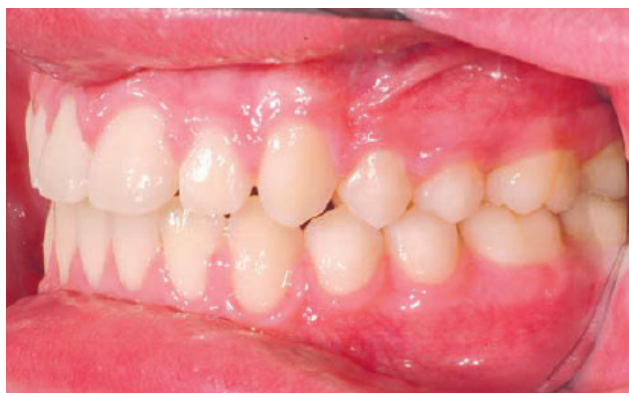تصویر ۳,۶. لثه چسبنده: بافت نقطه نقطه



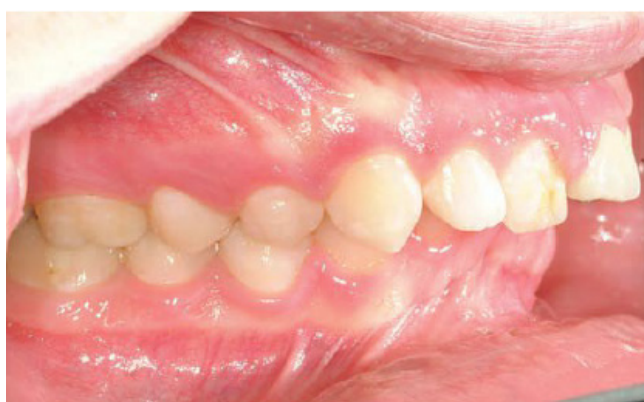تصویر ۳,۷. شیارهای بین دندانی



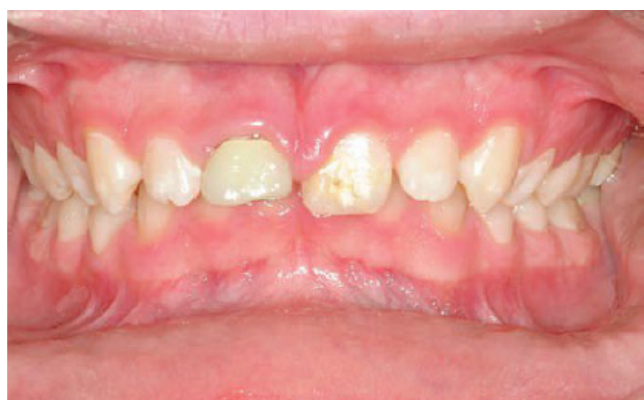تصویر ۳,۸. لثه مارجینال (فلش‌های توپر) و شیار لثه ای (فلش توخالی)



تصویر ۴,۳. کلاس ۱ انگل: اکلوژن طبیعی، سمت چپ



تصویر ۴,۴. کلاس ۲ انگل نوع ۱: مال اکلوژن، سمت راست



تصویر ۴,۵. کلاس ۲ انگل نوع ۱: مال اکلوژن، مرکز

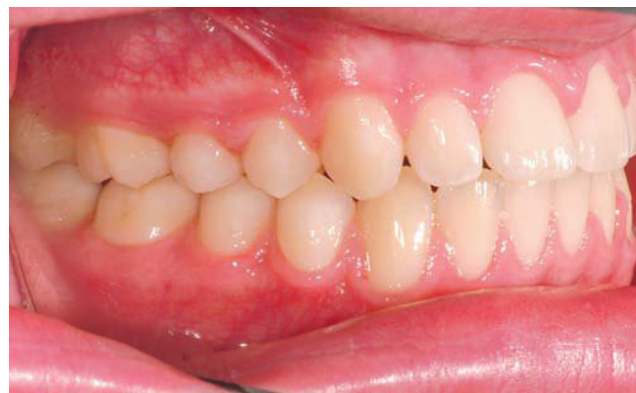مولر اول فک بالا قدامی تر از رابطه طبیعی است. اکلوژن کلاس ۳ (تصاویر ۱۰-۴ تا ۱۲-۴) زمانی اتفاق می‌افتد که کاسپ‌های میزوباکال مولر اول دائمی فک بالا دیستالی‌تر (خلفی‌تر) به شیار باکال مولر اول دائمی فک پایین جفت شود. این بیماری یک نیم رخ پروگناتیک (فک پایین جلوتر قرار می‌گیرد) و در حدود ۳ درصد از جمعیت ایالات متحده رخ می‌دهد.

اوربایت: همپوشانی عمودی دندان‌های فک بالا با دندان‌های فک پایین، وقتی دندانهای خلفی در اکلوژن مرکزی در تماس هستند. اورجت: همپوشانی افقی (بیرون زدگی) دندانهای قدامی/خلفی فک بالا در پشت دندان‌های فک پایین هنگامی که فک پایین در اکلوژن مرکزی قرار دارد.

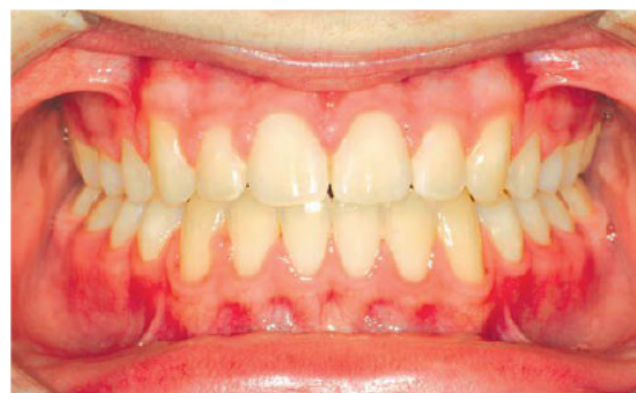Subdivision (زیرمجموعه): بیماری یک طرفه فقط در

سمت چپ یا راست

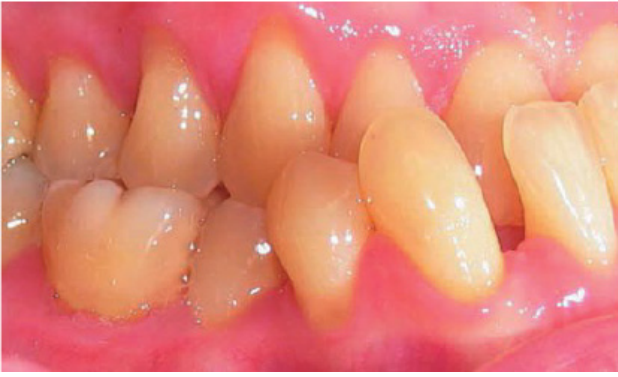توجه: بیماران می‌توانند کلاس‌های مختلف مال اکلوژن را در دو طرف راست و چپ داشته باشند.



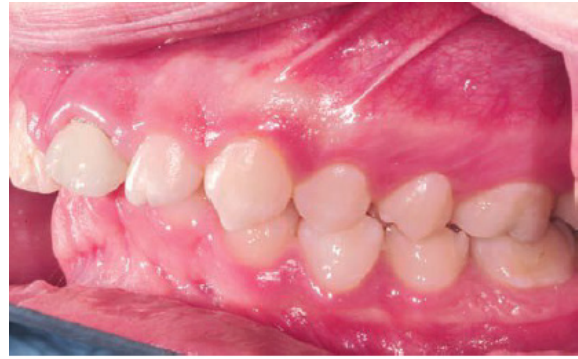تصویر ۴,۱. کلاس ۱ انگل: اکلوژن طبیعی، سمت راست



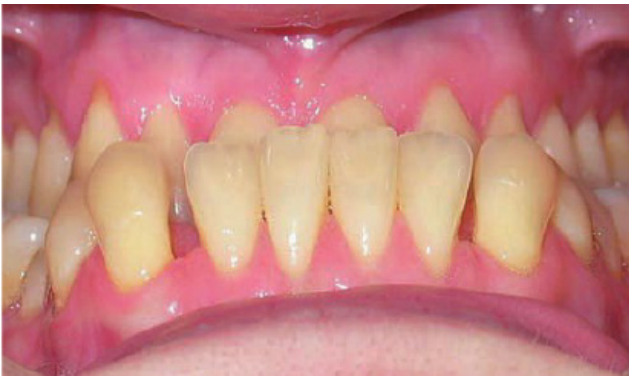تصویر ۴,۲. کلاس ۱ انگل: اکلوژن طبیعی، مرکز



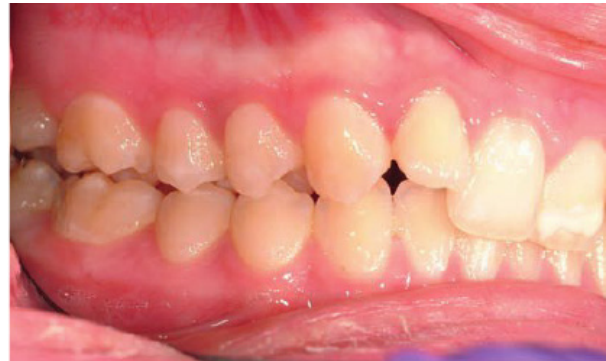تصویر ۴,۱۰. کلاس ۲ انگل: مال اکلوژن، سمت راست



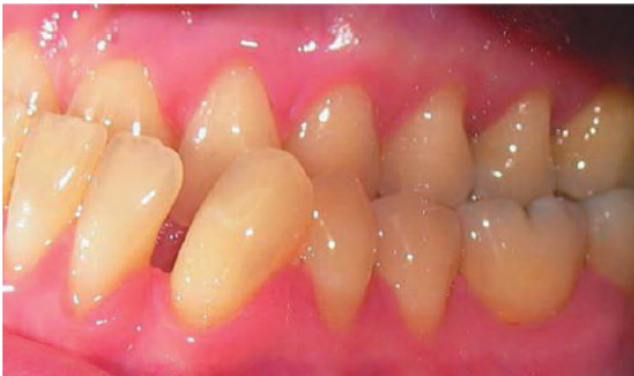تصویر ۴,۶. کلاس ۲ انگل نوع ۱: مال اکلوژن، سمت چپ



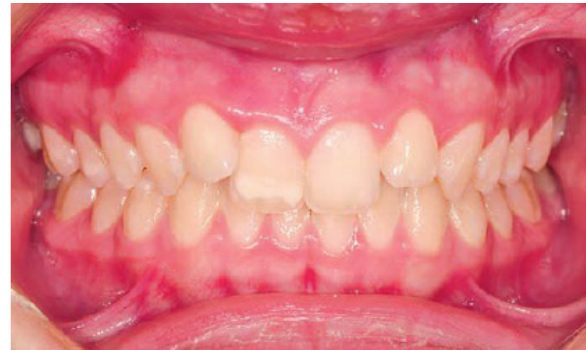تصویر ۴,۱۱. کلاس ۲ انگل: مال اکلوژن، مرکز



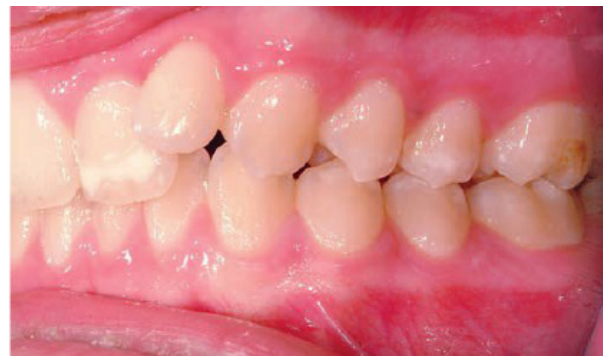تصویر ۴,۷. کلاس ۲ انگل نوع ۲: مال اکلوژن، سمت راست



تصویر ۴,۱۲. کلاس ۲ انگل: مال اکلوژن، سمت چپ



تصویر ۴,۸. کلاس ۲ انگل نوع ۲: مال اکلوژن، مرکز



تصویر ۴,۹. کلاس ۲ انگل نوع ۲: مال اکلوژن، سمت چپ

است که به طور معمول در رادیوگرافی قابل مشاهده نیست، مگر این که مقادیر بیش از حدی از آن وجود داشته باشد که هیپرسمنتوزیس نامیده می شود. در زیر سمان، عاج ریشه ای موجود است که مستقیماً در مجاورت فضای غشای پرپودنتال رادیولوسنت قرار دارد. در مرکز ریشه فضای کانال ریشه قرار دارد که حاوی پالپ است. در دندان های سنترال و لترال انسیزوری که در تصویر ۳-۵ نشان داده شده است، به خط سرویکال که از محل اتصال بین تاج و ریشه دندان ها عبور می کند توجه کنید. به دلیل زاویه عمودی بیش از حد پرتو در این مثال، خط سرویکال باکالی به سمت پایین تصویر شده است و خط سرویکال لینگوالی به سمت بالا تصویر شده است. دیستال ریشه دندان لترال انسیزور یک ناحیه کمی رادیولوسنت به نام لترال فوسا قرار دارد که فرورفتگی ای در استخوان لبیال بین ریشه های لترال و کانین است.

**ناحیه کانین (تصویر ۴-۵) Y** وارونه به وضوح در قسمت بالای تصویر کانین دیده می شود. از دو ساختار تشکیل شده است: کف حفره بینی و دیواره قدامی جانبی سینوس ماگزایلاری. بیشتر بازوی قدامی Y معکوس از کف حفره بینی تشکیل شده است. بیشتر بازوی خمیده خلفی دیواره قدامی جانبی سینوس فک بالا است. حدود خارجی مخاط بینی با یک خط رادیولوسنت نازک که نشان دهنده راه هوایی بین توربینیت بینی و مخاط بینی است مشخص می شود.

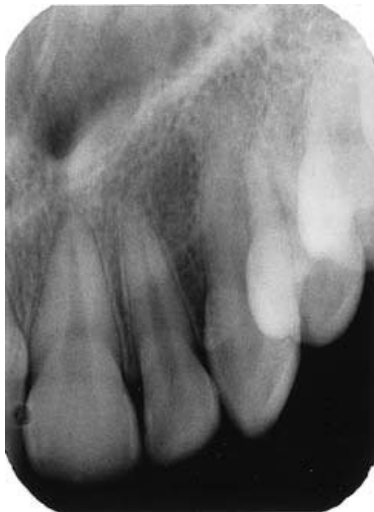**ناحیه پرمولر (تصویر ۵-۵) Y** کف سینوس ماگزایلاری در بالای پرمولر و در ریشه های مولر قرار دارد. کف سینوس ماگزایلاری به صورت طبیعی به صورت یک خط رادیوپاک نامنظم و کمی موج دار است. در بالای کف و داخل دیواره جانبی سینوس خط خمیده رادیولوسنت قرار دارد که نشان دهنده کانال عصب آلوئولار فوقانی خلفی، شریان و ورید است. توجه داشته باشید که این کانال دارای حاشیه های نازک رادیوپاک است. در بالای ریشه دومین مولر زائده ی زایگوماتیک رادیوپاک ماگزایلا قرار دارد که گاهی اوقات زائده ی مالار نامیده می شود. قسمت قدامی قوس زایگوما است. گاهی اوقات در یک تصویر رادیوگرافی پرمولر، چین نازولبیل ریشه پرمولر اول را به دو نیم تقسیم می کند. به ریشه پالاتال طویل شده و ریشه های یاکالی کوتاه شده ی مولر اول به علت موقعیت نادرست دستگاه نشانگر پرتو (BID) طی تصویربرداری دقت کنید.

**ناحیه مولر (تصویر ۶-۵) Y** یک لندمارک واضح رادیوپاک و U شکل در تصویر مولر فک بالا malar shadow خوانده

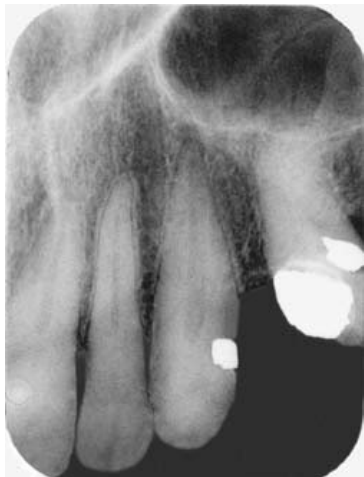## لندمارک های رادیوگرافیک: ماگزایلا

**ناحیه میدلاین قدامی (تصاویر ۱-۵ و ۲-۵) Y** تصویر رادیوگرافی از قدام ماگزایلا شامل چندین لندمارک و ساختار آناتومیکی مهم است. سوراخ انسیزویو یک فرورفتگی بیضی شکل در میدلاین قدامی کام سخت است که حاوی عصب نازوپالاتین و عروق خونی است. از نظر رادیوگرافی، به صورت رادیولوسنسی بیضی شکل با حاشیه نازک رادیوپاک تظاهر می یابد. این سوراخ روی رافه میانی کام قرار می گیرد و بین ریشه های دندان های (CEJ) سنترال انسیزور قرار دارد. رافه میانی کام به صورت خط رادیولوسنت با حاشیه رادیوپاک مشخص می شود. به صورت عمودی و اپیکالی بین ریشه های دندان های سنترال انسیزور تا خار بینی قدامی V شکل قرار می گیرد. حدود خارجی بافت نرم بینی تا اپکس انسیزورها گسترش می یابد و حدود خارجی بافت نرم لب بالا اغلب به صورت یک رادیوپاسیته کم که تاج دندان های سنترال انسیزور را به دو بخش تقسیم می کند دیده می شود. استخوان آلوئولار در این ناحیه به صورت تراپکول های رادیوپاک ظریف و پراکنده ظاهر می شود که فضاهای مغز استخوان رادیولوسنت را احاطه کرده است. محل اتصال سمان و مینا یا خط سرویکال دندان های انسیزور به صورت یک خط صاف و منحنی دیده می شود که قسمت تاج و ریشه دندان را مشخص می کند. در قسمت اپیکالی تر، CEJ یک خط گرد ظریف تر در بالای کرسنت استخوان آلوئول است. در شکل ۲-۵، ساختار ریشه بین CEJ و کرسنت آلوئول به دلیل تخریب ناشی از بیماری پرپودنتال توسط استخوان پوشانده نشده است.

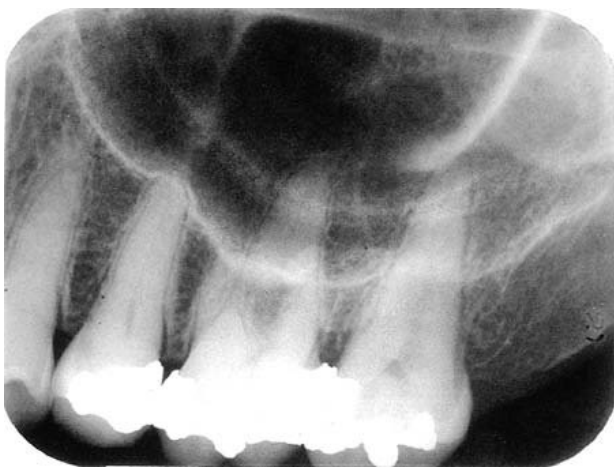**ناحیه طرفی قدامی (تصویر ۳-۵) Y** سوراخ فوقانی کانال انسیزویو به صورت یک لندمارک رادیولوسنت گرد در داخل حفره بینی و بالای اپکس ریشه دندان سنترال انسیزور و خط رادیوپاک که نشان دهنده کف حفره بینی است، دیده می شود. کانال انسیزویو رادیولوسنت به صورت عمودی در زیر سوراخ انسیزویو قرار دارد. حدود خارجی بافت نرم بینی بین ریشه های دندان های سنترال و لترال انسیزور به دو بخش تقسیم می شود. فضای لیگامان پرپودنتال رادیولوسنت (PDL) و لامینا دورای رادیوپاک ریشه ها را احاطه کرده است. در عکس های رادیوگرافی، عرض PDL به طور معمول ۰/۵ تا ۱/۵ میلی متر است و عرض لامینا دورا به طور متوسط ۰/۲ تا ۰/۵ میلی متر است. تاج دندان یک لایه بیرونی مینای رادیوپاک، یک لایه داخلی ترو ضخیم تر به نام عاج، و یک پالپ چمبر رادیولوسنت در مرکز دارد. هر ریشه دندان دارای یک لایه خارجی سمان



تصویر ۵,۳. رادیوگرافی لترال انسیزور



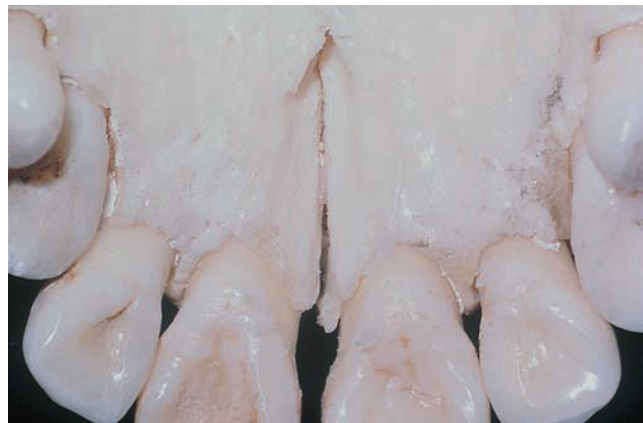تصویر ۵,۴. ماگزایلا: تصویر پری اپیکال کانین



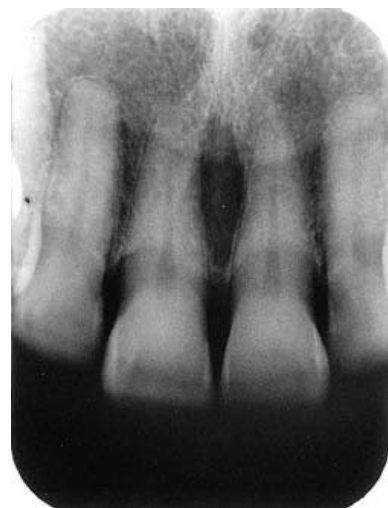تصویر ۵,۵. ماگزایلا: تصویر پری اپیکال پرمولر

می شود که زائده زایگوماتیک استخوان ماگزایلا است. قسمت قدامی قوس زایگوماتیک (استخوان گونه) را مشخص می کند. قوس زایگوما در سمت باکال و جانبی ماگزایلا است و به صورت افقی در قسمت فوقانی تصویر مولر امتداد می یابد. در این مثال، در سراسر قسمت خلفی سینوس ماگزیلاری گسترش می یابد. دیستال مولر دوم، توپروزیته ماگزیلاری وجود دارد که یک ساختار استخوانی پوشیده از بافت همبند و مخاط است.

**ناحیه توپروزیته (تصاویر ۷-۵ و ۸-۵) دیستال مولر دوم**  
توپروزیته ماگزایلا، صفحه جانبی پتریگوئید و زائده ی کوچک هامولار صفحه پتریگوئید میانی قرار دارد. فوقانی تر و خارج تر از این ناحیه قوس زایگوما قرار دارد. نیمه قدامی قوس زایگوما توسط درز زایگوماتیکوتمپورال از قسمت خلفی جدا می شود. زائده ی کروئوئید فک پایین را می توان روی قسمت پایینی این ناحیه مشاهده کرد (تصاویر ۶-۵ تا ۸-۵).



تصویر ۵,۱. ماگزایلا: قسمت لینگویالی ناحیه سنترال انسیزور



تصویر ۵,۲. ماگزایلا: رادیوگرافی ناحیه سنترال انسیزور

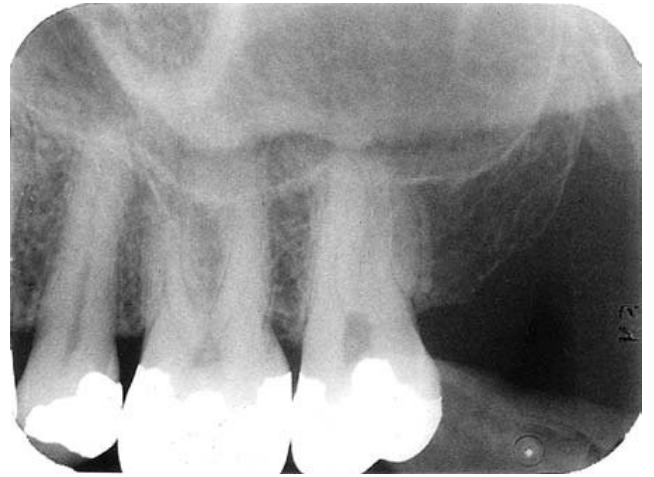


## لندمارک های رادیوگرافیک: مندیبل

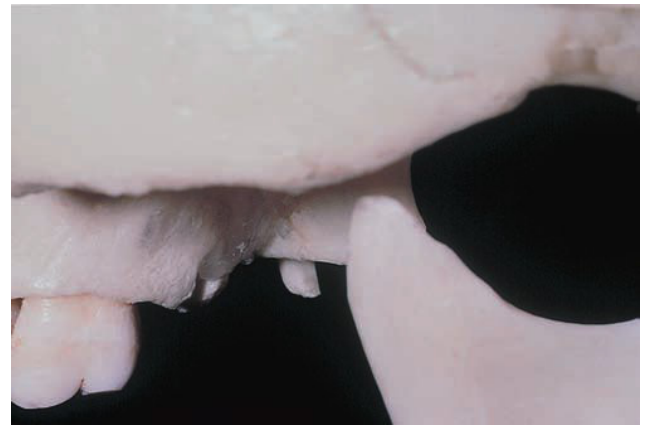**ناحیه انسیزور-کانین (تصاویر ۱-۶ و ۲-۶)** در سمت لینگوال مندیبل، تصویر دندان انسیزور سوراخ لینگوال را نشان می دهد که چند میلی متر زیر اپکس ریشه قرار دارد. این لندمارک رادیولوسنت توسط ۴ جنیال توبرکل احاطه شده است. توبرکل های بالایی به عنوان محل اتصال عضله ژنیوگلووس هستند و یک جفت در پایین تر عضله جنیوهیوئید را محکم نگه می دارند. حاشیه تحتانی مندیبل در زیر این ناحیه توسط کورتکس ضخیمی (پوشش بیرونی) مشخص شده است. در رادیوگرافی، جنیال توبرکل ها به صورت رادیوپاسیته های دوناتی شکل ظاهر می شوند. در این مورد، کانال لینگوالی از این ناحیه به پایین تر گسترش می یابد. زیر کورتکس تحتانی مندیبل، در تصویر ۲-۶ خط رادیوپاک ضخیم وارونه ی V شکل به صورت خلفی در امتداد اپکس ریشه ی انسیزور است که ریج منتال نام دارد و سمت باکال مندیبل قرار دارد.

**ناحیه پرمولر و مولر (تصاویر ۳-۶ و ۴-۶)** در تصاویر جمجمه، سوراخ منتال در نزدیکی اپکس ریشه پرمولر دوم قرار دارد و ریج مایل خارجی در دیستال مولر دوم مشخص می شود. هر دو لندمارک های سمت باکال مندیبل هستند. در سمت لینگوال مندیبل ریج مایل داخلی یا ریج مایلوهیوئید وجود دارد. قدامی تر، افقی تر و بلند تر از ریج مایل خارجی است. در زیر ریج مایلوهیوئید فوسا یا فرورفتگی ای وجود دارد که درون آن غدد بزاقی ساب مندیولار قرار دارد.

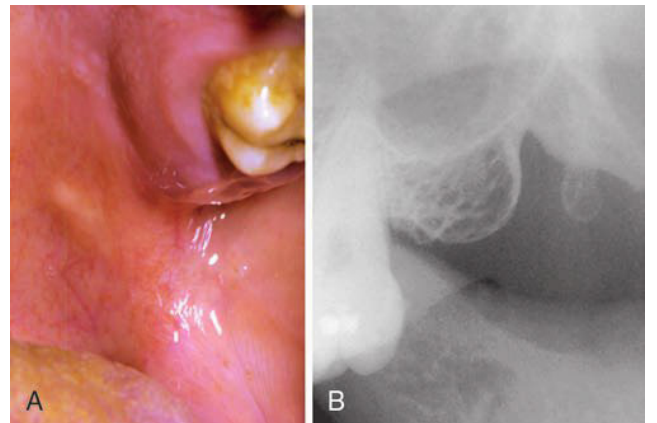
**ناحیه پرمولر (تصویر ۵-۶)** در رادیوگرافی، سوراخ منتال یک رادیولوسنسی گرد یا بیضی به قطر ۲ تا ۳ میلی متر است که فاقد مارجین کورتیکه رادیوپاک مشخص است. موقعیت آن از ناحیه دیستال کانین تا ناحیه دیستال دومین پرمولر نزدیک و زیر ناحیه اپکس ریشه متفاوت است. در این رادیوگرافی، یک الگوی تراکولار مخلوط با یک الگوی متراکم تر (رادیوپاک تر) به سمت کرسٹ آلئولار و یک الگوی سست تر (رادیولوسنت تر) در ناحیه اپیکال دیده می شود. الگوهای تراکول سست و متراکم به تعداد تراکولهای استخوانی موجود در منطقه بستگی دارد. در این عکس رادیوگرافی، لامینا دورای رادیوپاک و فضای غشای پرپودنتال رادیولوسنت به خوبی در پرمولر دوم نشان داده شده است. استخوان کرسٹ آلئولار رادیوپاک بین پرمولرها نوک تیز و سالم است. هنگامی که استخوان آلئول در نتیجه بیماری پرپودنتال شروع به تحلیل می کند، استخوان کرسٹال (خط رادیوپاک) از بین می رود. ماده متراکم رادیوپاک در تاج پرمولر دوم و مولر آمالگام است. توجه کنید که مارجین های لثه ای ترمیم ها با ساختار باقی مانده



تصویر ۵,۶. ماگزایلا: تصویر پری اپیکال مولر

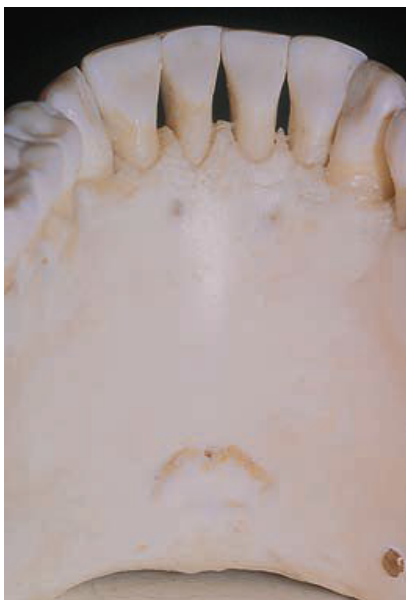

تصویر ۵,۷. ماگزایلا: ناحیه توبروزیته در جمجمه

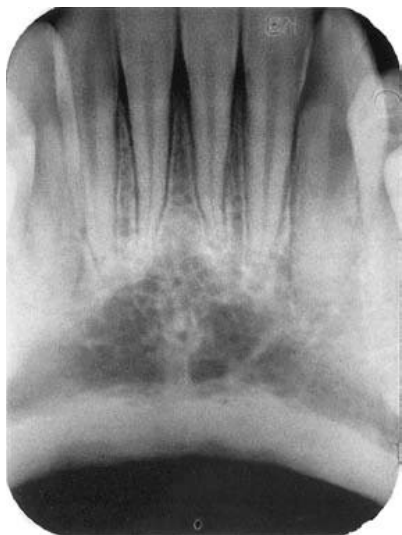

تصویر ۵,۸. ماگزایلا: (A) تصویر بالینی و (B) رادیوگرافی از ناحیه توبروزیته

رادیوگرافی استاندارد کامل دهانی حذف شده است. لندمارک‌های مشابه را می‌توانید در فیلم شماره ۱ باریک‌تر و پر طرفدار مشاهده کنید. هم چنین، برخی لندمارک‌ها بسته به تفاوت‌های فردی بیمار و اینکه آیا از زاویه نیمساز یا تکنیک‌های موازی استفاده می‌شود، یا اینکه از زاویه زیاد عمودی یا افقی BID استفاده می‌شود، متغیر دیده می‌شود. لندمارک‌ها و ساختارها با فلش نشان داده نمی‌شوند. زیرا می‌توانند ساختارهای آناتومیکی مجاور را پنهان کنند. به یاد داشته باشید، تشخیص موارد نرمال یک پیش شرط مطلق برای تشخیص و شناسایی اختلالات و بیماری‌ها است. همانطور که قبلاً گفتیم، یادگیری باید سرگرم‌کننده باشد و امیدواریم این روش توصیفی و شفاف کمک‌کننده باشد.



تصویر ۶,۱. مندیبل: نمای لینگوالی منطقه انسیزور - کانین



تصویر ۶,۲. مندیبل: تصویر پری اپیکال انسیزور - کانین

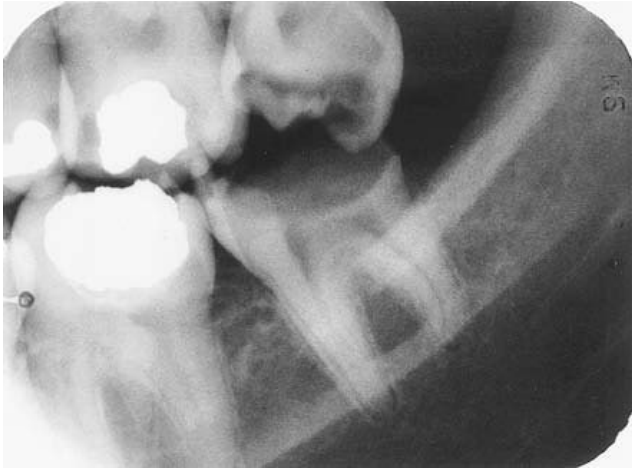دندان در نواحی اینتر پروگزیمال صاف و پیوسته است که به حفظ سلامت پریدونتال کمک می‌کند. در این نما کاسپ‌های باکال به دلیل زاویه بیش از حد عمودی منفی دستگاه نشانگر پرتو (BID) طی تصویر برداری کمی بالاتر از کاسپ‌های لینگوال هستند.

**سمت باکال ناحیه مولر (تصویر ۶-۶)** ریج‌های مایل داخلی و خارجی ساختارهای متراکم رادیوپاک هستند که عرض آنها بین ۲ تا ۶ میلی متر است که گاهی موازی یک دیگر هستند. ریج مایل خارجی بالاتر و خلف‌تر از ریج مایل داخلی است. ناحیه صاف و گرد رادیوپاک در فورکا مولر اول اغلب با مروارید مینایی یا سنگ پالپی اشتباه گرفته می‌شود. در واقع، این یک آرتیفکت آناتومیکی است (به دلیل روی هم افتادن ساختارهای باکال و لینگوال ریشه در فورکا) که توسط زاویه افقی نادرست در BID ایجاد می‌شود. هنگامی که از زاویه افقی صحیح BID استفاده می‌شود، آرتیفکت از بین می‌رود. در مواردی که ناپدید نمی‌شود، باید به مروارید مینای دندان یا سنگ پالپ مشکوک شد.

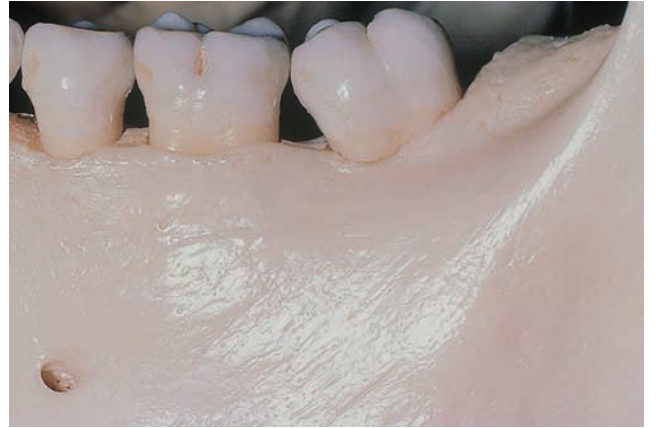**سمت لینگوال ناحیه مولر (تصویر ۶-۷)** فوسای ساب مندیولار یک ناحیه رادیولوسنت وسیع است که مستقیماً زیر ریج مایلوهبویئید و بالای حاشیه تحتانی مندیبل قرار دارد. هنگامی که از زاویه بیش از حد عمودی منفی BID استفاده می‌شود، بیشتر مشاهده می‌شود.

**سمت داخلی ناحیه مولر (تصویر ۶-۸)** کانال آلوئولار تحتانی (یا کانال مندیولار) شامل عصب آلوئولار و عروق خونی به صورت یک کانال رادیولوسنت با عرض ۶ میلی متر در تصویر مولر ظاهر می‌شود. کانال با خطوط کورتیکال رادیوپاک موازی که نمایان گر دیواره‌های کانال هستند مشخص می‌شود و اغلب در زیر یا نزدیک اپکس مولرها یا مولر سوم در حال تشکیل قرار دارد. رابطه نزدیک با مولرهای سوم هنگامی که کشیدن مولرهای سوم مد نظر قرار می‌گیرد، بسیار مهم است. گاهی اوقات یک الگوی تراکولار پلکانی بین ریشه‌های مولر اول فک پایین (و دندان‌های سنترال انسیزور) دیده می‌شود. معمولاً نشان دهنده تنوع نرمال است. با این حال اگر نمای منتشر پیدا کند، ممکن است نشان دهنده شکل شدید کم خونی باشد. در این مثال، تراکول‌ها در منطقه‌ی محدودی افقی هستند و کم و بیش موازی یک دیگر هستند. به شکستگی سطح دیستال مولر اول، پوسیدگی کم اکلوزال در مولر دوم و مولر سوم در حال رشد توجه کنید.

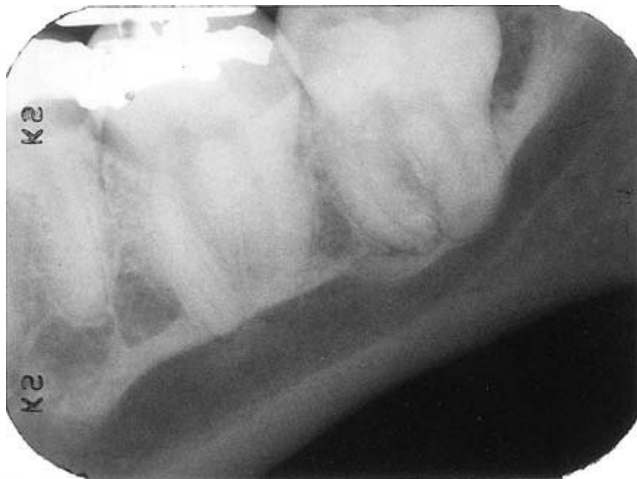**نظر نویسنده:** ما عمداً از فیلم با سایز ۲ در این مثال‌ها استفاده کردیم تا لندمارک‌های بیشتری را در فضای محدود نمایش دهیم. به دلیل محدودیت فضا، برخی از نماها در سری



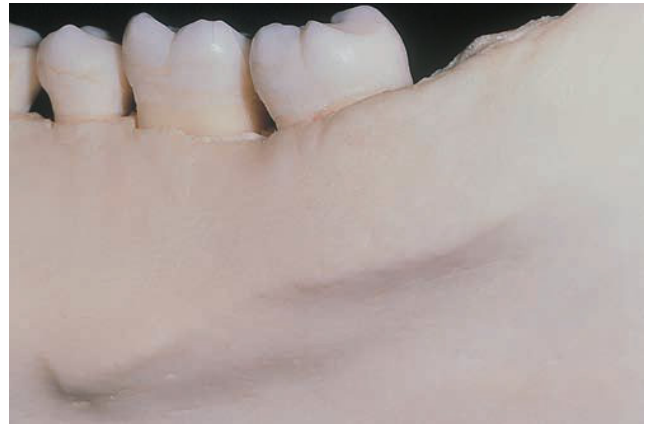تصویر ۶,۶. مندیبل: تصویر پری اپیکال مولر



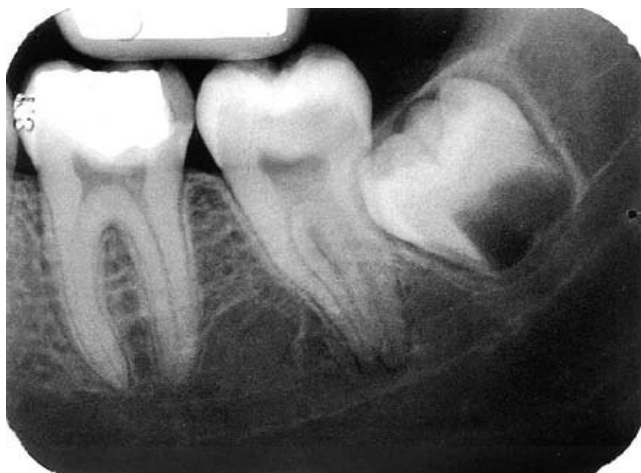تصویر ۶,۳. مندیبل: ریج مایل خارجی. تصویر ۶-۶ را ببینید.



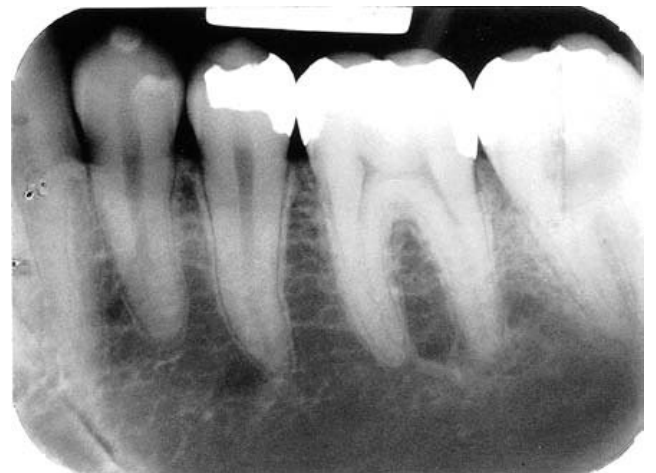تصویر ۶,۷. مندیبل: تصویر پری اپیکال مولر



تصویر ۶,۴. مندیبل: ریج مایل داخلی. تصویر ۶-۶ را ببینید.



تصویر ۶,۸. مندیبل: تصویر پری اپیکال مولر



تصویر ۶,۵. مندیبل: تصویر پری اپیکال پرمولر

## مفصل تمپورومندیبولار

**آناتومی نرمال (تصاویر ۱-۷ و ۲-۷)** مفصل تمپورومندیبولار (TMJ) از چندین ساختار اصلی بافت سخت و نرم تشکیل شده است. ساختارهای استخوانی (قابل مشاهده در تصاویر رادیوگرافی) شامل سر کندیل یا گردن کندیلار است.

اجزای بافت نرم نشان داده شده در نمودار (تصویر ۱-۷) و نمونه آناتومیکی (تصویر ۲-۷) شامل دیسک و کپسول مفصلی است. دیسک مفصلی از دیسک غضروفی فیبروزه تشکیل شده است که به شکل ساعت شنی است و در بالای کندیل و زیر گلنوئید فوسا قرار دارد. دیسک درون کپسول مفصلی قرار دارد که حاوی مایع سینوویال است. دیسک و مایع سینوویال بالشتکی برای سر کندیل در برابر استخوان های گلنوئید فوسا هستند. دیسک کپسول مفصلی را به فضاهای مفصلی بالا و پایین تقسیم می کند. در پشت به کپسول مفصلی، در بالا به استخوان تمپورال، در پایین به کندیل خلفی و در قدام به کپسول و عضله پتریگوئید خارجی متصل می شود. وقتی فکها بسته می شوند، کندیل در مرکز گلنوئید فوسا استخوان تمپورال قرار می گیرد. در حین باز شدن، کندیل ابتدا در گلنوئید فوسا می چرخد و سپس با باز تر شدن دهان تغییر مکان می دهد. در حداکثر باز شدگی دهان به طور طبیعی، گردن کندیل به برآمدگی مفصلی قاعده ی جمجمه نزدیک می شود. همه اجزای مفصل تمپورومندیبولار در معرض تغییرات عملکردی و پاتولوژیک هستند. برخی از ویژگی های اصلی قابل مشاهده از نظر بالینی در رابطه با عملکرد یا اختلال عملکرد TMJ بررسی شده است. علائم عمده قابل مشاهده اختلالات TMJ عبارتند از: تورم در ناحیه TMJ، قرمزی پوست پوشاننده، درد/حساسیت به لمس در TMJ، آتروفی، هیپرتروفی یا فلج یا محدودیت حرکت ماهیچه های جونده، درد در لمس ماهیچه های جونده یا اتصالات آنها، شنیدن صداهای غیرطبیعی، مانند صدای ترک خوردن یا کریپیتوس، ناقرینگی صورت، ناهنجاری های اکلوزال، مانند اپن بایت خلفی یک طرفه (آپرتوگناتی)، کراس بایت، اپن بایت قدامی اکتسابی، شیفت قدامی میدلاین و تغییرات رادیوگرافی. علائم شایع ناشی از اختلالات TMJ عبارتند از: گزارشی از صداهای خش خش یا کریپیتوس، درد در حالت استراحت، هنگام باز شدن یا جویدن، محدودیت باز شدن، زنگ زدن در گوش، سردرد یا گوش درد، تغییرات در صورت مانند این که فک یا صورت کج یا متورم به نظر می رسد، ناتوانی در جویدن یا خوردن، و ناتوانی در باز کردن کامل یا بستن فک.

## بازشدن طبیعی دهان (تصویر ۳-۷) بر حسب میزان

باز شدن و میزان انحراف ارزیابی می شود. میزان باز شدن معمولاً بر حسب میلی متر (mm) بین لبه های برنده دندان های سنترال انسیزور بالا و پایین هنگام حداکثر بازشدگی طبیعی دهان بیان می شود. باز شدن طبیعی در یک فرد بالغ سالم حداقل ۴۰ میلی متر است. با این حال بیماران در اندازه های بسیار متفاوتی هستند و می توان یک ارزیابی سریع ساده را با درخواست از بیمار انجام داد که آیا می تواند دهان خود را کامل به اندازه ۳ انگشت (انگشتان اشاره، میانی و حلقه) باز کند که این انگشتان بین لبه برنده ی دندان های بالا و پایین قرار بگیرند؟ محدودیت باز شدن دهان شامل عرض کمتر از سه انگشت است، اما به ندرت گزارش می شود مگر این که باز شدن دهان به شدت محدود باشد (کمتر از ۲ انگشت باز شود).

## انحراف در باز شدن دهان (تصویر ۴-۷) ارزیابی میزان

انحراف با مشاهده رابطه میدلاین مندیبولار (بین دندان های سنترال انسیزور) با میدلاین ماگزیلاری حین باز شدن دهان انجام می شود. وقتی میدلاین ها با هم در یک راستا قرار نگیرند، به آن انحراف گفته می شود. انحراف در حالت باز می تواند فقط در یک طرف رخ دهد، یا ابتدا در یک طرف و سپس در طرف دیگر رخ دهد.

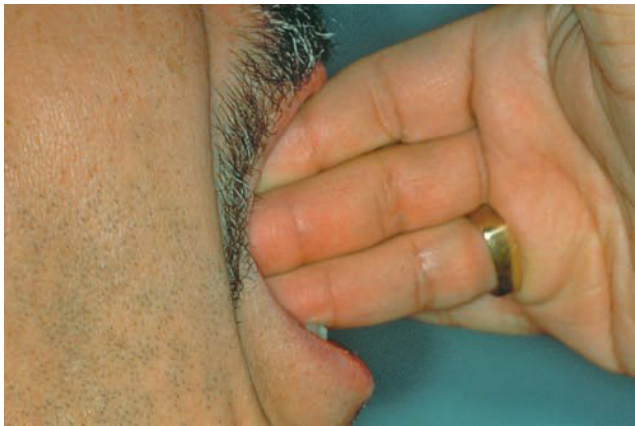## اپن بایت خلفی (تصویر ۵-۷) همچنین به عنوان

apertognathia نامیده می شود. اصطلاح apertognathia هم سو زمانی استفاده می شود که اپن بایت خلفی در همان سمتی است که اختلال TMJ (معمولاً تومور) وجود دارد.

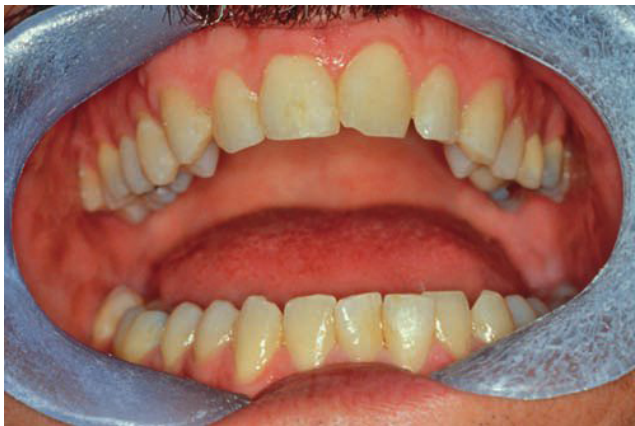اصطلاح apertognathia طرف مقابل زمانی استفاده می شود که اپن بایت در طرف مقابلی که اختلال TMJ وجود دارد، اتفاق افتاده باشد. ممکن است پس از کندیلکتومی یا شکستگی TMJ اتفاق بیفتد. در شکل ۷-۵، بیمار دارای اکلوزن مرکزی است او دارای یک آپرتوگناتیای هم سو، انحراف میدلاین در حالت استراحت و کراس بایت است (تصویر ۷-۷ را ببینید) که به دلیل استئوکندروما در کندیل راست او ایجاد شده است.

## اپن بایت قدامی (تصویر ۶-۷) بیماران می توانند اپن

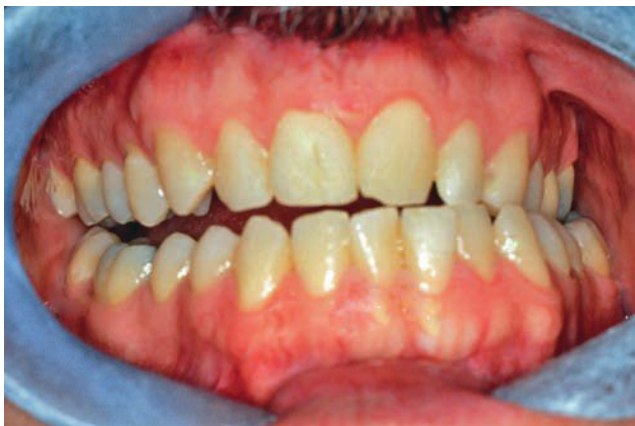بایت قدامی را به خاطر عادت های کودکی از جمله فشار دادن زبان یا مکیدن انگشت شست داشته باشند. در این موارد، ماملون های دندان های انسیزور ممکن است به خوبی در افراد بالغ باقی بماند. اپن بایت قدامی نیز با برخی ناهنجاری های رشدی در TMJ و شرایطی که ارتفاع کندیل TMJ یا گردن کندیلار را تغییر می دهد مشاهده می شود. شکستگی های



تصویر ۷,۳. مفصل تمپورومندیبولار: باز شدن طبیعی دهان، ۳ انگشت بیمار



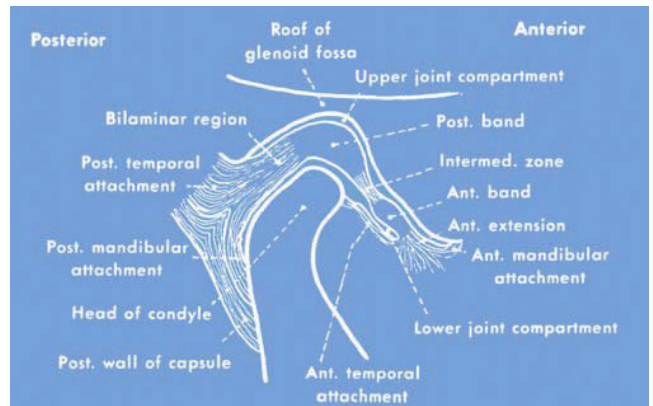
تصویر ۷,۴. مفصل تمپورومندیبولار: محدودیت باز شدن و انحراف قابل توجه



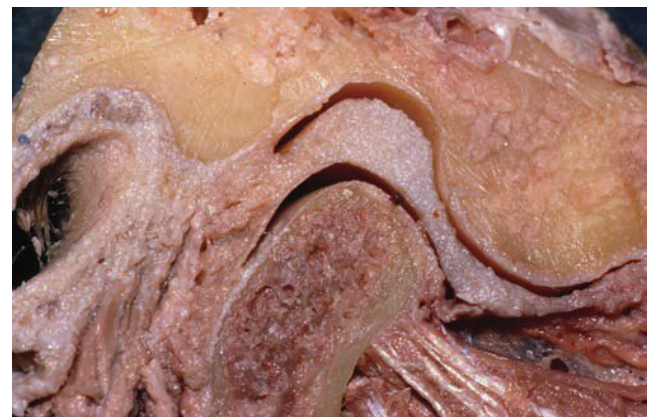تصویر ۷,۵. مفصل تمپورومندیبولار: این بایت خلفی، انحراف میدلاین و کراس بایت

دوطرفه کندیل یا کندیلکتومی های دو طرفه علل تروماتیک این بایت قدامی هستند. یکی از شایع ترین علل این بایت قدامی در افراد مسن، تحلیل کندیل ها به دلیل بیماری های دژنراتیو مانند آرتریت روماتوئید است. در این بیماری، سطح بالای کندیل به آرامی از بین می رود و باعث ایجاد ساییدگی و کاهش ارتفاع عمودی سر کندیل ها می شود.

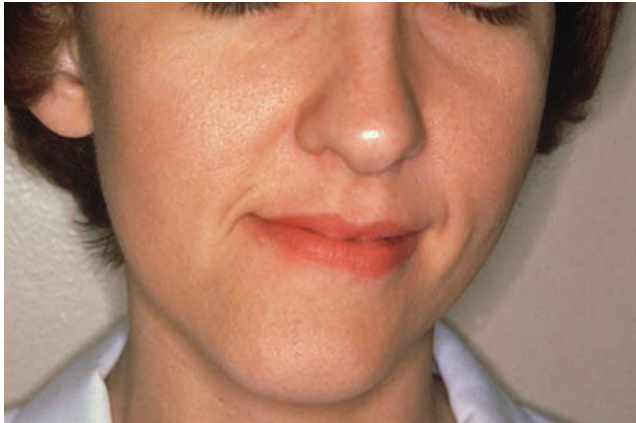**کراس بایت (تصاویر ۷-۷ و ۷-۸)** می تواند نشانه ای از ناهنجاری TMJ یا نئوپلاسم باشد. در این مثال، کمبود رشد منجر به کراس بایت مقابل شد (تصویر ۷-۷) به ویژه در ناحیه مولر سوم پایینی، که به عدم تقارن صورت می انجامد اتفاق می افتد (تصویر ۷-۸). همی هایپرتروفی برخی از بیماران شامل گردن کندیل می شود و این ساختار را در یک طرف طویل تر از طرف دیگر می کند. در مثال دیگری (تصویر ۳-۵۶) کراس بایت به دلیل بزرگ شدن یک طرفه زبان (همی هایپرتروفی) است.



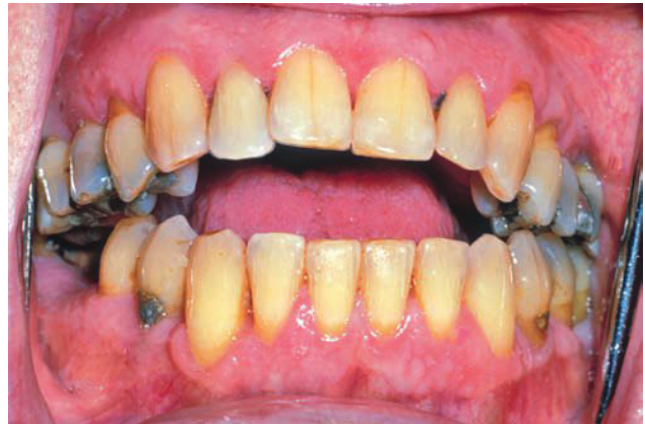تصویر ۷,۱. مفصل تمپورومندیبولار: نمودار آناتومی بافت نرم و سخت



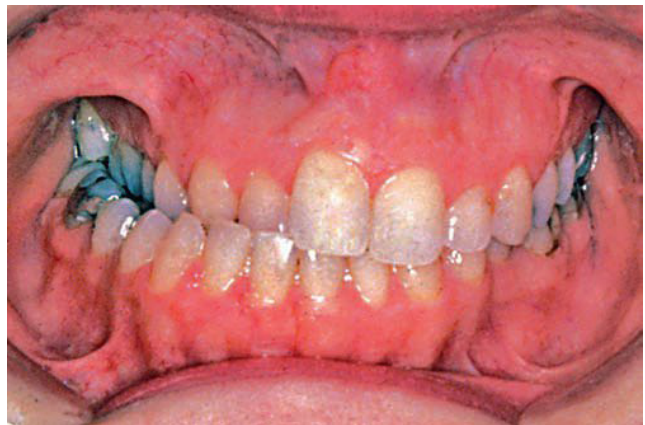تصویر ۷,۲. مفصل تمپورومندیبولار: برش آناتومیک، مرتبط با تصویر ۷-۱



تصویر ۷,۸. مفصل تمپورومندیبولار: ناقرینگی صورت در همان بیمار  
تصویر ۷-۷



تصویر ۷,۶. مفصل تمپورومندیبولار: اپن بایت قدامی در آرتریت روماتوئید



تصویر ۷,۷. کراس بایت واپسته به رشد، گردن کندیل طویل شده

### بررسی کیس‌ها

#### کیس ۱ (شکل ۷,۹)

- ۱- مشخص کنید که در این تصویر رادیوگرافی پری اپیکال چه ناحیه‌ای نشان داده شده است.
- ۲- ساختاری که با A مشخص شده است را شناسایی کنید.
- ۳- آیا این یک یافته طبیعی برای فک بالا است؟
- ۴- ساختاری که با B و E مشخص شده است را شناسایی کنید.
- ۵- ساختاری که با C مشخص شده است را شناسایی کنید.
- ۶- ساختاری که با D مشخص شده است را شناسایی کنید.
- ۷- ساختاری که با فلش‌های مشکی مشخص شده است را شناسایی کنید.
- ۸- ساختاری که با فلش‌های زرد مشخص شده است را شناسایی کنید.
- ۹- ساختاری که با فلش‌های سبز و قرمز مشخص شده است را شناسایی کنید.
- ۱۰- بر اساس این تصویر رادیوگرافی، آیا یک بهداشت کاردهان باید هرگونه نگرانی در مورد ساختارهای آناتومیک یا پوسیدگی دندان را با دندانپزشک در میان بگذارد؟

