

چکیده مراجع دندانپزشکی CDR پروتز ایمپلنت‌های دندانی میش ۲۰۱۵

به کوشش:

دکتر ال ناز شفیعی

(استادیار بخش پروتزهای دندانی و ایمپلنت دانشکده دندانپزشکی دانشگاه آزاد اسلامی تبریز)

دکتر سیدامین موسوی

(استادیار بخش پروتزهای دندانی و ایمپلنت دانشکده دندانپزشکی دانشگاه علوم پزشکی تبریز)

دکتر امین نوری زاده

(استادیار بخش پروتزهای دندانی و ایمپلنت دانشکده دندانپزشکی دانشگاه علوم پزشکی تبریز)

سرشناسه	: شفيعی، الناز، ۱۳۶۴ - گردآورنده، مترجم
عنوان و نام پدیدآور	: چکیده مراجع دندانپزشکی CDR. پروتز ایمپلنت دندان میس ۲۰۱۵ / به کوشش الناز شفيعی، امین نوری زاده، سیدامین موسوی.
مشخصات نشر	: تهران: شایان نمودار، ۱۴۰۰.
مشخصات ظاهری	: ۳۸۳ ص: مصور (بخشی رنگی) ، جدول (بخشی رنگی) ، نمودار (رنگی).
شابک	: ۹۷۸-۹۶۴-۲۳۷-۶۲۲-۳
وضعیت فهرست نویسی	: فیبا
یادداشت	: کتاب حاضر ترجمه و تلخیص کتاب "Dental implant prosthetics, 2nd. ed, 2015" اثر کارل میس است.
عنوان دیگر	: پروتز ایمپلنت دندان میس ۲۰۱۵.
موضوع	: کاشت دندان
موضوع	: Dental implants
شناسه افزوده	: نوری زاده، امین، ۱۳۶۵ - گردآورنده، مترجم
شناسه افزوده	: موسوی، سید امین، ۱۳۶۲ - گردآورنده، مترجم
شناسه افزوده	: میس، کارل
شناسه افزوده	: Misch, Carl E.
رده بندی کنگره	: RK۶۶۷
رده بندی دیویی	: ۶۱۷/۶۹۲
شماره کتابشناسی ملی	: ۷۶۳۳۵۲۲

نام کتاب: چکیده مراجع دندانپزشکی CDR پروتز ایمپلنت دندان میس ۲۰۱۵

به کوشش: دکتر ال ناز شفيعی، دکتر سیدامین موسوی، دکتر امین نوری زاده

ناشر: انتشارات شایان نمودار

مدیر تولید: مهندس علی خزعلی

طرح جلد: آتلیه طراحی شایان نمودار

حروف چینی و صفحه آرایی: انتشارات شایان نمودار

نوبت چاپ: اول

شمارگان: ۵۰۰ جلد

تاریخ چاپ: تابستان ۱۴۰۰

شابک: ۹۷۸-۹۶۴-۲۳۷-۶۲۲-۳

قیمت: ۱،۳۰۰،۰۰۰ ریال



شایان نمودار

دفتر مرکزی: تهران / میدان فاطمی / خیابان چهلستون / خیابان دوم / پلاک ۵۰ / بلوک B / طبقه همکف / تلفن: ۸۸۹۸۸۸۶۸



وب سایت: shayannemoodar.com



اینستاگرام: Shayannemoodar

(تمام حقوق برای ناشر محفوظ است. هیچ بخشی از این کتاب، بدون اجازه مکتوب ناشر، قابل تکثیر یا تولید مجدد به هیچ شکلی، از جمله چاپ،

فتوکپی، انتشار الکترونیکی، فیلم و صدا نیست. این اثر تحت پوشش قانون حمایت از مولفان و مصنفان ایران قرار دارد.)

مقدمه

کتاب Dental implant prosthetics نوشته‌ی Carl E.Misch یکی از معتبرترین و کاربردی‌ترین کتاب‌ها در حوزه‌ی ایمپلنت‌های دندانی با رویکرد تمرکز بر جنبه‌ی پروتزی درمان‌های ایمپلنت می‌باشد.

با توجه به پیشرفت روز افزون درمان‌های ایمپلنت و لزوم کسب اطلاعات علمی از منابع معتبر جهانی مجموعه‌ی حاضر در عین خلاصه نمودن مطالب کتاب اصلی با نثر روان و پیوسته و با امانت‌داری در حفظ مطالب مهم، برای مطالعه‌ی کلیه‌ی دانشجویان، دستیاران مقطع تخصص و فلوشیپ و نیز دندانپزشکان عمومی تألیف گردیده است. امید است یاری‌گری باشد هر چند اندک برای علاقه‌مندان به رشته‌ی پروتزهای دندانی و ایمپلنت.

جای دارد از زحمات مدیریت انتشارات شایان نمودار جناب آقای مهندس خزعلی و همچنین خانم آقازاده قدردانی بنماییم که بدون همکاری این عزیزان نشر این کتاب مقدور نبود با توجه به حجم کتاب به رغم دقت انجام شده ممکن است اشکالاتی در کتاب موجود باشد فلذا از همکاران بزرگوار تقاضا داریم که با ارائه‌ی نظرات خود ما را در رفع کاستی‌ها یاری فرمائید.

گروه مؤلفین

Eln.shafiee@gmail.com

فهرست مطالب

بخش اول: معرفی

- فصل اول: مقدمه ۷
- فصل دوم: ترمینولوژی ژنریک اجزاء ایمپلنت ریشه‌ای شکل ۱۸
- فصل سوم: ایمپلنت دندان نیست: مقایسه‌ی شاخص‌های پرئودنتال ۲۷

بخش دوم: علوم پایه‌ای

- فصل چهارم: بیومتریال برای ایمپلنتهای دندانی ۳۹
- فصل پنجم: بیومکانیک کلینیکال در دندانپزشکی ایمپلنت ۴۹
- فصل ششم: پاسخ استخوان به نیروهای مکانیکی ۵۷
- فصل هفتم: تصویربرداری رادیوگرافیک در دندانپزشکی ایمپلنت ۶۵

بخش سوم: طرح درمان ایمپلنت

- فصل هشتم: تئوری درمان استرس برای دندانپزشکی ایمپلنت: کلید طرح درمان ایمپلنت ۸۰
- فصل نهم: انتخاب‌های پروتزی در دندانپزشکی ایمپلنت ۹۸
- فصل دهم: فاکتورهای نیرو در ارتباط با شرایط بیمار (یک شاخص برای سایز و تعداد ایمپلنتها) ۱۰۶
- فصل یازدهم: دانستیه استخوان: یک شاخص کلیدی برای طرح درمان ۱۲۲
- فصل دوازدهم: طرح درمانها در ارتباط با موقعیتهای کلیدی ایمپلنت و تعداد ایمپلنت ۱۳۰
- فصل سیزدهم: اندازه‌ی بدنه‌ی ایمپلنت: یک منطق بیومکانیک و زیبایی ۱۴۵
- فصل چهاردهم: میزان استخوان موجود و طرح درمانهای ایمپلنت دندانی ۱۵۳
- فصل پانزدهم: منطق عملی در طراحی ایمپلنت دندانی ۱۶۲
- فصل شانزدهم: پروتز قبل از کاشت ایمپلنت: ارزیابی کلی ملاحظات خاص و پروتزهای قبل از درمان ۱۷۶
- فصل هفدهم: دندانهای طبیعی مجاور محل ایمپلنت: اتصال ایمپلنتها به دندانها ۱۹۴
- فصل هجدهم: کست‌های تشخیصی، تمپلیتهای جراحی و پروتزهای موقت ۲۰۲
- فصل نوزدهم: طرح درمانهای دندانپزشکی ایمپلنت در بیدندانی کامل و پارسیل ۲۲۰

بخش چهارم: انتخاب‌های درمانی اختصاصی

- فصل بیستم: تک دندان خلفی: انتخابهای درمانی و موارد تجویزها ۲۲۸
- فصل بیست و یکم: رستوریشن متکی بر ایمپلنت تک دندان: نواحی قدام و خلف ماگزیلا ۲۳۶
- فصل بیست و دوم: بی‌دندانی خلف ماگزیلا: روش‌های درمان برای پروتز ثابت ۲۵۶
- فصل بیست و سوم: مندیبل بی‌دندان: طرح درمان‌های اوردنچر متکی بر ایمپلنت ۲۶۳
- فصل بیست و چهارم: مندیبل کاملاً بی‌دندان؛ طرح درمان‌های رستوریشن ثابت ۲۷۴
- فصل بیست و پنجم: ملاحظات قوس ماگزیلا در ایمپلنت طرح درمان برای بی‌دندانی کامل و پارسیل با پروتز ثابت و اوردنچر ۲۷۹

بخش پنجم: جنبه‌های پروتزی دندانپزشکی ایمپلنت

- فصل بیست و ششم: اصول پروتزهای متکی بر ایمپلنت: رستوریشن‌های سمان شونده ۲۹۱
- فصل بیست و هفتم: تکنولوژی دیجیتال در دندانپزشکی ایمپلنت ۳۰۹
- فصل بیست و هشتم: اصول اباتمنت و پیچهای پروتزی و اجزاء پیچ شونده و پروتز آن ۳۱۴
- فصل بیست و نهم: طراحی و ساخت اوردنچرهای متکی بر ایمپلنت فک بالا و پایین ۳۲۵
- فصل سی‌ام: پروتز ثابت متکی بر ایمپلنت طراحی و ساخت ۳۴۴
- فصل سی و یکم: ملاحظات اکلوزالی برای پروتزهای متکی بر ایمپلنت: اکلوزن حفاظت‌کننده ایمپلنت ۳۵۳
- فصل سی و دوم: افزایش دانسیته‌ی استخوان با پروتکل پروتزی ۳۶۴
- فصل سی و سوم: دنچر فگ بالا با ایده‌های اکلوزنی اصلاح شده در مقابل پروتز ایمپلنت ۳۷۰
- فصل سی و چهارم: حفظ و نگهداری ایمپلنت‌های دندانی ۳۷۸

مقدمه

✓ منطق ایمپلنت‌های دندانی

آن چه که دندانپزشکی ایمپلنت را منحصر به فرد می‌کند توانایی آن در به دست آوردن اهداف دندانپزشکی مدرن (بازسازی کانتور نرمال، راحتی، زیبایی، تکلم و سلامتی) علیرغم آتروفی، بیماری یا آسیب سیستم استوماتوگناتیک می‌باشد. با این وجود هر چه تعداد دندان‌هایی که بیمار از دست داده است بیشتر باشد این امر چالش برانگیزتر خواهد بود.

افزایش نیاز استفاده از درمان‌های وابسته به ایمپلنت در آینده ناشی از اثر ترکیبی فاکتورهای متعددی است که شامل موارد زیر می‌باشد:

۱- این که جمعیت در حال مسن شدن بیشتر عمر می‌کنند.

۲- از دست دادن دندان با افزایش سن اتفاق می‌افتد.

۳- عواقب ناشی از شکست درمان‌های پروتز ثابت

۴- عواقب آناتومیک ناشی از بی‌دندانی

۵- عملکرد ضعیف پروتزهای متحرک

۶- عواقب پروتزهای متحرک

۷- جنبه‌های سایکولوژیک از دست دادن دندان

۸- مزایای رستوریشن‌های با ساپورت ایمپلنت

۹- افزایش آگاهی عموم مردم

✓ اثرات جمعیت در حال مسن شدن

نه تنها درصد جمعیت بالای ۶۵ سال در حال افزایش است بلکه جمعیت کلی نیز در حال افزایش است. بنابراین افزایش بسیار زیادی در جمعیت مسن قابل انتظار است. به دلیل این که احتمال از دست رفتن دندان در جمعیت مسن بیشتر است، نیاز به دندانپزشکی ایمپلنت در دهه‌های آینده به شدت رو به افزایش خواهد بود.

زنان دو سوم جمعیت مسن‌تر از ۶۵ سال را تشکیل می‌دهند و احتمال این که دندان‌های از دست رفته شان را

✓ دنچه‌های پارسیل متحرک

دنچه‌های پارسیل متحرک متکی بر بافت نرم یکی از کمترین میزان پذیرش را در بیماران دندانپزشکی دارند. نیمی از بیماران دارای دنچه پارسیل متحرک بدون پروتزشان بهتر می‌جوند.

گزارشات از پروتزهای پارسیل متحرک نشان می‌دهد که سلامتی دنتیشن باقیمانده و بافت‌های دهانی احاطه کننده اغلب به مخاطره می‌افتد. بیمارانی که از پروتزهای پارسیل استفاده می‌کنند اغلب موبیلیتی بالاتر دندان‌های پایه، خونریزی حین پروب کردن، شیوع بالاتر پوسیدگی، گیر پلاک بالاتر و عدم همکاری در استفاده از پروتز، اختلال تکلم و مشکل چشایی را نشان می‌دهند. (باکس ۴-۱)

تحلیل استخوان در نواحی ساپورت شونده توسط بافت نرم در بیماران با پروتز پارسیل متحرک در مقایسه با بیمارانی که از هیچ پروتزی استفاده نمی‌کنند، تسریع می‌شود.

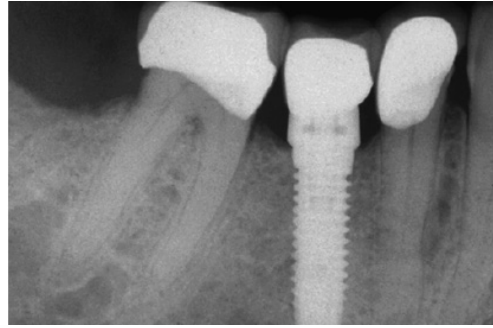
کادر ۱-۴

مشکلات دنچه‌های پارسیل متحرک

- ماندگاری پایین - ۶۰ درصد در ۴ سال
- ۳۵ درصد ماندگاری در ۱۰ سال
- میزان ترمیم دندان‌های پایه - ۶۰ درصد در ۵ سال و ۸۰ درصد در ۱۰ سال
- افزایش لقی، پلاک، خونریزی موقع پروبینگ و پوسیدگی دندان‌های پایه
- ۴۴ درصد از دست رفتن دندان‌های پایه در عرض ۱۰ سال
- تسریع تحلیل استخوان در ناحیه بی‌دندانی اگر از دنچه پارسیل متحرک استفاده شود

بی‌دندانی کامل

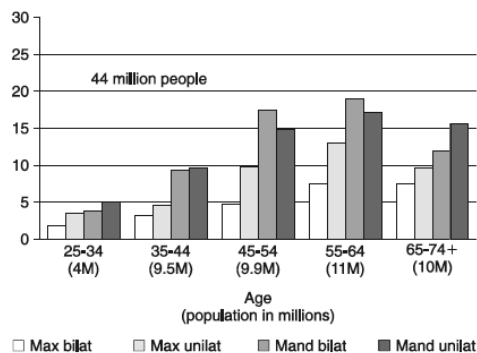
یکی از فاکتورهایی که روی بی‌دندانی کامل تأکید دارد میزان تحصیلات است. با این که میزان درآمد اغلب در ارتباط با تحصیلات است اما نقش کمتری در



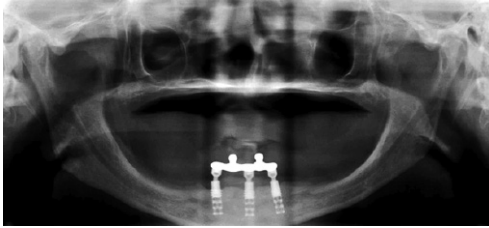
شکل ۸-۱: حتی وقتی دندان‌های مجاور دندان از دست‌رفته نیاز به روکش داشته باشند ایمپلنت درمان انتخابی خواهد بود چراکه تک کراون‌ها روی دندان‌های مجاور ایمپلنت‌ها مشکلات کمتری داشته و در مقایسه با دندان‌های پایه FPD سه واحدی طول عمر بیشتری خواهند داشت.

✓ بی‌دندانی پارسیل (از دست دادن دندان)

با توجه به مطالعات انجام شده، نیاز به سرویس‌های ایمپلنت در بیماران با بی‌دندانی پارسیل در دهه‌های آینده به شدت رو به افزایش خواهد بود. شایع‌ترین دندان‌های از دست رفته مولرها هستند. که اغلب منجر به بی‌دندانی‌های انتهایی آزاد می‌شوند که نیازمند بازسازی با پروتزهای متحرک هستند. بی‌دندانی‌های انتهایی آزاد در مندیبل نسبت به ماگزینا بیشتر است. بی‌دندانی‌های انتهایی آزاد یک طرفه در گروه سنی جوان‌تر (۲۵-۴۴ سال) هم در ماگزینا و هم در مندیبل شایع‌تر هستند (شکل ۹-۱).



شکل ۹-۱: بیش از ۴۴ میلیون نفر در آمریکا دست کم یک کوادرن از دندان‌های خلفی خود را از دست داده‌اند (بیشتر در مندیبل).



شکل ۱۰-۱: اگر ریشه دندان شیری یا دائمی وجود نداشته باشد، زائده آلوئولار شکل نمی‌گیرد. مثلاً این رادیوگرافی پانورامیک از یک بیمار ۲۵ ساله مبتلا به اکتودرمال دیسپلازی تهیه شده که دچار آنودونشیا کامل (فقدان کامل) دندان‌های شیری و دائمی است. استخوان بازال تشکیل شده اما زائده آلوئولار فرم نگرفته است. سه ایمپلنت قدامی در مندیبل به گیر دنچر فک پایین کمک می‌کنند.

طبق قانون wolff استخوان به نسبت نیروی وارد به آن ریمادل می‌شود. هر زمانی که فانکشن استخوان تغییر کند، یک تغییر مشخص در ساختار داخلی و شکل خارجی آن ایجاد خواهد شد (شکل ۱۱۱-۱). دندان‌ها نیروهای فشاری و کششی را به استخوان اطراف منتقل می‌کنند. هنگامی که دندان از دست می‌رود عدم وجود تحریک به ریج باقیمانده باعث کاهش دانستیه استخوان و تراکول به همراه از دست رفتن عرض خارجی و سپس ارتفاع استخوان باقیمانده می‌شود. ۲۵٪ کاهش در عرض استخوان در سال اول بعد از دست رفتن دندان و کاهش کلی ۴ mm در ارتفاع در سال اول بعد از کشیدن دندان در دنچر فوری دیده می‌شود. و در مطالعه‌ای که انجام شده این تحلیل در بازه زمانی ۲۵ سال ادامه داشته و در مندیبل ۴ برابر بیشتر می‌باشد. یک دنچر متحرک (یا پارسیل) تحریکی روی استخوان برای حفظ آن نداشته بلکه تحلیل استخوان را تسریع می‌کند. حتی دندان‌های با مشکل پرپودنتال از یک دندان از دست رفته و یا جایگزین شده با یک پروتز متحرک استخوان را تحریک و حفظ می‌کنند (شکل ۱۲-۱) نیروی ناشی از جویدن فقط به سطح استخوان وارد می‌شود نه به خود استخوان بنابراین، منبع خونرسانی کاهش یافته و از دست رفتن و کاهش حجم کلی استخوان اتفاق می‌افتد.

سرعت بی‌دندانی دارد کشورهای با درآمد بالاتر الزاماً بی‌دندانی کمتری ندارند.

جنسیت تاثیر زیادی روی نگهداری یا از دست رفتن دندان‌ها ندارد.

بی‌دندانی کامل ماگزیا در مقابل تعدادی از دندان‌های مندیبل ۳۵ برابر بیشتر از حالت معکوس آن اتفاق می‌افتد.

با وجود این که میزان و سرعت بی‌دندانی کامل در هر دهه کاهش می‌یابد اما جمعیت مسن که نیاز به یک یا دو دنچر کامل دارند با سرعت بسیار زیادی رو به افزایش است. بنابراین بی‌دندانی کامل کماکان به عنوان یک مشکل مهم باقی می‌ماند و بیماران مبتلا اغلب نیازمند دندانپزشکی ایمپلنت هستند.

نیاز برای افزایش گیر، ساپورت و ثبات و تمایل به حذف یک پروتز متحرک از اندیکاسیون‌های شایع ایمپلنت‌های دندانی است. افزایش سن جمعیت به همراه جمعیت موجود با بی‌دندانی کامل و پارسیل، آینده‌ی دندانپزشکی ایمپلنت را برای چندین نسل گارانتی می‌کند.

✓ عواقب آناتومیک بی‌دندانی

عواقب آناتومیک بی‌دندانی کامل را در باکس (۵-۱) مشاهده نمایید.

کادر ۵-۱

پیامدهای بی‌دندانی کامل

- تدام تحلیل استخوان دو فک
- تغییرات منفی بافت نرم دو فک
- تغییرات منفی استتیک صورت
- کاهش توان جویدن
- تاثیرات منفی تغذیه‌ای روی سلامت
- مشکلات روحی روانی

تحلیل استخوان

در صورت عدم حضور دندان‌های شیری یا دائمی استخوان آلوئولار تشکیل نخواهد شد (شکل ۱۰-۱)

کادر ۱-۶

عوامل موثر در میزان و مقدار تحلیل استخوان

- جنس
- هورمون‌ها
- متابولیسم
- پارافانکشن
- دنچرهایی با تطابق ضعیف
- نوع صورت (براکیوسفالیک در مقابل دولیکوسفالیک)
- مدت زمان استفاده از دنچر

مشکلات آناتومیکی متعددی که در ریج‌های بی‌دندان آتروفیک به وجود می‌آید در کادر (۷-۱) لیست شده است. از دست رفتن استخوان درماگزیلا و مندیبل به استخوان آلوئولار محدود نشده و ممکن است به قسمت‌هایی از بیس استخوان هم برسد. به ویژه در نواحی خلفی مندیبل که ممکن است بیش از ۸۰٪ تحلیل استخوان اتفاق بیافتد. قسمت‌هایی از منتال فورامن یا کانال مندیبولار ممکن است با تحلیل سوراخ شوند و به عنوان قسمتی از ناحیه ساپورت پروتز عمل کنند که باعث درد حاد و بی‌حسی گذرا یا دائمی ناحیه تحت عصبدهی شود. هم‌چنین بدنه مندیبل حتی با نیروهای سبک در خطر شکستگی قرار می‌گیرد. که باعث شیفت فک به یک سمت شده و با ثبات کردن و نتیجه زیبایی را دچار مشکل می‌کند. تمام ریج قدامی و حتی خاربینی ممکن است تحلیل رفته و باعث درد و افزایش حرکت دنچر در فانکشن شود.

عوارض بافت نرم

با از دست رفتن عرض استخوان و سپس ارتفاع آن، لثه‌ی چسبنده به مرور کاهش می‌یابد، افزایش مناطق متحرک و غیر کراتیزه‌ی لثه در معرض سایش توسط پروتز قرار می‌گیرند. با ادامه تحلیل استخوان در خلف مندیبل ریج‌های مایلوهایوئید و مایل داخلی برجسته می‌شوند که توسط

لایه نازکی از مخاط غیر چسبنده پوشیده شده است. زائده آلوئولار قدامی هم به تحلیل ادامه می‌دهد و توپک‌های چانه‌ای فوقانی (که ۲۰ mm زیر کرست استخوان در موقع حضور دندان‌ها است) بالاترین قسمت ریج قدامی مندیبل خواهند بود. که باعث حرکت پروتز هنگام فانکشن لب‌ها و تکلم خواهد شد. شرایطی که می‌تواند روی تغذیه خونی و کیفیت بافت نرم بیمار تاثیر بگذارد در کادر ۸-۱ آمده است عوارض بافت نرم ناشی از بی‌دندانی در کادر (۹-۱) خلاصه شده است.

کادر ۱-۷

پیامدهای تحلیل استخوان در بیماران با بی‌دندانی کامل

- کاهش عرض استخوان ساپورت کننده
- کاهش ارتفاع استخوان ساپورت کننده
- افزایش نقاط زخمی روی زائده مایلوهایوئید و ریج‌های مایل داخلی
- کاهش پیشرونده در سطح مخاط کراتینیزه
- ایجاد نقاط زخمی روی توپک‌های قدامی چانه‌ای و افزایش حرکت دنچر
- قرارگیری اتصالات عضلانی نزدیک کرست ریج
- بالا رفتن پروتز با انقباض عضلات مایلوهایوئید و باکسیناتور بعنوان ساپورت کننده‌های پروتز
- حرکت رو به جلو پروتز از شیب آناتومیکی (زاویه مندیبل با تحلیل استخوان متوسط تا شدید)
- نازک شدن مخاط همراه با حساسیت نسبت به سایش
- تحلیل استخوان بازال
- پاراستزی ناشی از دهی سنس کانال مندیبولار
- نقش فعال‌تر زبان در جویدن
- تاثیر تحلیل استخوان روی وضعیت استتیک یک سوم تحتانی صورت
- افزایش خطر شکستگی بدنه مندیبل به خاطر تحلیل استخوان پیشرفته
- تحلیل ریج قدامی و خاربینی، در نتیجه افزایش حرکت دنچر و ایجاد نقاط زخمی هنگام فانکشن

کادر ۱-۸

شرایطی که روی منابع خونی و کیفیت بافت نرم زیر پروتز متحرک تاثیر گذار هستند

- سن بیمار
- فشار خون بالا
- دیابت
- آنمی
- اختلالات تغذیه‌ای

بوده‌اند. علت اولیه عدم رضایت ناراحتی و عدم وجود گیر بود که باعث درد و عدم راحتی می‌شد. ۸۸٪ بیماران در مطالعه دیگر دشواری در تکلم را اظهار کردند که یک چهارم آن‌ها مشکلات شدیدی داشتند. وقتی که خلف مندیبل تحلیل شدید دارد، پروتز مندیبل روی عضلات با کسیناتور و مایلوهایوئید می‌نشیند هنگامی که بیمار دهانش را باز می‌کند انقباض این عضلات مثل ترامپولین اثر کرده و دنچر را به سمت بالا هل می‌دهند در نتیجه هنگامی که بیمار صحبت می‌کند اغلب موارد دندان‌ها به هم برخورد می‌کنند که در واقع این صدای کلیک نه به خاطر زیاد بودن ابعاد ورتیکال پروتز بلکه به دلیل عدم وجود ثبات و ریتنشن پروتز است.

اثرت روحی روانی از دست دادن دندان در کادر ۱۲-۱ آمده است. و می‌تواند از اثرات خیلی جزئی تا شرایط خیلی وخیم متغیر باشد.

چسب دنچر که توسط بسیاری از بیماران برای حل مشکل ریتنشن دنچرها استفاده می‌شود، ساپورت یا ثبات ایجاد نمی‌کند بلکه فقط به نگهداری پروتز در جای خود کمک می‌کند و جلوی تحلیل استخوان را هم نمی‌گیرد.

کادر ۱۱-۱

تاثیرات منفی دنچرهای کامل

- کاهش نیروی جویدن از $\text{Psi } 200$ در بیماران با دندان به $\text{Psi } 50$ در بیماران بدون دندان
- ۱۵ سال استفاده از دنچر نیروی جویدن را تا $\text{psi } 6$ کاهش می‌دهد
- کاهش کیفیت جویدن
- نیاز به داروهای بیشتر برای درمان مشکلات دستگاه گوارشی
- محدودیت در انتخاب غذا
- کاهش مصرف غذاهای سالم
- کاهش طول عمر
- کاهش رضایت از پروتز
- مشکل در تکلم
- تاثیرات روحی روانی

کادر ۹-۱

پیامدهای بافت نرم ناشی از بی‌دندانی

- لته چسبیده کراتینیزه بدنبال تحلیل استخوان، تحلیل می‌رود
- مخاط غیر چسبیده برای ساپورت دنچر باعث افزایش نقاط دردناک روی بافت نرم می‌شود

عوارض زیبایی

صورت بیشتر توسط استخوان ساپورت می‌شود تا توسط دندان. با از دست رفتن استخوان آلوئولار تغییرات متعددی در زیبایی صورت اتفاق می‌افتد که در کادر ۱۰-۱ آمده است. بیمارانی که صورت کوتاه دارند، نیروهای بایت بالاتری داشته و تحلیل استخوان و تغییرات صورتی ناشی از بی‌دندانی در آن‌ها شدیدتر خواهد بود. اتصالات عضله‌ی منتالیس و بوکسیناتور به بدنه مندیبل و سمفیز نیز توسط آتروفی تحت تاثیر قرار می‌گیرند. و ظاهر "Jowls" یا چانه جادوگری را ایجاد می‌کنند.

کادر ۱۰-۱

پیامدهای استتیک تحلیل استخوان

- کاهش ارتفاع صورت
- از بین رفتن زاویه لیومنتال
- گود شدن خطوط عمودی روی لب و صورت
- چرخش چانه به سمت جلو و ایجاد ظاهری پروگناتیک
- کاهش زاویه افقی لیپال لب و ایجاد ظاهر غمگین در بیمار
- کاهش تون عضلات شکلک ساز صورت
- نازک شدن ورمیلیون بر در لب‌ها به خاطر کاهش تون عضلات
- گود شدن شیار نازولیبال
- افزایش زاویه کالوملا - فیلتروم
- افزایش طول لب بالا، در نتیجه کمتر دیده شدن دندان‌ها در حالت استراحت و لیخندی معروف به لیخند مسن شده
- پتوزیس اتصال عضله باکسیناتور، در نتیجه ایجاد غیب در کنار صورت
- پتوزیس اتصال عضله منتالیس، در نتیجه ایجاد چانه جادوگری

عوارض منفی پروتزهای کامل

این عوارض در کادر ۱۱-۱ آمده است.

یک مطالعه بر روی بیماران بی‌دندان نشان داد که ۶۶٪ بیماران از دنچرهای کامل مندیبل ناراضی

کادر ۱-۱۲

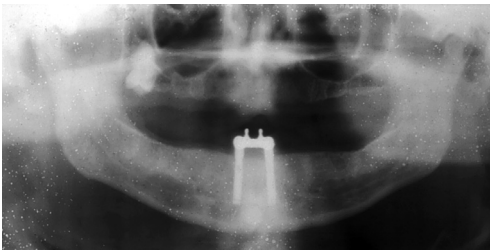
تأثیرات روحی روانی از دست رفتن دندان

- از تأثیرات مختصر تا مشکلات عصبی شدید متغیر است
- تحت تأثیر قرار گرفتن شرایط عاطفی (به خصوص در ارتباطات عاطفی جدید)
- معلولین دهانی قادر به استفاده از دنچر نیستند
- بیش از ۲۰۰ میلیون دلار سالانه برای خرید جاسب دنچر هزینه می‌شود تا شرمندگی ناشی از یک دنچر لث کاهش یابد
- نارضایتی از ظاهر و کاهش اعتماد به نفس
- پرهیز از تماس اجتماعی

✓ مزایای پروتزهای ساپورت شونده با ایمپلنت

این مزایا در کادر (۱-۱۳) آمده است. یک دلیل اولیه برای در نظر قرار دادن ایمپلنت‌های دندانی برای جایگزینی دندان‌ها، حفظ استخوان آلوئولار موجود است. بر خلاف وقتی که فقط در ناحیه قدامی ایمپلنت گذاشته شود (شکل ۱-۱۵) در فک پایین کاملاً بی‌دندان وقتی تعداد کافی ایمپلنت قرار داده می‌شود علاوه بر این که رستوریشن توسط ایمپلنت نگهداری می‌شود بلکه کاملاً توسط بافت و استخوان ساپورت شده و با ثبات می‌شود. و باعث تحریک و حفظ استخوان می‌شوند.

یک ایمپلنت اندوستئال تا زمانی که سالم باشد می‌تواند عرض و ارتفاع استخوان را حفظ کرده و با وارد کردن استرس و استرین به استخوان اطراف باعث افزایش دانستیه تراکول‌های استخوانی شود. با قراردادی ایمپلنت در فک بالا، دندان‌های ماگزینا به جای این که توسط منطقه خنثی (که در پروتزهای متحرک معمولی برای بهبود ثبات پروتز مندیبل دیکته می‌شود) موقعیت‌دهی شوند می‌توانند در موقعیت‌های مناسب‌تری از نظر زیبایی و تکلم قرار گیرند.



شکل ۱-۱۵: رادیوگرافی پانورامیک با دو ایمپلنت در ناحیه‌ی قدام با اینکه گیر و ثبات دنچر تامین می‌شود ولی در ناحیه‌ی خلفی تحلیل استخوان ادامه دارد همینطور در استخوان ماگزینا.

با پروتزهای ساپورت شونده با ایمپلنت، ابعاد و تیکال می‌توانند مشابه دندان‌های طبیعی تنظیم شوند. به علاوه اجازه‌ی کانتی لور شدن دندان‌های قدامی برای کانتور ایده آل بافت نرم و لب و بهبود ظاهر را می‌دهند. با وجود این که ایمپلنت‌های اندوستئال فاقد ممبران پرویودنتال هستند اما نسبت به دنچرهای متحرک آگاهی اکولوزال بیشتری فراهم می‌کنند. در حالی که بیماران با دندان‌های طبیعی می‌توانند اختلافات در حد ۲۰ میکرون را بین دندان‌ها تشخیص دهند بیماران ایمپلنت می‌توانند ۵۰ میکرون و بیماران با دنچر کامل (چه یک فک چه دو فک) ۱۰۰ میکرون را تشخیص می‌دهند. نیروهای افقی بر روی پروتزهای متحرک تحلیل استخوان را تسریع می‌کند، ثبات پروتز را کاهش می‌دهند و

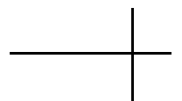کادر ۱-۱۳

مزایای پروتزهای منکی بر ایمپلنت

- حفظ استخوان
- بازسازی و حفظ بعد عمودی اکولوزال
- حفظ استتیک صورت (تون عضلانی)
- بهبود استتیک (قرار گیری ظاهری دندان‌ها در برابر کاهش حرکت دنچر)
- بهبود فونتیک
- بهبود اکولوزن
- بهبود یا حفظ پروپریوسپشن ناحیه دهان (آگاهی اکولوزالی)
- افزایش موفقیت پروتزی
- بهبود عملکرد جویدن یا حفظ عضلات جونده و عضلات شکلک ساز صورت
- کاهش سایز پروتز (حذف قسمت کام و فلنچ‌ها)
- تامین پروتز ثابت در برابر پروتز متحرک
- بهبود ثبات و گیر پروتز متحرک
- افزایش مدت ماندگاری پروتز
- عدم نیاز به ایجاد تغییر در دندان‌های مجاور
- جانسین کردن دائمی تر
- بهبود سلامت روحی روانی
- بهبود سلامت مرتبط با تغذیه

با توجه به افزایش maximum bite force بیماران با پروتز متکی بر ایمپلنت بیماران می‌توانند بازدهی جوشی مشابه رستوریشن‌های ثابت متکی بر دندان طبیعی داشته باشند. رستوریشن‌های پروتز امکان فلنج‌های کوتاه‌تر یا کام کوتاه‌تر در پروتزهای متحرک متکی بر ایمپلنت را می‌دهند که مزیت بزرگی برای بیماران است که برای اولین بار از دنچر استفاده می‌کند. کام یک پروتز ماگزیلای ممکن است در بعضی بیماران باعث رفلکس gag شود که در یک پروتز ساپورت شونده با ایمپلنت می‌توان آن را حذف کرد.

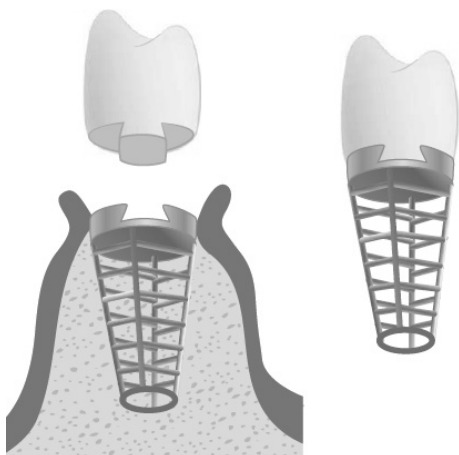
سایش بافت نرم را افزایش می‌دهند. بنابراین کاهش نیروهای افقی که در ایمپلنت‌ها رخ می‌دهد باعث محافظت از بافت‌های نرم و سخت می‌شود. در مطالعه‌ای که انجام شد، در یک بازه زمانی کوتاه بیماران ایمپلنت مقادیر بالاتری از ویتامین B۱۲، هموگلوبین (در ارتباط با افزایش آهن) آلبومین (در ارتباط با تغذیه) نشان دادند. ایمپلنت و پروتزهای مرتبط به آن می‌توانند در ۱۰ سال survival rate تا بیش از ۹۰٪ داشته باشند (بر خلاف پروتزهای ثابت معمولی که تقریباً ۷۶٪ بوده و علت اصلی جایگزینی آن‌ها پوسیدگی دندان‌های طبیعی است که در ایمپلنت دیده نمی‌شود).



ترمینولوژی ژنریک اجزاء ایمپلنت ریشه‌ای شکل

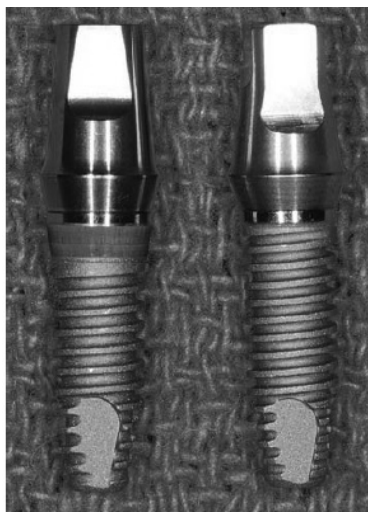یک ایمپلنت اندوستتال یک ماده‌ی آلوپلاستیک است که توسط جراحی درون یک ریج استخوانی باقیمانده قرار می‌گیرد.
”endo” به معنای درون و osteal به معنای استخوان است.

اولین طراحی ریشه‌ای شکل که واضحاً با شکل ریشه دندان متفاوت بود در سال ۱۹۰۹ توسط Green-field معرفی شد که از ایروپلاتینیوم ساخته شده بود و اولین ایمپلنت دو تکه بود که اباتمنت را از بدنه ایمپلنت جدا کرده بود (شکل ۱-۲). هم چنین کراون ایمپلنت توسط یک اتچمنت ضد چرخش داخلی به ایمپلنت متصل می‌شد که اینترفیس مستقیم استخوان - ایمپلنت با تیتانیوم برای اولین بار bone fusing نام داشت. و در سال ۱۹۴۰ معرفی شد. اولین ایمپلنت دو تکه‌ی پیچ شونده‌ی تیتانیومی که بدون پست اولیه داخل استخوان قرار می‌گرفت در سال ۱۹۴۶ توسط Strock معرفی شد (شکل ۲-۲) وی اتصال مطلوب و اینترفیس مستقیم استخوان ایمپلنت را توصیف کرد که با واژه «انکیلوز» شناخته می‌شد.




شکل ۱-۲: گرینفیلد جایگذاری دو مرحله‌ای ایمپلنت را ابداع کرد. همچنین این نخستین طرح اباتمنت آنتی روتیشنال بود.





شکل ۲-۳: بدنه ایمپلنت (رنگ خاکستری) معمولاً از اباتمنت ایمپلنت (به رنگ طلایی) مجزا است. این دو معمولاً به وسیله یک پیچ اباتمنت به هم وصل می‌شوند. (چپ ایمپلنت بایوورایزن با هگن داخلی؛ راست، ایمپلنت بایوورایزن با هگن خارجی).

سه روش جراحی مختلف برای سیستم‌های ایمپلنت دو تکه در طول سالیان مورد استفاده قرار گرفته است. روش یک مرحله‌ای، دو مرحله‌ای و رستوریشن فوری (بارگذاری فوری) (شکل ۴-۲). در روش جراحی دو مرحله‌ای بدنه ایمپلنت تا زمانی که ترمیم استخوان کامل شود، زیر بافت نرم باقی می‌ماند در فاز دوم جراحی بافت نرم کنار زده می‌شود تا یک جزء پرموکوزال یا اباتمنت به بدنه ایمپلنت متصل شود. در روش یک مرحله‌ای، بدنه ایمپلنت و جزء پرموکوزال هر دو با هم قرار داده می‌شوند تا بلوغ استخوان اتفاق بیافتد. سپس بدون نیاز به جراحی بافت نرم دوم اباتمنت ایمپلنت با قسمت پرموکوزال جایگزین می‌شود و در روش رستوریشن فوری، بدنه ایمپلنت و اباتمنت پروتزی در جراحی اولیه قرار داده می‌شود. و یک رستوریشن در فاصله‌ی دو هفته بعد از جراحی (که اغلب ترنزیشنال است) به اباتمنت متصل می‌شود. (در این رستوریشن اغلب در بیماران با بی‌دندانی نسبی تماس اکلوزال حذف می‌شود).



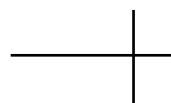شکل ۲-۲: آل استروک یک ایمپلنت دو قسمتی استوانه‌ای و یک ایمپلنت پیچی شکل دو قسمتی اختراع کرد.

اصطلاح استواینتریشن (به جای bone fusing یا انکیلوز) توسط Branemark به عنوان یک تماس مستقیم استخوان زنده با سطح یک ایمپلنت زیر بزرگنمایی یک میکروسکوپ نوری توصیف شد. اتصال سخت (Rigid fixation) نتیجه‌ی کلینیکی این اتصال مستقیم است البته اینترفیس بافت فیبروز هم در این حالت توصیف شده است. ریجید فیکسیشن یک اصطلاح کلینیکی است که نشانگر عدم وجود هیچ گونه حرکت قابل مشاهده تحت نیروی ۵۰۰ gf می‌باشد. امروزه واژه‌ی استواینتریشن نه تنها شرایط میکروسکوپی بلکه شرایط کلینیکی rigidfixation را توصیف می‌کند.

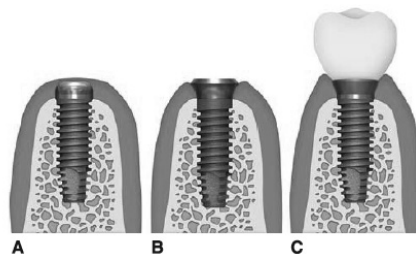
✓ ترمینولوژی ژنریک اجزاء پروتزی

ترمینولوژی ژنریک بدنه‌ی ایمپلنت

شایع‌ترین طرح ریشه‌ای شکل یک بدنه‌ی مجزای ایمپلنت و اباتمنت جداگانه دارد که فقط امکان قراردادی بدنه‌ی ایمپلنت را در طول دوره‌ی ترمیم استخوان می‌دهند (شکل ۳-۲). که یک مرحله‌ی دوم نیاز است تا اباتمنت ایمپلنت متصل شود.



بسته به نوع طراحی سه نوع اصلی ایمپلنت ریشه‌ای شکل وجود دارد: نوع سیلندریکال، پیچی و ترکیبی (شکل ۵-۲) ایمپلنت‌های سیلندریکال گیر میکروسکوپی به استخوان را از طریق یک پوشش یا یک طرح سطحی به دست می‌آورند. اغلب سطح آن‌ها با یک ماده خشن پوشانده شده (هیدروکسی آپاتیت تیتانیوم پلازما اسپری) و یا توسط یک طرح گیر ماکرو پوشانده می‌شوند (بال‌های سینتر شده) آن‌ها ممکن است استوانه‌ای یا تپیر باشند. انواع ایمپلنت‌های پیچ شونده داخل حفره‌ای اندکی کوچکتر از سایز ایمپلنت پیچ می‌شوند. و از رزوه‌ها برای فیکس شدن اولیه در استخوان استفاده می‌کنند.



شکل ۴-۲: برای ایمپلنت‌های دو تکه سه روش جراحی وجود دارد (A) دو مرحله‌ای (التیام زیر بافت نرم و سپس جراحی نمایان کردن)، (B) یک مرحله‌ای (ایمپلنت به همراه وسیله التیامی دور مخاطی بدون جراحی نمایان سازی) و (C) رستوریشن فوری (رستوریشن در همان جلسه جراحی نصب می‌شود).



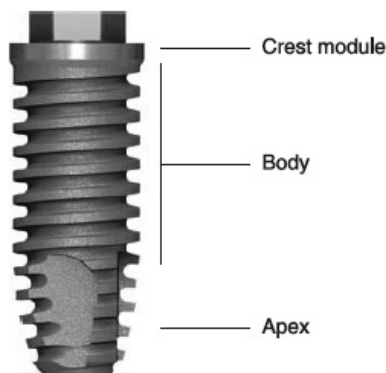
شکل ۵-۲: طراحی‌های بدنه ایمپلنت عموماً به سه دسته متفاوت تقسیم می‌شود: ایمپلنت‌های استوانه‌ای (سیلندری) (۶ تا ۱۰) اول در ردیف بالا، ایمپلنت‌های پیچی (شکل (ردیف وسط) یا ترکیبی (ردیف پایین) که معمولاً بدخل محل خود فشرده شده و طرح اصلی بدنه آنها شبیه یک ایمپلنت دنده‌دار است.

ماکروسکوپیکی هر دو نوع سیلندریکال و پیچی را دارند و در عین حال ممکن است گیر میکروسکوپی از طریق تغییرات سطحی (ماشین شدن، تکسچر سطحی و اضافه شدن لایه سطحی) داشته باشند. ایمپلنت‌های ترکیبی مشابه انواع سیلندریکال بروش جراحی Pressfit در استخوان جاگذاری می‌شوند.

سه ژئومتری اصلی برای رزوه‌ها وجود دارد: رزوه V شکل، باترس یا باترس معکوس و طرح مربعی. ایمپلنت‌های رزوه‌دار ممکن است استوانه‌ای یا تپیر باشند. ایمپلنت‌های رزوه دار ممکن است به واسطه شرایط سطحی که دارند اتصال میکروسکوپیکی نیز با استخوان برقرار کنند. انواع ترکیبی اجزاء

✓ نواحی بدنه‌ی ایمپلنت

بدنه‌ی ایمپلنت به سه قسمت Crest module (ژئومتری سرویکال)، بدنه و آپکس تقسیم می‌شود (شکل ۶-۲)



شکل ۶-۲: بدنه یک ایمپلنت بخشی از یک ایمپلنت دندانی است که برای قرارگرفتن در استخوان طراحی شده تا قطعات پروتزی روی آن سوار شوند. بدنه ایمپلنت شامل کرسست ماژول، بدنه و آپکس است.

در ایمپلنت‌های پیچ شونده، شایع‌ترین قطر خارجی رزوه $3/75$ میلی‌متر با یک عمق $0/38$ mm و فاصله‌ی $0/6$ mm بین رزوه‌ها می‌باشد. طول بدنه ایمپلنت‌ها معمولاً از ۷ تا ۱۶ mm متغیر می‌باشد. ایمپلنت‌های پیچی توپر اجازه‌ی این را می‌دهند که اگر هنگام جا گذاری و یا در فاز دوم جراحی موقعیت ایمپلنت ایده آل نباشد ایمپلنت خارج شود.

ناحیه‌ی فانکشنال سطحی یک ایمپلنت پیچی حداقل ۳۰٪ بیشتر از نوع سیلندریکال بوده و ممکن است تا ۵۰٪ هم برسد. که باعث افزایش‌گیر مکانیکال می‌شود و به ویژه در استخوان‌های نرم و یا بسته به طراحی رزوه‌ها هنگامی که کمتر از ۱۰ mm است اهمیت می‌یابد.

✓ Crest Module

Crest Module بدنه‌ی ایمپلنت، قسمتی است که در ایمپلنت‌های دو تکه برای نگهداری اجزای پروتزی طراحی شده است. ناحیه‌ی کانکشن اباتمنت معمولاً سکویی دارد که اباتمنت روی آن می‌نشیند و در مقابل نیروهای اکلوزال آگزیرال مقاومت فیزیکی از خود نشان می‌دهد. جزء ضد چرخش (آنتی روتیشن) هم روی پلتفرم تعبیه شده است (هگز خارجی) یا به داخل بدنه‌ی ایمپلنت امتداد می‌یابد (هگز داخلی، اکتاگون، مورس تیپر یا شیارهای داخلی Conescrew یا Pinslot و Camtube).

Crestmodule بر خلاف بدنه‌ی ایمپلنت، طوری طراحی می‌شود که به ویژه در صورت وقوع تحلیل استخوان تهاجم باکتریال کمتری داشته باشد. (صاف‌تر است). فلز صاف پالیش شده در Crest module، سرویکال کولار نامیده می‌شود.

✓ بدنه‌ی ایمپلنت

یک ایمپلنت استوانه‌ای یا Pressfit مزیت سهولت قراردادی حتی در نواحی دسترسی دشوار را دارد. و کاوراسکرو می‌تواند قبل از قراردادی ایمپلنت به بدنه متصل شود. به عنوان مثال دریک استخوان بسیار نرم D_4 در خلف ماگزیرلا پیچ کردن یک ایمپلنت پیچ شونده در محل ممکن است باعث استریپ شدن استخوان نرم شود و باعث کاهش فیکس شدن اولیه شود.

سیستم استوانه‌ای هم چنین مزیت‌هایی در جایگزینی تک دندان‌ها دارد به ویژه هنگامی که دندان‌های مجاور تاج‌های کلینیکی بلندی داشته باشند. هم چنین در استخوان‌های متراکم قرار دادن سیستم سیلندری راحتی تر و سریع‌تر می‌باشد زیرا نیازی به پیچ کردن داخل استخوان ندارند.

موادی که روی ایمپلنت‌های سیلندریکال تعبیه می‌شوند سطح تماس ایمپلنت استخوان را تا ۳۰٪ افزایش می‌دهند.

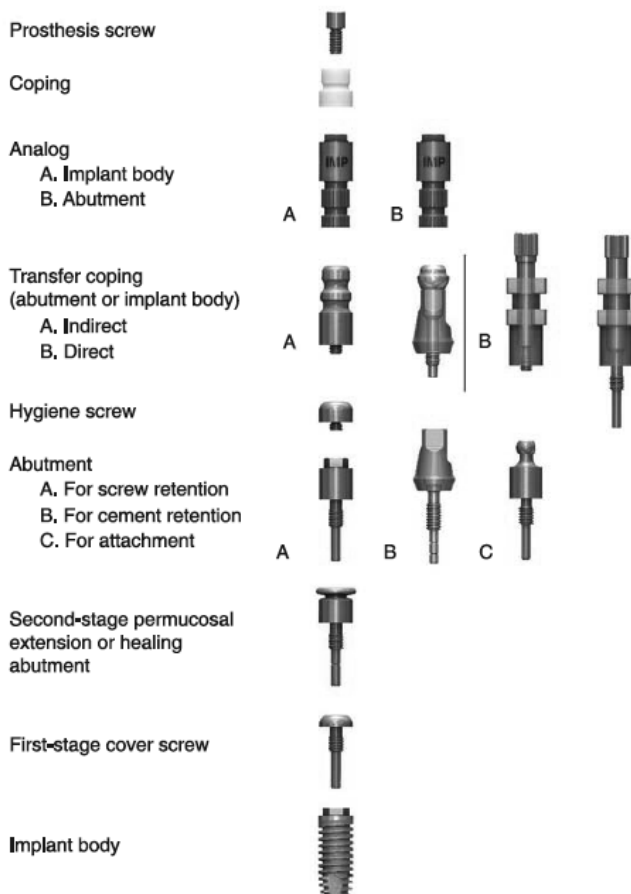
✓ اپکس ایمپلنت

اغلب برای تسهیل قراردعی اولیه ایمپلنت تیپر می‌باشد و ممکن است حاوی یک جزء آنتی روتیشن به شکل سطوح جانبی صاف یا groove یا سوراخ‌هایی در ناحیه اپیکال باشد. انتهای اپیکال کلیه ایمپلنت‌ها باید به جای تیپر بودن صاف باشد تا هم امکان تعبیه‌ی شاخص‌های طراحی بدنه در سراسر طول ایمپلنت باشد و هم امکان آسیب رساندن به ساختارهای مجاور در صورت سوراخ شدن استخوان کورتیکال وجود نداشته باشد.

✓ اجزاء ایمپلنت

جراحی ایمپلنت: مرحله اول

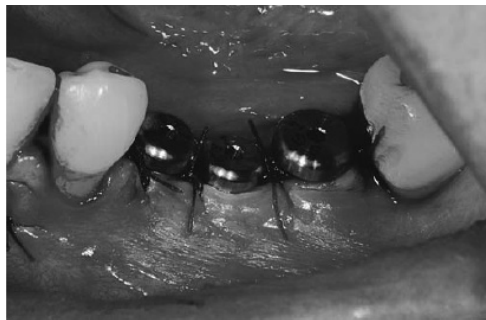جهت جلوگیری از تهاجم استخوان دبری‌ها و بافت نرم به قسمت فوقانی ناحیه‌ی اتصال ابامنت حین ترمیم یک کاور اسکرو مرحله اول روی ایمپلنت قرار داده می‌شود. (شکل‌های ۷-۲ الی ۹-۲)



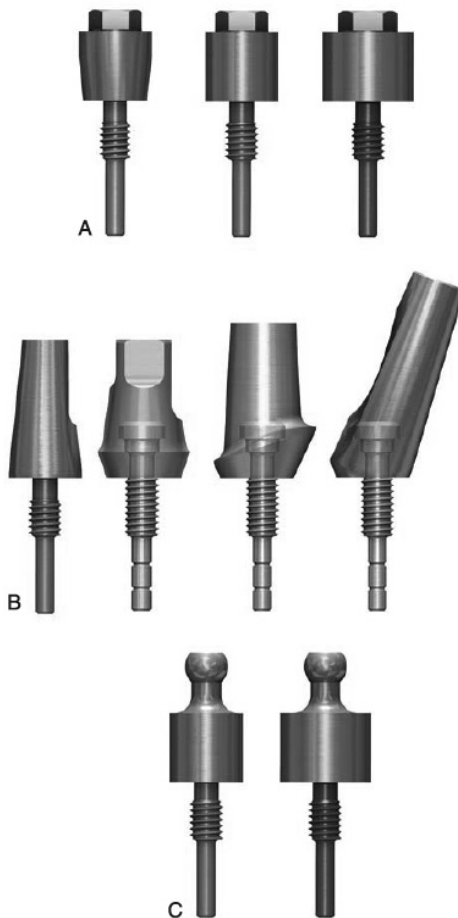
شکل ۷-۲: گاهی اسامی قطعات ایمپلنت از یک کمپانی به کمپانی دیگر متفاوت است اما برای هر محصول یک زبان ژنریک وجود دارد. این زبان امکان برقراری ارتباط بین دندانپزشکان و لابراتوارها را فراهم می‌کند که گاهی باید با چندین سیستم مختلف آشنایی داشته باشند. این واژه‌های ژنریک از بالا به پایین به ترتیب استفاده فهرست شده‌اند.

۷ اتصالات پروتزی

اباتمنت: قسمتی از ایمپلنت که پروتز یا سوپراستراکچر ایمپلنت را ساپورت و نگهداری می‌کند. سوپرا استراکچر: فریم ورک فلزی که به اباتمنت ایمپلنت متصل می‌شود (چه در پروتزهای ثابت، چه متحرک) براساس این که پروتز یا سوپرا استراکچر به چه روشی به اباتمنت متصل می‌شود سه نوع اباتمنت وجود دارد (شکل ۱۳-۲)



شکل ۱۲-۲: بدنه ایمپلنت یک مرحله‌ای که در روش جراحی یک مرحله‌ای مورد استفاده قرار می‌گیرد. در این روش بافت نرم اطراف ایمپلنت همزمان با استخوان التیام می‌یابد. در این روش جراحی مرحله دوم حذف می‌شود.



شکل ۱۳-۲: A، اباتمنت پیچ‌شونده که برای بار پیچ‌شونده یا پروتز ثابت به کار می‌رود (بالا). B اباتمنت‌های سمان‌شونده ممکن است یک تکه (آخرین اباتمنت در سمت چپ) یا دو تکه باشند که با یک پیچ جداگانه اباتمنت به هم وصل می‌شوند (مرکز). C اباتمنت برای اتچمنت‌ها (اتصالات) در پروتزهای متحرک متصل به ایمپلنت مورد استفاده قرار می‌گیرد (پایین). این اباتمنت‌ها برای پروتزهای کامل و پارسیل مورد استفاده قرار می‌گیرند.

- ۳- اسپلینت کردن روکش‌ها به هم پیچیدگی کمتری دارد چون دقت آنالوگ و انتقال اجزا وجود ندارد.
- ۴- کاهش هزینه‌ها به دلیل نبود آنالوگ و اباتمنت‌ها در لابراتوار

عیب‌ها:

- ۱- اباتمنت‌ها در دهان تراش داده می‌شوند.
- ۲- در نواحی استتیک نیاز به استفاده از نخ زیر لثه است یا هنگامی که برای افزایش ریتنشن نیاز به افزایش ارتفاع تراش است.
- ۳- به دلیل این که اباتمنت در دهان قرار می‌گیرد یک رستوریشن ترنزشنال اغلب ساخته می‌شود.

روش غیر مستقیم

یک ترانسفرکوپینگ برای موقعیت‌دهی آنالوگ در قالب یا کست استفاده می‌شود و بر اساس این که کدام قسمت ایمپلنت را به کست اصلی منتقل می‌کند نام گذاری می‌شود (ترنسفرکوپینگ بدنه‌ی ایمپلنت یا ترنسفرکوپینگ اباتمنت) (شکل ۱۵-۲). ترنسفرکوپینگ غیر مستقیم: به اباتمنت یا بدنه‌ی ایمپلنت پیچ می‌شود. وقتی قالب Clostray ست شده و خارج می‌شود کماکان در دهان بیمار باقی می‌ماند. سپس از دهان بیمار خارج شده و به آنالوگ پیچ می‌شود و سپس در قالب Clostray قرار داده می‌شود. این ترنسفرکوپینگ اغلب اندرکات‌هایی دارد که هنگامی که مجدداً جایگذاری می‌شود. با ماده قالب گیری الاستیک درگیر شده اندکی تپیر است و اغلب در دو طرف صاف است تا اجازه قراردادی مجدد را بدهد (شکل ۱۶-۲ و ۱۷-۲)

ترنسفرکوپینگ مستقیم: یک تری open برای اجازه به دسترسی مستقیم به پیچ بلند مرکزی ترنسفرکوپینگ استفاده می‌شود.

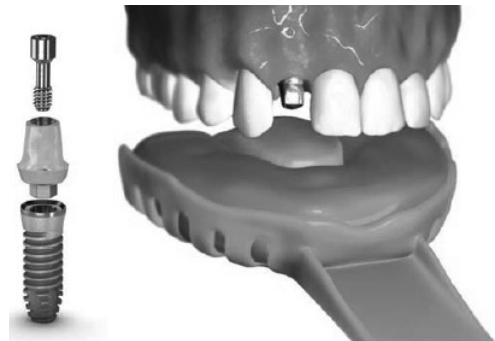
- ۱- اباتمنتی که برای گیر از پیچ استفاده می‌کند.
- ۲- اباتمنتی که برای گیر از سمان استفاده می‌کند.
- ۳- اباتمنت به صورت اتچمنت (O-رینگ)

اباتمنت‌ها هم چنین در طبقه بندی دیگری به انواع مستقیم یا زاویه دار تقسیم می‌شوند. در اباتمنتی که برای گیر از پیچ استفاده می‌کند در جلسات حین درمان برای جلوگیری از تهاجم دبری‌ها و کلکلوس به قسمت پیچ دار داخلی اباتمنت از یک کاوراسکرو بهداشتی استفاده می‌شود. اباتمنت‌های اختصاصی برای مطابقت با زاویه خاص یا نیازمندی‌های زیبایی بیمار قابل ساخت هستند.

✓ ساختار پروتز

روش مستقیم

در این روش اباتمنت ایمپلنت مشابه روشی که برای رستوریشن دندان طبیعی استفاده می‌شود در دهان تراش داده شده و قالبگیری می‌شود. کست استون ریخته شده، دای تکی اباتمنت درست می‌شود و رستوریشن کاملاً مشابه روش دندان طبیعی ساخته می‌شود (شکل ۱۴-۲)



شکل ۱۴-۲: در گزینه پروتزی مستقیم، اباتمنت نهایی داخل بدنه ایمپلنت قرار گرفته و تراش می‌خورد. قالب نهایی با روش تری قالبگیری بسته گرفته می‌شود؛ دقیقاً مشابه روشی که برای ساخت رستوریشن یک دندان طبیعی انجام می‌شود.

مزایا:

- ۱- مشابه روش کار دندانپزشکان
- ۲- نیاز به آنالوگ لابراتواری وجود ندارد.

✓ مرور مقالات


Zary و smith نشان دادند که راحتی بیمار، عمق سالکوس، شرایط لثه، آسیب به دندان مجاور و تخریب سینوس ماگزینلا و کانال مندیبولار یا کف بینی به ماده یا طرح ایمپلنت ربطی ندارند اما عمق سالکوس و ساختار لثه‌ی مجاور ایمپلنت ممکن است در ارتباط با طرح یا شرایط سطح ایمپلنت باشد. یک کولار صاف پالایش شده که زیر استخوان قرار گرفته باشد باعث تحلیل استخوان کرستال و تاثیر روی عمق سالکوس می‌شود. در این فصل شاخص‌های شایع‌تر پریودنتال و مقایسه‌ی شاخص‌های زیر با ایمپلنت‌های دندانی مطرح می‌شود:

(۱) دوام (۲) لقی در مقابل ریجید فیکسیشن (۳) دق (۳) درد (۵) عمق پروب (۶) ایندکس‌های خونریزی (۷) تحلیل استخوان کرستال (۸) ارزیابی رادیوگرافیک (۹) بافت‌های کراتینیزه (۱۰) بیماری پری ایمپلنت

✓ دوام

شاخص‌های موفقیت ایمپلنت در جدول و کادر (۳-۱) آمده است. شایع‌ترین زمان برای شکست یک ایمپلنت در ۱۸ ماه اول بعد از بارگذاری است. Survival ایمپلنت به تنهایی شاخص قابل قبولی برای ارزیابی یک سیستم ایمپلنت نمی‌باشد و مطالعات باید رستوریشن ایمپلنت را هم مورد ارزیابی قرار دهند. که در ارزیابی که توسط میش انجام شده ۹۰٪ موفقیت پروتزی در ۱۰ سال گزارش شده است. (جدول ۳-۱) ایمپلنتی که قرار داده شده اما رستور نشده و به صورت submerg زیر لثه باقی مانده نیز اغلب باید در ارزیابی‌های شکست اولیه یا Failure ایمپلنت وارد شود.

ایمپلنت دندان نیست: مقایسه‌ی شاخص‌های پریودنتال



جدول ۳-۱

کیفیت ایمپلنت

گروه سنجش	مدیریت	شرایط کلینیکی
I. موفقیت (سلامت مطلوب)	I. نگهداری عادی	I. عدم وجود درد یا حساسیت موقع فانکشن، لقی صفر، تحلیل استخوان کمتر از ۲ میلی متر از جراحی اولیه در رادیوگرافی، عمق پروبینگ کمتر از ۵ میلی متر، عدم وجود سابقه آگزودا
II. ماندگاری (سلامت رضایت بخش)	II. کاهش استرس، جلسات کنترل بهداشت با فواصل کوتاه تر، ژئوپلاستی، رادیوگرافی سالانه	II. عدم وجود درد، لقی صفر، ۴-۲ میلی متر تحلیل استخوان در رادیوگرافی، ۷-۵ میلی متر عمق پروبینگ، عدم وجود سابقه آگزودا
III. ماندگاری (سلامت به خطر افتاده)	III. کاهش استرس، دارودرمانی (آنتی بیوتیک، کلر هگزیدین)، مداخله مجدد جراحی و بررسی، تغییر در پروتز یا ایمپلنت ها	III. عدم وجود درد موقع فانکشن، لقی صفر، تحلیل استخوان کمتر از ۴ میلی متر در رادیوگرافی، عمق پروبینگ بیشتر از ۷ میلی متر، احتمال وجود سابقه آگزودا
IV. شکست (کلینیکی یا شکست کامل)	IV. خارج کردن ایمپلنت	IV. درد موقع فانکشن، لقی، تحلیل استخوان رادیوگرافی بیشتر از نصف طول ایمپلنت، آگزودا غیر قابل کنترل، دیگر در دهان نیست

معیارهای پیشنهادی برای موفقیت ایمپلنت^۱

- سنجش کیفیت ایمپلنت از ۲،۱ یا ۳ با میزان ماندگاری بهتر از ۹۰ درصد در ۱۰ سال
- میزان ماندگاری پروتز بهتر از ۹۰ درصد در ۱۰ سال
- ایمپلنت ها یک پروتز را ساپورت می کند
- برگرفته از کنفرانس ICOI، پیزا، ایتالیا، ۲۰۰۸

✓ طبقه بندی Muhlemann در مورد حرکت افقی دندان:

- ۱- حرکت اولیه افقی: در نیروی ملایم مشاهده می شود، بلافاصله اتفاق می افتد و در اثر PDL است و از حرکت عمودی اولیه بیشتر است (۷۵-۵۶ میکرون در خلفی ها) که دو تا نه برابر حرکت عمودی دندان هاست و ۱۰۸-۷۰ میکرون در قدامی ها می باشد.
- ۲- حرکت دوم یا ثانویه:

بعد از حرکت اولیه و تحت نیروی شدیدتر اتفاق می افتد و به طور مستقیم در ارتباط با مقدار نیرو می باشد و به ویسکوالاستیسیته ای استخوان مربوط است.

✓ حرکت ایمپلنت

- Rigid fixation: عدم وجود موبیلیتی کلینیکی ایمپلنت تحت نیروی عمودی یا افقی کمتر از ۵۰۰ (یک اصطلاح کلینیکی)
- Osseointegration: تماس مستقیم استخوان با سطح ایمپلنت زیر میکروسکوپ نوری (اصطلاح هیستولوژیک)

کادر ۳-۱

معیارهای موفقیت ایمپلنت

- یک ایمپلنت مجزا اسپلنت (متصل) نشده هنگام آزمایش کلینیکی لق نباشد
- در رادیوگرافی شواهدی از رادیولوژیسنسی ناشی از پری ایمپلنتایتیس وجود نداشته باشد
- بعد از گذشت یک سال از فانکشن ایمپلنت، تحلیل استخوان عمودی سالانه کمتر از ۰/۲ (دو دهم) میلی متر باشد
- یک ایمپلنت باید فاقد این علائم (بصورت پایدار یا برگشت ناپذیر) باشد: درد، عفونت، نوروپاتی، پاراستزی یا تجاوز به کانال مندیبولار
- در صورت تحقق موارد فوق، میزان موفقیت ۸۵ درصد در انتهای ۵ سال پیگیری و ۸۰ درصد در انتهای یک دوره ۱۰ ساله، به عنوان حداقل شاخص موفقیت در نظر گرفته می شود.

✓ حرکت

حرکت دندان

یک دندان سالم در یک نیروی عمودی حرکت کلینیکی از خود نشان نمی دهد. حرکت اولیه عمودی واقعی دندان حدود ۲۸ میکرون است و برای دندان های قدامی و خلفی یکسان است. در حالی که حرکت عمودی یک ایمپلنت ریجید تحت نیروی Ib ۱۰، ۲ تا ۳ میکرون است و بیشتر به دلیل خصوصیات ویسکوالاستیک استخوان زیرین است.

طبقه بندی حرکت کلینیکی ایمپلنت در کادر (۳-۲) آمده است. هدف برای ایمپلنت‌های ریشه‌ای شکل (بر خلاف ایمپلنت‌های تیغه‌ای یا صفحه‌ای) rigidfixation و IM-۰ می‌باشد. در یک دندان طبیعی با ترومای اکلوزال اولیه و حرکت کلینیکی PDL عریض شده با حذف تروما دندان به حالت نرمال بر می‌گردد اما در ایمپلنت این چنین نمی‌باشد و دندانپزشک ایمپلنت با هر گونه حرکت کلینیکی را نباید بارگذاری نماید چون خطر شکست بسیار است.

کادر ۳-۲

سنجش کلینیکی لقی ایمپلنت

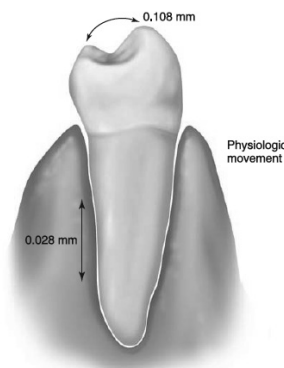
- (۰) فقدان لقی بالینی با ۵۰۰ گرم نیرو در هر جهت
- (۱) حرکت افقی خفیف قابل تشخیص
- (۲) لقی افقی متوسط قابل مشاهده تا نیم میلی متر
- (۳) حرکت افقی شدید بیشتر از نیم میلی متر
- (۴) حرکت افقی متوسط تا شدید قابل مشاهده و هر نوع حرکت عمودی قابل مشاهده

با این وجود در صورتی که بعد از تکمیل پروتز، حرکت IM-I ایجاد شد، ایمپلنت‌های با حرکت افقی جزئی کلینیکی در حد ۰/۱ mm (مشابه حرکت یک سانتراال سالم) IM-I گاهاً ممکن است به حالت rigidfixation و IM-۰ برسند. بدین منظور باید ایمپلنت برای چندین ماه خارج از اکلوزن باشد.

یک ایمپلنت با حرکت افقی بیش از ۰/۵ mm (IM-۰) (۳) یا با هر گونه حرکت عمودی (IM-۴) باید خارج شود. گاهاً ایمپلنتی که ریجید بوده ممکن است در مرحله دوم جراحی باز کردن ایمپلنت، هنگامی که اباتمنت پیچ می‌شود ایمپلنت در استخوان بچرخد، در این شرایط Coverscrew روی بدنه‌ی ایمپلنت قرار داده می‌شود و ایمپلنت باقی می‌ماند تا دوباره با استخوان جوش بخورد. در بیش از ۷۵٪ موارد اگر قبلاً اینترگریشن ایجاد شده باشد زمان سه ماه اضافی برای ترمیم، اجازه‌ی ایجاد مجدد اینترفیس استخوان ایمپلنت را می‌دهد. هنگام قراردادی مجدد اباتمنت تورک اولیه کمتری وارد شده و از تکنیک

عدم وجود حرکت در ایمپلنت همیشه همراه با اینترفیس مستقیم استخوان - ایمپلنت نمی‌باشد اما Rigid fixation اغلب به معنای این است که حداقل قسمتی از ایمپلنت در تماس مستقیم با استخوان قرارداد. ایمپلنت متحرک نشانگر حضور بافت همبندی بین ایمپلنت و استخوان است. یک ایمپلنت سالم کمتر از ۷۳ میکرون حرکت دارد با این وجود از نظر کلینیکی این حرکت قابل تشخیص نبوده و به صورت rigidfixation می‌باشد. همانند دندان‌های طبیعی ایمپلنت حرکت لترالی بیشتری نسبت به حرکت اپیکال نشان می‌دهد. به علت عدم وجود استخوان کورتیکال بین ایمپلنت‌ها، حرکت ایمپلنت در بعد مزیو دیستال بیشتر از بعد باکولینگوال می‌باشد.

در مطالعه Sekine et al خصوصیات حرکت تحت نیرو را در دندان و ایمپلنت مقایسه شده است (شکل ۳-۱)



شکل ۳-۱: حرکت فیزیولوژیک یک دندان سالم تا ۲۸ میکرون در جهت آپیکالی و تا ۱۰۸ میکرون در جهت افقی اندازه‌گیری شده است.

بر خلاف دندان که موبیلیتی یک فاکتور اولیه برای ماندگاری نیست، برای سلامت ایمپلنت یک فاکتور تعیین کننده‌ی اساسی می‌باشد. rigidfixation به علت این که راحت و قابل مشاهده است یک اندیکاتور عالی برای سلامت ایمپلنت می‌باشد. برای ارزیابی آن از دو وسیله‌ی ریجید برای وارد کردن ۵۰۰ gf نیروی باکولینگوال به دندان یا ایمپلنت استفاده شده و عدم وجود حرکت کلینیکی نشانگر rigidfixation است.

✓ Tenderness: آگاهی ناخوشایند از ناحیه

معمولاً (نه همیشه) درد ایجاد نمی‌شود مگر این که ایمپلنت متحرک شود و توسط بافت ملتهب احاطه شود یا ریجید فیکسیشن وجود داشته باشد اما روی عصب فشار بی‌آورد. شایع‌ترین حالتی که باعث ناراحتی می‌شود گیر افتادن مقداری از بافت نرم در محل اتصال شل شده‌ی اباتمنت به ایمپلنت می‌باشد که با آزاد کردن بافت نرم و بستن مجدد اباتمنت بر طرف خواهد شد. هنگامی که اتصال اباتمنت به ایمپلنت محکم است و درد وجود دارد احتمال شکستن بدنه ایمپلنت وجود دارد. علائم اولیه‌ی هشدار دهنده‌ی یک اکلوژن تروماتیک ممکن است در ایمپلنت‌ها مشاهده نشود. در صورت وجود درد مداوم در دق یا فانکشن روی یک ایمپلنت با شرایط و اجزاء مناسب اغلب نیاز به خارج کردن ایمپلنت است حتی در صورت عدم وجود موبیلیتی. هنگامی که بیمار مقادیر درد بالاتر از ۵ را اظهار کند حتماً باید فیکسچر خارج شود.

درد در هنگام بارگذاری ایمپلنت‌های ریجید اغلب در مواردی که ایمپلنت به صورت فوری بارگذاری شده بیشتر از مواردی که ایمپلنت برای مدت طولانی بدون بارگذاری ترمیم شده است مشاهده می‌شود.

حساسیت ایمپلنت یا تندرns خفیف به جای درد روی یک ایمپلنت فیکس شده غیر معمول بوده و نشانگر یک مشکل مهم برای ایمپلنت است. تندرns حین فانکشن یا دق معمولاً بیانگر ترمیم در مجاورت یک عصب یا در موارد نادر، استرس در استخوان، بیش از حد فیزیولوژیک می‌باشد.

- در صورتیکه تندرns ایمپلنت بلافاصله بعد از جراحی و بارگذاری (بارگذاری فوری) وجود داشته باشد: احتمال نزدیکی به کانال مندیبولار، unthread کردن ایمپلنت به میزان ۱ میلی‌متر ارزیابی مجدد بعد از ۳ هفته یا بیشتر.
- در صورتی که درد مربوط به مجاورت‌های آناتومیک نباشد:

◀ توجه به بافت نرم و اجزاء پروتزی

تورک معکوس استفاده می‌شود (تا نیروی چرخشی روی پیچ اباتمنت به اینترفیس استخوان ایمپلنت وارد نشده و مجدد Strip نشود). بعد از گذشت زمان بارگذاری تدریجی می‌توان پیچ اباتمنت را به روش معمول سفت کرد و روش تورک معکوس کماکان پیشنهاد می‌شود.

✓ Periost

یک وسیله مکانیکی - کامپیوتری است که درجه‌ی تعدیل کننده یا میرایی در مقابل اجسام را با ایجاد نیروی ۱۲ تا ۱۸ نیوتن در مقابل یک وسیله پیستون مانند محاسبه می‌کند فاصله‌ی را که فنر پیستون بعد از برخورد به جسم به داخل چمبر بر میگردد محاسبه می‌کند. یک جسم نرم یا متحرک مقادیر بیشتری نسبت به جسم ریجید یا سفت نشان می‌دهد. مقادیر ثبت شده از منفی ۸ تا مثبت ۵۰ متغیر هستند.

عدم حضور حرکت کلینیکی اطراف ایمپلنت معادل مقادیر ۸- الی ۹ می‌باشد. دانستیه استخوان اطراف ایمپلنت ممکن است در ارتباط با اعداد پرئو تست باشد. استخوان نرم‌تر اعداد بزرگتر و استخوان سفت‌تر اعداد کوچکتر را نشان خواهد داد. پرئوتست را می‌توان برای ارزیابی طولانی مدت ایمپلنت استفاده نمود چون نیازی به خارج کردن رستوریشن برای استفاده از آن نمی‌باشد.

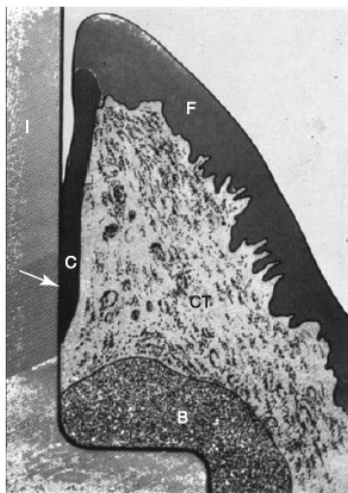
✓ تست دق

تست دق می‌تواند برای تشخیص درد یا تندرns در ایمپلنت استفاده شود اما برای مشخص کردن وضعیت ریجید فیکسیشن گمراه کننده است چون صدای ناشی از دق در حالتی که ۲ میلی‌متر اتصال استخوانی وجود دارد با حالتی که ۱۶ میلی‌متر اتصال وجود دارد مشابه است. بنابراین قابل استناد نمی‌باشد.

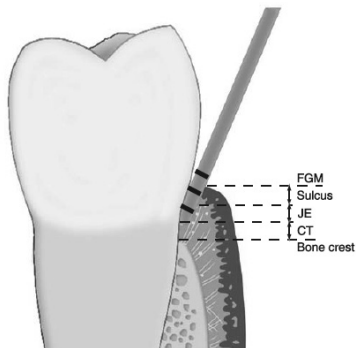
✓ درد

درد: یک حس ناخوشایند که از ناراحتی ملایم تا زجر طاقت فرسا متغیر می‌باشد.

فقط از دو گروه فیبر تشکیل شده و هیچ کدامشان وارد ایمپلنت نمی‌شوند. بنابراین در ایمپلنت پروب تا نزدیکی کرست استخوان نفوذ می‌کند. (جدول ۲-۳)



شکل ۲-۳: بافت نرم اطراف ایمپلنت (I) یک ناحیه سالکولار بسیار شبیه دندان دارد. لبه آزاد لته (F) با اپیتلیوم سالکولار غیرکراتینیزه و سلول‌ها در قاعده (C) و اتصال اپیتلیوم جانکشنال در بالای استخوان (CT). (B) بافت همبندی است.



شکل ۳-۳: پروبی که داخل سالکوس دندان قرار می‌گیرد، از داخل سالکوس و اتصال اپیتلیالی عبور می‌کند. پروب توسط اتصال بافت همبندی متوقف می‌شود. عرض بیولوژیک یک دندان طبیعی شامل ناحیه بافت همبندی است که به داخل سمنتوم دندان نفوذ کرده است. یک پروب پریودنتال به داخل سالکوس و اتصال اپیتلیوم جانکشنال (JE) نفوذ می‌کند. CT بافت همبندی، FGM لبه آزاد لته.

حذف استرس از روی ایمپلنت و پروتز برای ۳ هفته یا بیشتر
 توجه به اکلوزن و پارافانکشن
 کاهش کانتی لور تماس‌های اکلوزال
 گاه‌ا‌قراردهی ایمپلنت‌های بیشتر و تعویض رستوریشن
 در موارد نادر ممکن است شکستگی بدنه ایمپلنت اتفاق بیافتد که تشخیص رادیوگرافیک آن ممکن است دشوار باشد. دق و نیروهای تا ۵۰۰ gT به همراه یک بایت استیک برای ارزیابی کلینیکی درد یا ناراحتی استفاده می‌شود. درد در هنگام این تست‌ها نشانه‌های کلینیکی بوده و اغلب ایمپلنت خارج می‌شود.

✓ عمق پروب

عرض بیولوژیک برای یک دندان طبیعی تقریباً ۱ میلی‌متر بافت همبند بالای استخوان و ۱ میلی‌متر اتصال اپیتلیال بین سالکوس و بافت همبند می‌باشد. که در مورد دندان‌های خلفی بیشتر از دندان‌های قدامی است. نواحی سالکولار اطراف ایمپلنت و دندان از خیلی جهات مشابه هستند اما یک اختلاف اساسی این است که عرض بیولوژیک در دندان شامل دو ناحیه اصلی است اما در ایمپلنت فقط از یک ناحیه تشکیل شده است (شکل ۲-۳ و ۳-۳). هنگام پروب کردن دندان، پروب علاوه بر عمق سالکوس به داخل جانکشنال اپیتلیوم هم نفوذ می‌کند. اما بافت همبند مانع نفوذ بیشتر به سالکوس می‌شود. در ناحیه جینجیوال ایمپلنت تیبیک فقط دو دسته از فیبرهای جینجیوال اطراف دندان موجود است (حلقوی و پری استئو جینجیوال) و هیچ فیبر پریودنتالی وجود ندارد. بر خلاف حالتی که در سمنتوم دارند، به داخل بدنه‌ی ایمپلنت نفوذ نمی‌کنند. فیبرهای کلاژن اطراف ایمپلنت به موازات سطح ایمپلنت قرار دارند (بر خلاف دندان‌های طبیعی که عمود هستند). بنابراین ایمپلنت فقط یک سیستم اتصال لته‌ای اپیتلیال دارد. ناحیه بافت همبند در ایمپلنت

جدول ۳-۲

مقایسه ساختارهای حمایتی دندان و ایمپلنت

ایمپلنت	دندان	ساختار
اسنواپنتگریشن، انکیلوز فانکشنال استخوان	سمنوم، استخوان، پرپودونشیوم	اتصال به استخوان
همی دسموزوم‌ها و بازال لامینا (نواحی لامینا لوسیدا، لامینا دنسا و ساب لامینا لوسیدا)	همی دسموزوم و بازال لامینا (نواحی لامینا لوسیدا و لامینا دنسا)	ایتیلوم جانکشنال
تنها دو گروه: الیاف موازی و دایره‌ای؛ بدون اتصال به سطح ایمپلنت، کلاژن بالا، فیبروبلاست کم	۱۲ گروه: ۶ گروه عمود بر سطح دندانی. کلاژن کم، فیبروبلاست زیاد	بافت همبندی
۳/۰۸ (سه و هشت صدم) میلی‌متر (شامل سالکوس)	۲/۰۴ - ۲/۹۱ میلی‌متر (دو و چهار صدم) - (دو و نود و یک صدم)	عرض بیولوژیک
کمتر پرپوستال	بیشتر: سوپراپرپوستال و لیگانمان پرپودونتا	وسکولاریتی
۲/۵ (دو و نیم) - ۵ میلی‌متر (بسته به عمق قبلی بافت نرم)	۳ میلی‌متر در حالت سلامت	عمق پروبینگ
کمتر قابل اعتماد	بیشتر قابل اعتماد	خونریزی موقع پروبینگ

BOX 3-3 Subgingival Microflora Associated with Human Dental Implants²²

MICROFLORA	Pocket Depth (mm)	
	<5	>6
Spirochetes (%)	2	32
Motile rods (%)	16	18
Cocci (%)	64	30

تحلیل‌های استخوان اولیه اغلب در قسمت لبیال اتفاق می‌افتد که توسط رادیوگرافی قابل تشخیص نبوده اما پروب آن موثر است.

پروب کردن یک روش مناسب برای ارزیابی پتانسیل تغییرات تخریبی در اطراف ایمپلنت می‌باشد و باید در سال اول تحویل پروتز هر ۳ تا ۴ ماه انجام شود.

برای جلوگیری از واکنش‌های گالوانیک تحلیل استخوان متعاقب آن پروب‌های تیتانیومی یا پلاستیکی پیشنهاد می‌شوند.

هنگام پروب کردن تا سطح استخوان باید توجه کرد که سطح اباتمنت خراشیده نشود چون پلاک از مسیر خراش می‌تواند به سطح استخوان راه یابد. به ویژه هنگام scaling و حذف سمان اضافه هم مهم است که از حرکات نیمه دورانی موازی سالکوس یا مارجین روکش استفاده شود که اگر خراشی هم روی بدنه ایمپلنت ایجاد شود پلاک مسیر مستقیمی به بافت زیرین نداشته باشد.

مزیت پروب کردن ایمپلنت چالش برانگیز بوده است، احتمال آسیب به اتصالات همی دسموزوم شکننده وجود دارد. بر خلاف روکش‌های دندان طبیعی، روکش‌های ایمپلنت با لبه‌های زیر لثه emergence profile عریض‌تری دارند و قراردادی پروب اطراف بدنه ایمپلنت را دشوار می‌کند.

هنگامی که بافت نرم ضخامت زیادی دارد، جینجیوپلاستی برای کاهش ضخامت فلپ و عمق پروب می‌تواند در جراحی مرحله اول انجام شود اما چون کاهش ضخامت بافت نرم می‌تواند باعث وارد شدن نیروی زیادی به بدنه‌ی ایمپلنت حین ترمیم شود می‌توان در مرحله دوم جراحی هم این کاهش ضخامت را انجام داد.

Lekholm نشان داد که حضور پاکت‌های عمیق همراه تحلیل استخوان مارجینال نمی‌باشد. عمق پروب افزایش یابنده مجاور ایمپلنت نشانه‌ی مهم‌تری نسبت به یک عمق پاکت غیر وابسته به زمان می‌باشد چون اغلب نشانگر تحلیل استخوان می‌باشد. عمق سالکوس‌های بیش از ۵ تا ۶ میلی‌متر میزان بیشتری باکتری بی‌هوازی دارند (کادر ۳-۳) بنابراین سالکوس ایده آل ایمپلنت باید در مقادیر کمتر از ۵ میلی‌متر باقی بماند.

✓ ایندکس خونریزی

ایندکس خونریزی نشانگر سلامت سالکوس می‌باشد. بر خلاف دندان طبیعی موفقیت ایمپلنت در چند سال اول بیشتر در ارتباط با بیومکانیک است تا سلامت لثه. در چند تحقیق انجام شده رابطه‌ای بین جینجیویت و تحلیل استخوان اطراف ایمپلنت پیدا نشد. اما در تحقیقی که Kirsch انجام داد ارتباط بین عمق سالکوس و شکست ایمپلنت نشان داده شد که این اختلاف می‌تواند ناشی از تفاوت خصوصیات سطحی و طراحی ایمپلنت باشد.

شرایط ایده آل بافت نرم اطراف ایمپلنت عدم وجود التهاب است. تحلیل استخوان رادیوگرافیک و عمق پاکت افزایش یافته در ارتباط با خونریزی سالکولار می‌باشد. بافت نرم احاطه کننده ایمپلنت عروق کمتری نسبت به دندان دارند در نتیجه التهاب اطراف ایمپلنت‌ها کمتر از دندان‌ها می‌باشد.

شایع‌ترین ایندکس خونریزی لثه برای ایمپلنت شاخص لثه‌ی *Loe & silness* است (کادر ۴-۳).


- عمق سالکوس کمتر از ۵ میلی‌متر و ایندکس خونریزی در حال افزایش: کلرگزیدین یا سایر درمان‌های حرفه‌ای و خانه‌ای

- عمق سالکوس بیشتر از ۵ تا ۶ میلی‌متر و خونریزی بالاتر: جینجیوکتومی یا جراحی اصلاحی بعد از با ثبات شدن عمق پروب‌ها بعد از ۱ سال، معاینات محدود به نواحی فیشیال و لینگوال ایمپلنت می‌شود و برای مرتبط کردن با نواحی رادیوگرافیک مزایل و دیستال بررسی می‌شود. خارج کردن پروتزها لازم نیست چون باعث ساییده شدن اتصالات پیچ می‌شود.

✓ تحلیل استخوان کرسنال

بر خلاف دندان‌های طبیعی، علت تحلیل استخوان کرسنال اطراف ایمپلنت مولتی فاکتوریال بوده و ممکن است در دوره‌های مختلف اتفاق بیافتد. سطح استخوان کرسنال از موقعیت کرسنال ایمپلنت در فاز II جراحی *uncovery* محاسبه می‌شود. هنگامی که اباتمنت به بدنه ایمپلنت متصل می‌شود تقریباً ۰/۵ تا ۱ میلی‌متر بافت همبند در قسمت اپیکال این اتصال فرم می‌گیرد. این تحلیل استخوان ممکن است به دلیل عرض بیولوژیک ایمپلنت اتفاق افتاده باشد.

هر قدر که ممکن باشد ایمپلنت باید برای اجتناب از افزایش عمق سالکوس اطراف ایمپلنت که در ارتباط با تحلیل استخوان کرسنال بعد از قراردی ایمپلنت می‌باشد هم سطح یا بالاتر از سطح کرسنال قرار گیرد. وقتی کانکشن اباتمنت هم سطح یا زیر استخوان باشد ایمپلنت باعث ۰/۵ mm تا ۱ mm تحلیل استخوان خواهد شد (شکل ۳-۳)



شکل ۳-۳: وقتی ایمپلنتی جایگذاری می‌شود و اتصال اباتمنت در کرسنال ریج است (سمت چپ)، بعد از اتصال اباتمنت دور مخاطی، استخوان معمولاً تا نخستین دنده تحلیل می‌رود بخصوص زمانی که کرسنال مازول ماشینی یا صاف باشد (سمت راست).

✓ کمپلکس پیرونتال در مقابل اینترفیس مستحکم استخوان

با کشیدن دندان کورتیکال پلیت اطراف PDL دندان ناپدید می‌شود که نشان دهنده این است که این یک ساختار آناتومیک نبوده بلکه نتیجه‌ی یک استرین ایده آل بر روی استخوان است.

کادر ۴-۳

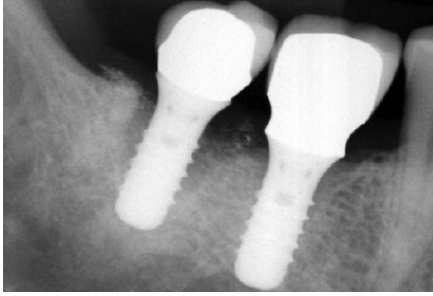
ایندکس لثه (لو و سیلنس)

طبیعی

صفر: التهاب خفیف، تغییر رنگ خفیف، ادم خفیف، فقدان خونریزی

۱: التهاب متوسط، قرمزی، ادم، خونریزی موقع پروبینگ

۲: التهاب شدید، قرمزی و ادم شدید، زخم، خونریزی خودبخود



شکل ۴-۳: تحلیل استخوان فراتر از نخستین دنده بعد از بارگذاری اکلوزالی اغلب به واسطه تروما اکلوزالی است

مطالعات متعدد نشان داده اند که از دست دادن استخوان در سال اول فانکشن ۰/۲-۰ میلی متر است. تغییرات ملایم از دست رفتن استخوان اینترپروگزیمال را می توان از رادیوگرافی تشخیص داد.

فاصله‌ی بین رزوه‌های ایمپلنت (Pitch) فاصله‌ی مشخصی برای هر سیستم ایمپلنت است که می تواند به عنوان یک مارکر رادیوگرافیک برای تعیین میزان تحلیل استخوان استفاده شود. تحلیل استخوان در فاصله متوسط در نتیجه ترکیب باکتری و افزایش استرس (پارافانکشن یا افزایش ارتفاع تاج) در نتیجه‌ی تحلیل استخوان کرسیتال و ایجاد باکتری‌های غیر هوازی در اثر عمق سالکوس بیش از ۵ تا ۶ میلی متر می باشد (کادر ۵-۳).

کادر ۵-۳

تحلیل استخوان کرسیتال ایمپلنت

علت	زمان
تروما به استخوان	جراحی
عرض بیولوژیک ایمپلنت مرتبط با موقعیت ایاتمنت و طرح کرسست مازول ایمپلنت	نمایان سازی
تروما اکلوزالی	زود هنگام
باکتری یا تروما اکلوزالی	میان مدت
باکتری	طولانی مدت

اگر بیش از نصف ارتفاع ایمپلنت تماس با استخوان را از دست بدهد، ایمپلنت در خطر شدید بوده و ممکن است به عنوان شکست در نظر گرفته شود.

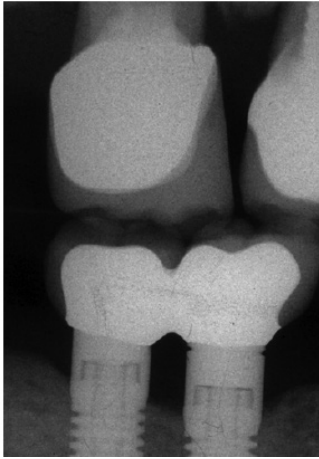
در مقایسه با دندان، تماس مستقیم با استخوان با ایمپلنت قابلیت ارتجاعی ندارد. هیچ استخوان کورتیکالی اطراف ایمپلنت نیست و نیروها به صورت ایده آل پخش نمی شوند و نیروی حاصل از اکلوزن به دور از کرسست هدایت نمی شود بلکه مقادیر بیشتری از نیرو به قسمت کرسستال استخوان وارد می شود.

بر خلاف دندان طبیعی که بعد از حذف ترومای اکلوزال می تواند به حالت اول برگردد، ایمپلنت به حالت اتصال محکم اولیه نمی گردد و شرایطش دچار مشکل شده و کل سیستم دچار شکست می شود.

در مقایسه با دندان طبیعی سیستم ایمپلنت استرس را به صورت ضعیف تری کنترل می کند (استرس را در ناحیه کرسست متمرکز می کند) و قادر نیست بدون شکست، موبیلیتی را افزایش دهد بنابراین استرس بیومکانیکی ضعیف ترین حلقه در سیستم است. بر خلاف دندان‌های طبیعی روکش‌های ایمپلنت وقتی با هم اکلود می شوند فرمیتوس (عمل قرار دادن انگشت در سطح باکال دندان‌ها وقتی به صورت ملایم دندان‌ها با هم در تماس قرار می گیرند) ندارند و بنابراین تنظیم تماس‌های اکلوزال دشوارتر است.

- علایم رادیوگرافیک یک دندان طبیعی با ترومای اکلوزال: PDL عریض، لامینا دورای ضخیم تر
- علایم رادیوگرافیک یک ایمپلنت با ترومای اکلوزال: بدون هیچ گونه تغییر در استخوان اطراف یا تحلیل استخوان کرسستال
- شکستن تماس کامل استخوان- ایمپلنت و تشکیل بافت فیبروز

تحلیل استخوان اولیه بیش از ۱ میلی متر ماورای اتصال ایاتمنت و ناحیه گردن صاف ایمپلنت بعد از فانکشن اغلب نتیجه‌ی استرس بیش از حد در ناحیه کرسستال می باشد (شکل ۴-۳)



شکل ۳-۵: بایت وینگ‌های عمودی گاهی برای تعیین تحلیل استخوان ارزش تشخیصی بیشتری از سایر رادیوگرافی‌هایی دارند که سعی دارند اپکس ایمپلنت را در تصویر ثبت کند.

درمان‌ها

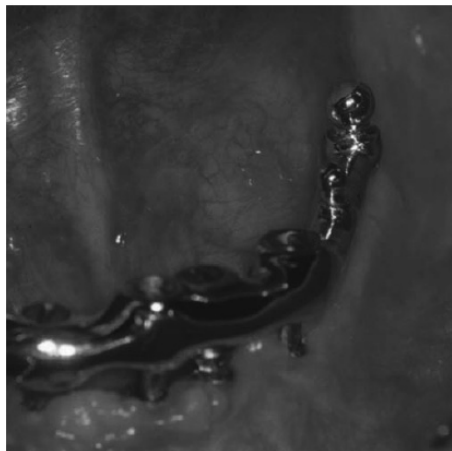
- ۱- در صورت پیشرفت رادیولوسنسی اپیکال یا همراهی با فیستول: جراحی ورود مجدد و تصحیح
 - ۲- در صورت موبایل بودن ایمپلنت: خارج کردن ایمپلنت
 - ۳- اگر ایمپلنت اتصال محکم دارد و نیمه‌ی کرستال در وضعیت خوبی است: اپیکواکتومی ایمپلنت پروتکل ارزیابی سلامتی ایمپلنت
- تهیه رادیوگرافی بیس لاین هنگام تحویل پروتز
جلسات نگهداری هر ۳ تا ۴ ماه در سال اول که اغلب تغییرات استخوان در این سال اتفاق می‌افتد.
بایت وینگ ورتیکال/ پری اپیکال هر ۶ تا ۸ ماه
با رادیوگرافی بیس لاین مقایسه شود (در صورتی که عمق پروب‌ها در حال افزایش باشد).
- در صورت ثابت بودن شرایط در یک سال رادیوگرافی‌های بعدی هر ۳ سال تهیه می‌شود.
در صورت وجود تغییرات کرستال: کاهش استرس و تغییر بهداشت و تهیه رادیوگرافی هر ۶ تا ۸ ماه تا زمان با ثبات شدن شرایط

ارزیابی رادیوگرافیک

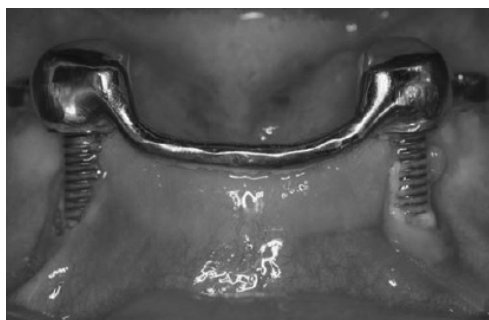ایمپلنت‌ها پوسیده نمی‌شوند یا ضایعه اندودنتیک پیدا نمی‌کنند با این وجود ناحیه استخوان کرستال اغلب بیشترین ارزش تشخیصی در رادیوگرافی را دارند. اما محدودیت‌هایی هم دارد و آن این است که رادیوگرافی فقط قسمت‌های مزایال و دیستال سطوح کرستال استخوان را نشان می‌دهد با این که تحلیل استخوان اغلب در قسمت باکال ایمپلنت اتفاق می‌افتد. عدم حضور رادیولوسنسی اطراف یک ایمپلنت به معنای عدم وجود تحلیل استخوان در اینترفیس نیست به ویژه در قدام مندیبل. به دلیل دنس بودن استخوان کورتیکال به میزان ۴۰٪ کاهش در دانسته استخوان نیاز است تا یک تفاوت رادیوگرافیک در ناحیه ایجاد کند. وقتی که استخوان عریض است یک ضایعه‌ی V شکل کرستال ممکن است ایجاد شود در نتیجه رادیوگرافی ارزش تشخیص کمتری دارد.

تهیه رادیوگرافی‌های موازی پری اپیکال در ایمپلنت‌ها به دلیل این که اغلب موقعیت ایمپلنت‌ها اپیکال‌تر از دندان موجود است دشوار است (شکل ۳-۵) واضح بودن رزوه‌ها در رادیوگرافی بیانگر استفاده از یک زاویه‌ی مناسب است. اگر رزوه‌ها در دو سمت ایمپلنت ناواضح باشند، رادیوگرافی برای ارزیابی تحلیل استخوان کرستال تشخیصی نمی‌باشد.
علل رادیولوسنسی اطراف ایمپلنت: حضور بافت نرم و شکست ایمپلنت (به دلیل عفونت، یاتروژنیک، اختلالات موضعی ترمیم استخوان)

علل رادیولوسنسی اپیکال ایمپلنت: سوراخ شدگی یکی از صفحات کورتیکال طرفی استخوان، آلودگی دریل، گرم شدن بیش از حد یا عفونت



شکل ۳-۶: بافت چسبیده کراتینیزه در مندیبل گاهی در ناحیه نخستین پرمولر کمتر است. به همین ترتیب، یک ایمپلنت در محل نخستین پرمولر هم بافت کراتینیزه کمی دارد. با این حال تا به این لحظه هیچ مطالعه‌ای نشان نداده که در محل نخستین پرمولر، موفقیت ایمپلنت یا دندان کمتر قابل پیش‌بینی است. این مساله نشان می‌دهد که گرچه وجود بافت کراتینیزه برای حفظ طولانی مدت سلامت ایده‌آل است، وجود آن ضروری نیست.



شکل ۳-۷: مخاط متحرک اطراف یک ایمپلنت باعث بروز مشکلات بیشتری در مقایسه با بافت‌های غیرمتحرک می‌شود.

ایجاد یک پاپیلای بین ایمپلنتی، کاملاً با بافت متحرک غیر کراتینیزه غیر قابل پیش‌بینی است. شکست ایمپلنت‌های با سطح خشن (پوشیده شده با هیدروکسی آپاتایت و پلازما اسپری) در ارتباط با عدم وجود بافت کراتینیزه می‌باشد. در مطالعه متآنالیزی که انجام شده است گزارش شده که التهاب اطراف ایمپلنت در سطوح ایمپلنتی صاف ۲۰٪ کمتر از ایمپلنت‌های با سطح خشن است. مزیت دیگر بافت کراتینیزه سهولت

در صورتی که تحلیل استخوان نسبت به جلسه اول تحویل بیش از ۲ میلی‌متر باشد باید شدیداً به پارافانکشن مشکوک شد: نایت گارد و کاهش استرس اندیکاسیون دارد.

✓ ملاحظات بافت کراتینیزه

مطالعات نشان داده اند که تا زمانی که بیمار بهداشت خوبی دارد عدم وجود بافت کراتینیزه‌ی کافی و بافت چسبنده سلامت طولانی مدت بافت سخت و نرم را به مخاطره نمی‌اندازد (شکل ۳-۶) با این وجود از طرف دیگر مطالعاتی هستند که ادعا می‌کنند حداقل ۲ میلی‌متر لثه‌ی کراتینیزه و ۱ میلی‌متر لثه‌ی چسبنده برای نگهداری سلامت لثه ضروری است. در کل لثه‌ی چسبنده در اطراف ایمپلنت مزایای زیادی از نظر زیبایی، امکان رعایت بهداشت مناسب‌تر و مقاومت بیشتر به ابریژن دارد. درجه‌ی تحلیل لثه به نظر می‌رسد در ارتباط با عدم حضور لثه‌ی چسبنده باشد.

انواع بافت‌ها اطراف ایمپلنت نسبت به دندان‌های طبیعی تنوع بیشتری دارد. بعد از تحلیل استخوان در ماگزینا بافت اضافی اغلب به صورت بافت کراتینیزه غیر چسبنده دیده می‌شود. ممکن است کراتینیزه چسبنده، غیر کراتینیزه‌ی غیر چسبنده (بیشتر در مندیبل بعد از تحلیل استخوان یا بعد از گرفت استخوان) باشد.

بعضی از گزارشات نشان می‌دهند که عدم وجود بافت کراتینیزه ممکن است باعث شکست ایمپلنت شود یا این که مهم‌ترین شاخص برای سلامتی ایمپلنت در ناحیه خلفی مندیبل در ارتباط با وجود یا عدم وجود لثه‌ی کراتینیزه می‌باشد. بنابراین وجود بافت کراتینیزه مجاور ایمپلنت مزایای منحصر به فردی دارد. (شکل ۳-۷)

کادر ۶-۳

ایمپلنت‌های باثبات اینترگریت شده: افزایش عمیق پاکت

به واسطه باکتری‌ها

کم عمق

زادهاو کوکسی گرم مثبت facultative

زادهاو کوکسی گرم منفی بی هوازی

زادهای متحرک

اسپیروکت‌ها

باکتریونیدهای با پیگمان سیاه

فوزوباکتریوم

عمیق

ارگانسیم‌های مختلف

کادر ۷-۳

علایم بالینی پری ایمپلنتایتیس

تحلیل استخوان عمودی (رادیوگرافیک، پروبینگ یا هر دو)

پاکت در اطراف ایمپلنت

خونریزی موقع پروبینگ

_+اگزودا

تورم مخاط

ارتم

فقدان درد

تحلیل استخوان ناشی از استرس به عنوان عامل اولیه بدون باکتری اتفاق می‌افتد با این وجود بعد از تحلیل استخوان و عمیق شدن سالکوس و کاهش فشار اکسیژن باکتری‌های غیر هوازی می‌توانند تشدید کننده‌های اولیه ادامه‌ی تحلیل استخوان شوند. درمان: درمان آنتی بیوتیک کوتاه مدت، استفاده‌ی اگرسینو کلرگزیدین یا آنتی بیوتیک‌های موضعی.

در صورتی که خروج اگزودا بیش از ۱ تا ۲ هفته ادامه پیدا کند مداخله جراحی ناحیه اطراف ایمپلنت ضرورت می‌یابد بعد از حذف اگزودا لایه اسمیر روی سطح ایمپلنت حذف می‌شود. کاهش ارتفاع استخوان بعد از دوره‌ی اگزودا ایمپلنت را بیشتر در معرض ترومای اکلوزال قرار می‌دهد بنابراین باید فاکتورهای استرس کاهش یابد.

کلینیکی درمان کاهش پاکت به روش اپیکالی کردن فلپ می‌باشد که با مخاط غیر کراتینیزه این عمل موفقیت کمتری دارد و دشوارتر است. عمق پروب‌های بیش از ۶ میلی‌متر در ارتباط با فعالیت باکتری‌های غیر هوازی هستند و نیازمند کاهش عمق پاکت می‌باشند. در مطالعه‌ای که Chung انجام داده، حضور لثه‌ی کراتینیزه بیشترین مزیت را در ناحیه ایمپلنت‌های خلفی از خود نشان داده است. در نتیجه محل ایمپلنت به نظر می‌رسد نسبت به حضور یا عدم حضور مخاط کراتینیزه تاثیر بیشتری داشته باشد.

با وجود تمام تناقضات در مورد لثه‌ی کراتینیزه اگر یک طرف کنترالرسی می‌گوید که مزایایی برای لثه‌ی کراتینیزه وجود دارد و طرف دیگر بیان می‌کند که بافت کراتینیزه ضروری نمی‌باشد هر دو طرف می‌تواند درست باشد.

در بعضی شرایط کلینیکی لثه‌ی کراتینیزه چسبنده می‌تواند بیشتر مطلوب باشد. به عنوان مثال: پروتز ثابت (FP۱) در ناحیه‌ی استیتیک یا اوردنچر مندیبل.

✓ بیماری اطراف ایمپلنت

بر خلاف دندان طبیعی هیچ اتصال بافت همبندی اطراف ایمپلنت برای محافظت از استخوان کرسنال وجود ندارد. بعد از تحویل پروتز تحلیل زودرس استخوان اطراف ایمپلنت اغلب به علت باکتری نمی‌باشد. و معمولاً به دلیل فاکتورهای استرس‌های بیش از حد یا پیشرفت عرض بیولوژیک به قسمت صاف گردن ایمپلنت می‌باشد. با این وجود به ندرت باکتری ممکن است فاکتور اولیه باشد، باکتری‌های غیر هوازی می‌توانند در میکرو گپ بین ایمپلنت و اباتمنت رشد کنند به ویژه وقتی سالکوس عمق بیشتری از ۵ میلی‌متر دارد. (کادر ۶-۳) علایم کلینیکی التهاب اطراف ایمپلنت در کادر ۷-۳ آمده است.