

بہ نام نزدان پاک

جلد چہارم

Fonseca 2018

جراحی دہان، فک و صورت

جراحی ارتوگناتیک

ترجمہ

دکتر فرزین انصاری پور
دستیار تخصصی جراحی دہان، فک و صورت
دانشگاہ علوم پزشکی مشهد

ویرایش علمی

دکتر برات الہ شبان
متخصص جراحی دہان، فک و صورت
ھیأت علمی دانشگاہ علوم پزشکی مشهد

سرشناسه	: فونسکا، ریموند ج. Fonseca, Raymond J.
عنوان و نام پدیدآور	: جراحی دهان، فک و صورت/ [ویراستار ریموند ج. فونسکا]؛ ترجمه فرزین انصاری پور؛ ویرایش علمی تورج واعظی.
مشخصات نشر	: تهران : شایان نمودار، ۱۳۹۹.
مشخصات ظاهری	: ج: ۲۲ × ۲۹ س.م.
شابک	: دوره: ۳-۵۱۰-۲۳۷-۹۶۴-۹۸۷ : ج ۱. ۷-۵۰۹-۲۳۷-۹۶۴-۹۷۸ : ج ۲. ۴-۵۱۳-۲۳۷-۹۶۴-۹۷۸ : ج ۳. ۱-۵۱۴-۲۳۷-۹۶۴-۹۷۸ : ج ۴. ۹-۵۳۴-۲۳۷-۹۶۴-۹۷۸
وضعیت فهرست نویسی	: فیبا
یادداشت	: عنوان اصلی: Oral and maxillofacial surgery, 3rd ed, 2018.
یادداشت	: ج. ۳ و ۴ (چاپ اول: ۱۳۹۹) (فیبا).
یادداشت	: ویراستار علمی در جلد سوم و چهارم برات الله شبان می باشد
مندرجات	: ج. ۱، ۲. بیحسی / بیهوشی و کنترل درد- ج. ۲، ۳. اختلالات تمپورومندیبولار- ج. ۳. ب. ۲. جراحی زیبایی- ج. ۴. ب. ۱. جراحی ارتوگناتیک
موضوع	: دهان -- جراحی
موضوع	: Mouth -- Surgery
موضوع	: فک بالا -- جراحی
موضوع	: Maxilla -- Surgery
موضوع	: صورت -- جراحی
موضوع	: Face -- Surgery
شناسه افزوده	: انصاری پور، فرزین، ۱۳۷۱- مترجم
شناسه افزوده	: واعظی، تورج، ۱۳۵۴-، ویراستار
رده بندی کنگره	: RK5۲۹
رده بندی دیویی	: ۵۲۲.۵۹/۶۱۷
شماره کتابشناسی ملی	: ۶۱۶۱۸۶۸

نام کتاب: جراحی دهان، فک و صورت - فونسکا ۲۰۱۸ (جلد چهارم)

مترجم: دکتر فرزین انصاری پور

ویرایش علمی: برات الله شبان

ناشر: انتشارات شایان نمودار

شمارگان: ۳۰۰ جلد

مدیر تولید: مهندس علی خزعلی

حروفچینی و صفحه آرایی: انتشارات شایان نمودار

طرح جلد: آتلیه طراحی شایان نمودار

نوبت چاپ: اول

تاریخ چاپ: تابستان ۱۳۹۹

شابک دوره: ۳-۵۱۰-۲۳۷-۹۶۴-۹۷۸

شابک جلد چهارم: ۹-۵۳۴-۲۳۷-۹۶۴-۹۷۸

قیمت: ۲،۹۰۰،۰۰۰ ریال



انتشارات شایان نمودار

دفتر مرکزی: تهران / میدان فاطمی / خیابان چهلستون / خیابان دوم / پلاک ۵۰ / بلوک B / طبقه همکف / تلفن: ۸۸۹۸۸۸۶۸



وب سایت: shayannemoodar.com



اینستاگرام: Shayannemoodar

(تمام حقوق برای ناشر محفوظ است. هیچ بخشی از این کتاب، بدون اجازه مکتوب ناشر، قابل تکثیر یا تولید مجدد به هیچ شکلی، از جمله چاپ، فتوکپی، انتشار الکترونیکی، فیلم و صدا نیست.

این اثر تحت پوشش قانون حمایت از مولفان و مصنفان ایران قرار دارد.)

فهرست

۷	پیش‌گفتار
۹	فصل ۲ طرح‌ریزی درمان در جراحی ارتوگناتیک
۲۷	فصل ۳ طرح درمان مجازی در جراحی ارتوگناتیک
۴۱	فصل ۴ Orthognathic Model Surgery
۶۱	فصل ۵ استئوتومی‌های رایج راموس مندیبل: SSRO و IVRO
۹۷	فصل ۶ جنیوپلاستی
۱۱۵	فصل ۷ استئوتومی L معکوس برای درمان نقص شدید مندیبل همراه با ارتفاع خلفی کوتاه صورت
۱۴۷	فصل ۸ استئوتومی‌های اندوسکوپیک مندیبل
۱۵۷	فصل ۹ لفورت I
۱۷۹	فصل ۱۰ لفورت I سگمنتال
۱۹۱	فصل ۱۱ استئوتومی‌های همزمان ماگزینا و مندیبل
۲۰۵	فصل ۱۲ Intraoral Distraction Osteogenesis
۲۳۵	فصل ۱۳ بازسازی پروتزی کامل TMJ همزمان با جراحی ارتوگناتیک
۲۶۱	فصل ۱۴ جراحی برای حرکت ارتودونتیک تسریع شده
۲۷۹	فصل ۱۵ جراحی ارتوگناتیک برای آپنه انسدادی خواب
۲۹۷	فصل ۱۶ Perioperative Management در بیمار ارتوگناتیک
۳۱۹	فصل ۱۷ جراحی مندیبل: پیشگیری از عوارض و مدیریت آن‌ها

پیش‌گفتار

گر کسی را رغبت دانش بود گو دم مزین
زان که من دم درکشیدم تا به دانایی زدم

ترجمه متون مرجع هر یک از حیطه‌های پزشکی و دندانپزشکی همچون کتاب جراحی دهان، فک و صورت فونسکا که سال‌هاست بعنوان مرجع آزمون‌های ارتقاء و بوردا این رشته مورد استفاده قرار می‌گیرد تجربه‌ای بس خطیر و پرچالش بود که مگر با یاری و راهنمایی اساتید گرانقدر و مجرب این حقیر امکان‌پذیر نمی‌گردید.

به دلیل حجم زیاد مطالب، صرفاً بخش‌هایی از این کتاب که مورد هدف سؤالات آزمون‌های ارتقاء و بوردا رشته جراحی دهان، فک و صورت می‌باشد در ۸ جلد به چاپ می‌رسد:

جلد اول:

- ✓ بیحسی/بیهوشی و کنترل درد
- ✓ جراحی دنتوالوئولار
- ✓ جراحی ایمپلنت

جلد دوم:

- ✓ جراحی پاتولوژی
- ✓ اختلالات تمپورومندیبولار

جلد سوم:

- ✓ جراحی ارتوگناتیک
- ✓ جراحی زیبایی
- ✓ جراحی شکاف و جمجمه‌ای-صورتی

امید است کوشش حاضر گره‌ای هر چند کوچک از کار همکاران عزیز بگشاید.
و در پایان این اثر را به پیشگاه تمامی اساتید پیشکسوت جراحی دهان، فک و صورت که راه را بر من و امثال من هموار و منور نموده‌اند تقدیم می‌نمایم.

دعوی مکن که برترم از دیگران به علم
چون کبر کردی از همه دونان فروتری

دکتر فرزین انصاری‌پور

طرح‌ریزی درمان در جراحی ارتوگناتیک

آن است که با برقراری نسبت طلایی، فرم و فانکشن نیز ایجاد می‌شود؟

فلسفه معاصر

نسبت اجزای تشکیل دهنده به کل بر روی درک مشاهده‌گر از زیبایی و جذابیت تأثیرگذار است. هنگام قضاوت درباره زیبایی صورت، تقارن و هارمونی تصویر آینه‌ای نسبت‌ها اهمیت پیدا می‌کند. مطالعات نشان داده‌اند که دستیابی دقیق (در حد میلی‌متر) به یک نسبت ریاضیاتی دقیق کافی نبوده و ترجیح هم داده نمی‌شود بلکه آن چه اهمیت دارد دستیابی حدودی به نسبت طلایی است. در حیطه جراحی زیبایی و بازسازی کننده صورت کلنیسین‌های همه حوزه‌ها در تمامی ادوار در تلاش بوده‌اند که زیبایی صورت را با یک مدل ریاضیاتی دقیق تطبیق دهند؛ بدون آن که همیشه تنوعات زیستی فردی و اختلافات جزئی در زیبایی را در نظر گرفته باشند (شکل ۵-۲). بنابراین اغلب در دستیابی به هدف خود ناکام بوده‌اند. کلنیسینی که قصد تصحیح یک بدشکلی^۳ مادرزادی یا تکاملی جمجمه‌ای- صورتی^۴ یا فکی-صورتی^۵ را دارد لازم است توجه خود را هم به ظاهر و هم به عملکرد^۶ معطوف کند. برای دستیابی به یک صورت متوازن باید بر روی اهداف عملی بهبود راه هوایی فوقانی و اکلوژن تمرکز کرد که نتیجه آن تأثیر بر تکلم، بلع، جویدن و تنفس خواهد بود. زیبایی ایده‌آل بسته به ایجاد فواصل یا زوایای دقیق میلی‌متری نیست بلکه آن چه اهمیت دارد تأثیر بصری در فاصله مکالمه‌ای با شخص دیگر در زندگی سه بعدی است.

3. Deformity
4. Craniofacial
5. Maxillofacial
6. Function

اهمیت نسبت‌ها و تقارن در ایجاد زیبایی ایده‌آل صورت

مفاهیم پایه‌ای

از اصطلاح تناسب^۱ برای توصیف ارتباط نسبی بین اجزای اشیاء به منظور بیان ارتباطات متوازن و نامتوازن بین اجزای مختلف استفاده می‌گردد. اولین و کماکان بهترین توصیف از نسبت طلایی^۲ در سال ۳۰۰ قبل از میلاد مسیح توسط اقلیدس مطرح شد. اقلیدس با اقتباس از تقسیم ساده یک خط به شیوه‌ای که خود آن را extreme and mean ratio می‌نامید به توصیف تناسب متوازن پرداخت. به بیان وی: «اگر نسبت طول کلی یک خط (AC) به قطعه بزرگ‌تر آن خط (CB) برابر با نسبت AB به CB باشد آن گاه این خط بصورت extrem and mean ratio تقسیم شده است (شکل ۱-۲)» و اقلیدس آن را نسبت طلایی نامید. این نسبت یک عدد بی‌پایان (مبهم) می‌باشد (۱/۶۱۸۰۳۳۹۸۸۷...). علامت رایج مورد استفاده برای نسبت طلایی، حرف یونانی thau (τ) است که به معنای برش یا تقسیم می‌باشد. بعدها نام نسبت طلایی توسط Phidias به Ψ (Phi) تغییر پیدا کرد.

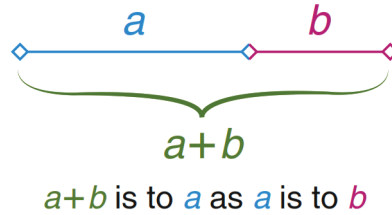
بر اساس Webster's Unabridged Dictionary، زیبایی کیفیتی است که موجب مطلوب یا رضایت بخش به نظر رسیدن یک شیء می‌گردد. نسبت طلایی یکی از ویژگی‌های شاخص کارهای هنری و کلاسیک زیبا و نیز اشیای زیبایی طبیعی می‌باشد (شکل ۲-۲ و ۲-۳). پرسش مهمی که مطرح می‌گردد

1. Proportion
2. Golden Ratio

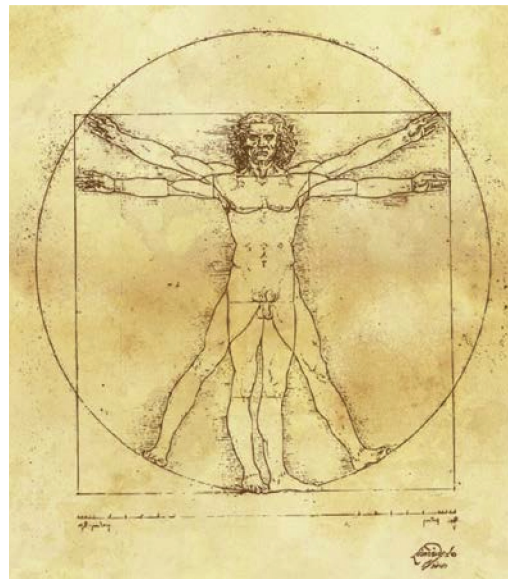
ارزیابی بالینی بیمار دارای دفورمیتی دندانی-صورتی

تاریخچه

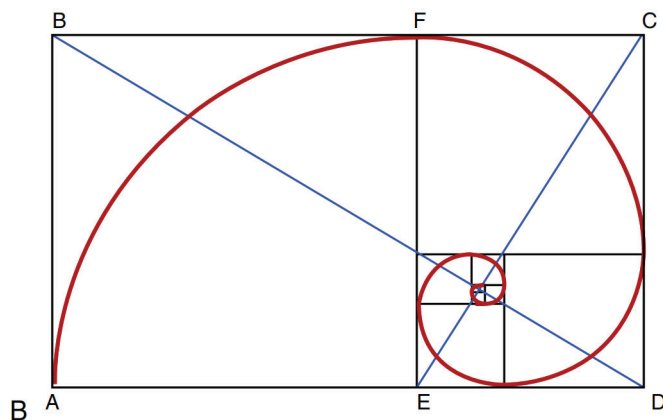

دید جراح باید معطوف به این عوامل باشد: اصول پایه‌ای زیبایی‌شناسی، حقایق زیستی بافت‌ها، اختلالات عملکردی خاص بیمار (جویدن، بلع، طرز گفتار، تنفس، بسته شدن/موقعیت لب‌ها) و اولویت‌های درمانی (مانند زمان‌بندی، تکنیک‌ها و میزان مداخله). احساس مقداری عدم اطمینان درباره نتیجه نهایی توسط جراح و بیمار یا خانواده بیمار مورد انتظار است. جراح می‌تواند با تجربه خود عدم اطمینان را کمتر کند اما حذف کامل آن پیش از جراحی هرگز امکان‌پذیر نیست. اطلاعات پزشکی بیمار، فوتوگرافی‌های صورت، رادیوگرافی‌ها و آنالیز دندانی باید مد نظر باشد. ساختارهای صورت بیمار در حالی که وی مستقیماً و در موقعیت طبیعی سر^۱ (NHP) می‌نشیند معاینه می‌شوند. NHP منطقی‌ترین، فیزیولوژیک‌ترین و بهترین جهت‌گیری آناتومیک سر و گردن برای ارزیابی صورت، فکین و دندان‌ها است. معمولاً NHP موقعیتی از سر و گردن نیست که بیمار دارای دفورمیتی دندانی-صورتی در حالت طبیعی و استراحت داشته باشد؛ بنابراین جراح باید بیمار را به NHP برود. همچنین دندان‌ها در رابطه مرکزی (CR) یا در حالت فضای بینابینی طبیعی^۲ قرار داده شده و لب‌ها نیز در حالت استراحت (و بدون فشار آوردن بر یکدیگر) قرار می‌گیرند. سپس جراح به ارزیابی سه بعدی بیمار از زوایای مختلف هم در حالت استراحت و هم در زمان حرکات فعال صورت می‌پردازد. تصمیمات مهم راجع به غیر طبیعی بودن هر یک از مشخصات صورت و لزوم اصلاح آن توسط جراحی در NHP گرفته می‌شود.



• شکل ۱-۲ نسبت طلایی (مقطع) یک خط مستقیم.



• شکل ۲-۲ اثر Leonardo da Vinci Vitruvian Man.



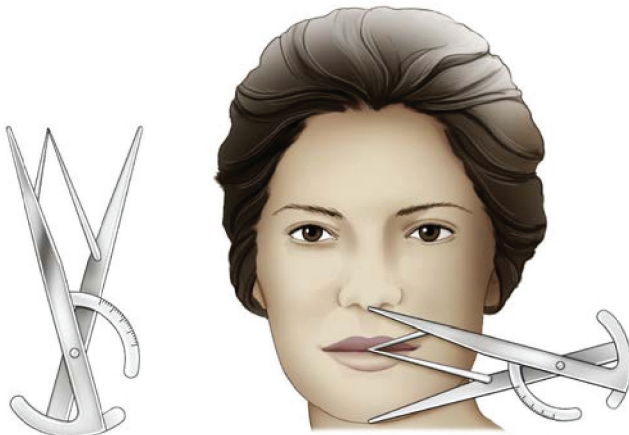
• شکل ۳-۲ (A) تصویر ساختار آناتومی chambered nautilus. (B) نسبت طلایی در ساختار آناتومی chambered nautilus.

1. Speech articulation
2. Natural head position
3. Normal freeway space

• در یک بیمار دارای عدم تناسب تکاملی فکی معمولاً بافت نرم پوشاننده نرمال بوده و صرفاً دچار حالتی غیر طبیعی به دلیل عدم توازن در اسکلت زیرین می‌باشد. از طرف دیگر تنوعات طبیعی در ضخامت و کیفیت پوست، تراکم غدد عرق، پراکندگی چربی و میزان پیگمنتاسیون نیز باید در نظر گرفته شود. نمونه‌ای از حالت غیر طبیعی (و نه بدشکلی) بافت نرم در نقص ماگزیلومندیولار (مانند الگوی رشدی صورت کوتاه) دیده می‌شود. در چنین مواردی وجود گونه‌های چاق^۴ و چربی بیش از حد در گردن شایع است. پس از جلو آوردن و افزایش ارتفاع عمودی فکین (استخوانی)، فرم و انحنای طبیعی صورت نیز اصلاح می‌شود. استثناهایی وجود دارد که بافت نرم مستقیماً تحت تأثیر قرار می‌گیرد: ناهنجاری‌ها (مانند سندروم Treacher Collins، hemifacial macrosomia، شکاف لب، hemifacial hypertrophy)، ترومای قبلی (سوختگی، بریدگی) و اسکار بعد از عفونت. در مواردی که بدشکلی فکی با یک سندروم، شکاف یا بدشکلی ناشی از تروما در بافت نرم همراه است زیبایی صورت و عملکرد سر و گردن به میزان بیشتری تحت تأثیر منفی قرار گرفته و اصلاح بافت نرم نیازمند ملاحظات خاص خواهد بود.

۲. ارزیابی تقارن و توازن اسکلت بخش فوقانی صورت

در اکثر افراد دارای بدشکلی دندانی-صورتی، بخش فوقانی اسکلت صورت (شامل سقف جمجمه، اوربیت‌ها، زائده نازوفرون‌تال، گونه و قوس‌های گونه) نسبتاً متقارن و متناسب است. استثناهایی هم وجود دارد: آنومالی‌های مادرزادی (craniofacial microsomia، سندروم Apert، سندروم Treacher Collins، سندروم Crouzon)، وقایع تروماتیک (molding در نوزادی، torticollis، شکستگی

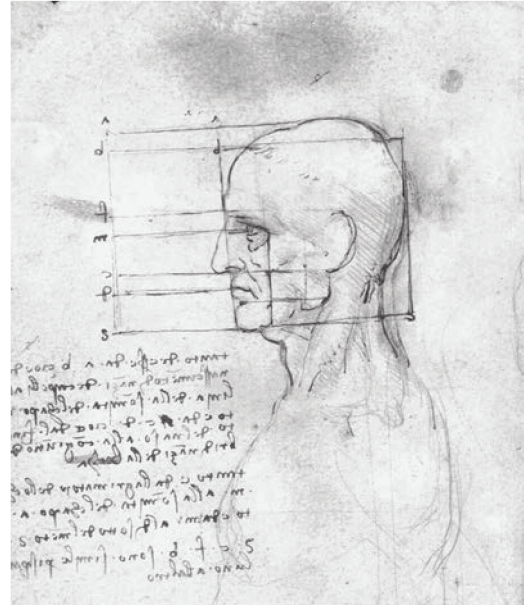

• شکل ۶-۲ تأیید نسبت طلایی در صورت انسان با استفاده از Rickett's divider.

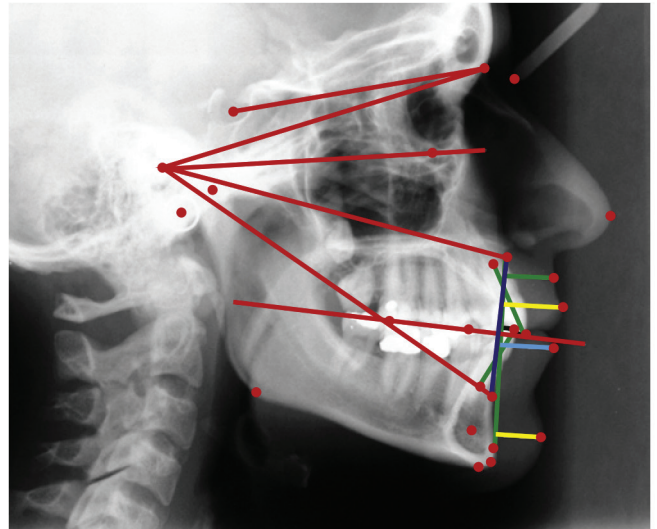
ارزیابی کلی سر و گردن شامل جنبه‌هایی است که در ادامه مطرح می‌شود:

۱. کیفیت بافت نرم پوشاننده سر و گردن

• جراح باید توانایی افتراق حالات غیر طبیعی^۱ بافت نرم را که (پس از بازسازی استخوان‌ها بصورت خودبخود تصحیح می‌شوند) از ناهنجاری‌ها^۲ و بدشکلی‌های^۳ داخلی که خودبخود اصلاح نمی‌شوند (مانند هایپوپلازی، هایپریپلازی، اثرات تروما و افزایش سن) داشته باشد.



• شکل ۴-۲ Head of an Old Man اثر Leonardo da Vinci که در آن نسبت طلایی رعایت شده است.



• شکل ۵-۲ نسبت‌های اسکلتی در آنالیز سفالومتریک.

4. Chubby cheeks

1. Distortion
2. Malformations
3. Deformities

۴. سابقه TMD^۲ و ارزیابی محدوده حرکات مندیبل

تاریخچه درستی از هر گونه علایم و نشانه‌های TMD قبلی یا حاضر باید ثبت شود؛ این‌ها عبارتند از: هر گونه درمان قبلی، شکایات بیمار، صدای مفصل، محدوده حرکات مندیبل، هر گونه اختلاف میان رابطه مرکزی (CR) و اکلوژن مرکزی (CO)، tenderness عضلات جونده در هنگام لمس و یافته‌های رادیوگرافیک اخیر. پیش از آغاز درمان ارتودنسی لازم است TMD فعال با هدف رفع علایم و حصول محدوده کافی حرکات مندیبل درمان گردد.

۵. ارزیابی مهره‌های گردنی و محدوده حرکات گردن

تاریخچه صحیحی از علایم و نشانه‌های قبلی و فعلی مهره‌های گردنی باید ثبت گردد. افراد دارای بدشکلی دندانی-صورتی آنومالی‌های مهره‌های گردنی را با احتمال بیشتری نشان می‌دهند. در صورت شک به وجود اختلال عملکرد گردنی دریافت مشاوره از یک متخصص این حوزه (مانند نورولوژیست، جراح ارتوپدی، جراح اعصاب) و بررسی‌های تصویربرداری متمرکز (مانند MRI، CT اسکن، رادیوگرافی‌های ساده مهره‌های گردنی) ضروری است. تأیید محدوده ایمن حرکات گردن (در هنگام بیداری) در مطب و ارزیابی هر گونه محدودیت، به منظور انجام جراحی ارتوگناتیک بی‌خطر و بهبودی بعد از آن حایز اهمیت است.

۶. ارزیابی تقارن و توازن اسکلت بخش تحتانی صورت

بیمار دارای بدشکلی دندانی-صورتی تنوعات قابل توجهی نسبت به حالت نرمال در این ناحیه (ماگزیلا، مندیبل، چانه) نشان می‌دهد.

با فرض بر این که ماگزیلا و مندیبل هر دو در ایجاد بدشکلی دندانی-صورتی مستلزم بازسازی نقش داشته باشند لازم است ابتدا اندازه‌گیری‌های کمی (در حد میلی‌متر) مرتبط با زیبایی ترجیحی و بهترین جابجایی عملکردی در فک بالا (هنگام استئوتومی لفورت I) انجام شوند. هنگام تعیین جزئیات جابجایی ماگزیلا به کمک جراحی باید در نظر داشت که موقعیت جدید ماگزیلا (در جراحی دو فک) بعنوان سکوی^۳ که مندیبل بر روی آن قرار داده می‌شود ایفای نقش می‌کند. موقعیت نهایی فک پایین نیز اهمیت یکسانی داشته و کلاً به موقعیت جدید ماگزیلا و orthodontic alignment دندان‌ها بستگی دارد.

۷. ارزیابی اصلاحات کلی مورد نیاز دندان‌ها

لزوم ارزیابی و درمان پریودونتال و نیز درمان‌های پیچیده ترمیمی باید پیش از شروع درمان هماهنگ ارتودنسی و جراحی فک در همه بیماران در نظر گرفته شود. این امر خصوصاً در بالغینی که به دلیل بدشکلی دندانی-صورتی تصحیح نشده به مدت طولانی از پیامدهای دندانی و پریودونتال رنج می‌برند و همچنین در افرادی که به منظور تلاش در خنثی کردن مال اکلوژن، تحت

قبلی استخوان‌های صورت با malunion) و/یا تومورها (فیروز دیسپلازی، نوروفیبروماتوزیس). در بدشکلی‌های روتین دندانی-صورتی تنوعات ظریف اسکلتی نسبت به حالت نرمال مورد انتظار بوده و شامل تنوعات تحدب پیشانی (سقف قدامی جمجمه) و/یا برجستگی ریج فوقانی اوربیت (بیرون زدگی دیواره قدامی سینوس فرونتال) است. ناقرینگی‌های خفیف تصویر آینه‌ای نیز در بخش فوقانی صورت رایج هستند (موقعیت گوش خارجی، ارتفاع ابرو، اختلال عملکردی عصب مغزی زوج VII).

در حضور بدشکلی دندانی-صورتی ممکن است گونه‌ها و یا استخوان‌های گونه بزرگ‌تر یا کوچک‌تر از اندازه واقعی خود به نظر برسند. این پدیده معمولاً در الگوی رشدی فکی با نقص ماگزیلا (مانند relative mandibular excess) دیده می‌شود. پس از جلو آوردن ماگزیلا و چرخش آن در جهت عقربه‌های ساعت همراه با استئوتومی‌های راموس مندیبل (چرخش در جهت عقربه‌های ساعت) استخوان‌های ظاهراً صاف گونه، ریم‌های فرورفته اینفرآوربیتال و ظاهر بزرگ بینی معمولاً برطرف خواهند شد.

۳. ارزیابی واحدهای منحصر به فرد و مجزای زیبایی صورت

واحدهای زیبایی صورت که لازم است بصورت مستقل مورد ارزیابی قرار بگیرند عبارتند از:

بافت‌های اطراف اوربیت (پلک‌ها) ممکن است به دلیل هایپوپلازی مادرزادی (سندروم Treacher Collins، hemifacial macrosomia، افتادگی پلک فوقانی)، سابقه تروما (آسیب کانتوس مدیال یا لترال، آسیب دستگاه نازولاکریمال، آسیب پلک فوقانی یا تحتانی) یا فرآیند طبیعی افزایش سن (ptosis، deflation، descent) اهمیت ویژه‌ای پیدا کنند.

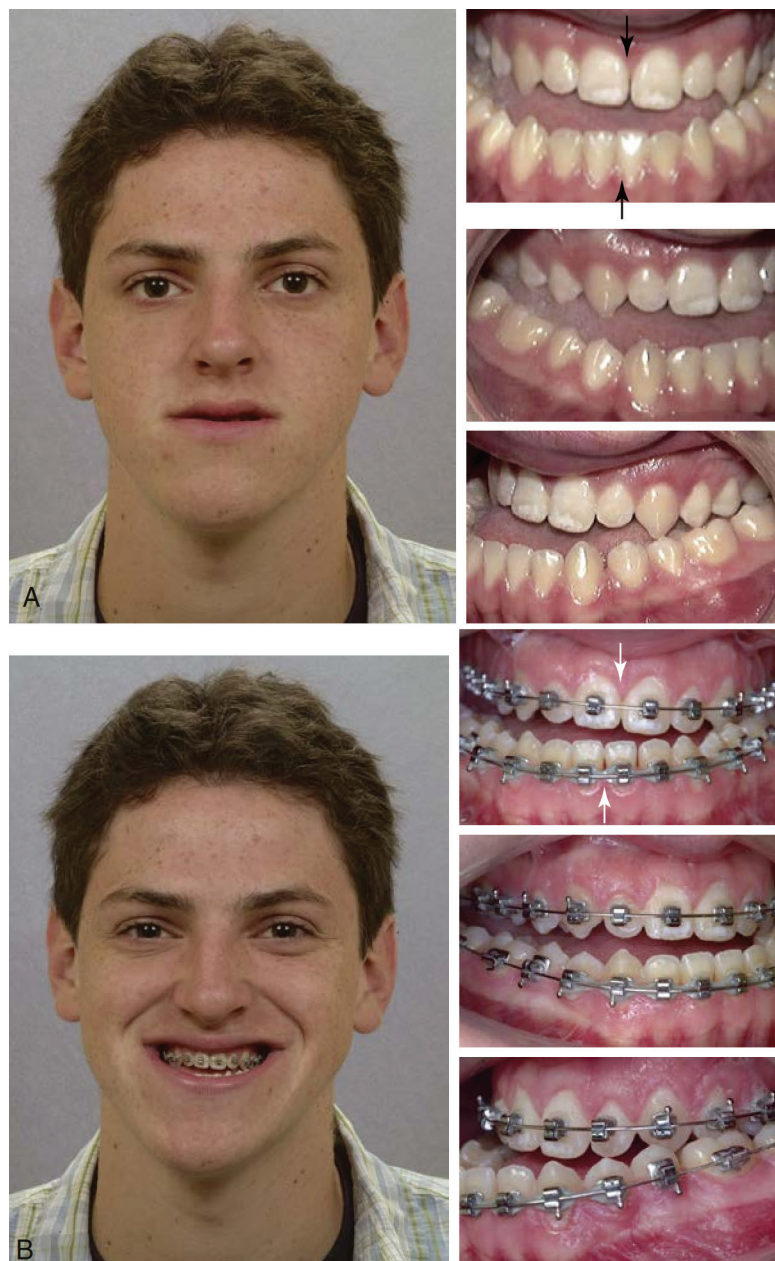
گوش‌های خارجی از نظر اندازه، شکل، میزان برجستگی و ناقرینگی تنوع چشمگیری نشان می‌دهند.

قسمت بیرونی بینی به دلیل آناتومی منحصر به فرد استخوانی، غضروفی و بافت نرم خود تنوع بالایی از نظر زیبایی نشان می‌دهد. یک سوم میانی صورت (بینی) در حضور یک بدشکلی دندانی-صورتی ممکن است بزرگ‌تر یا کوچک‌تر از سایز واقعی خود به نظر بیاید (شکل ۷-۲). اصلاح ناهمخوانی^۱ فکی موجود بر اساس نسبت‌های اقلیدسی سبب بهبود هماهنگی میان یک سوم‌های فوقانی، میانی و تحتانی صورت می‌گردد. پس از این اصلاح، ارزیابی صحیح تری از بینی بعنوان یک واحد زیبایی می‌توان انجام داد. به هر حال اگر در بینی بعنوان یک واحد زیبایی مجزا عدم تناسب وجود داشته باشد می‌توان شکل آن را تغییر داد. اختلال عملکردی بینی با مشخصه انسداد مزمن بینی در زمان تنفس و تخلیه ناکافی سینوس نیز باید تشخیص داده شده و در زمان مقتضی درمان گردد.

2. Temporomandibular disorders

3. Platform

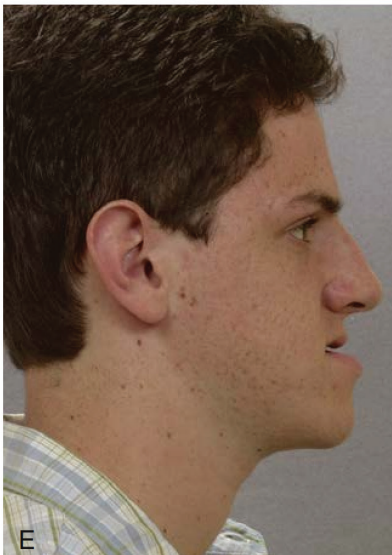
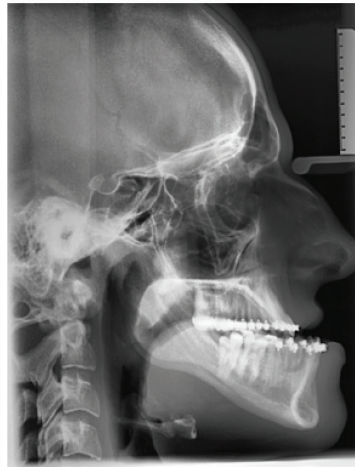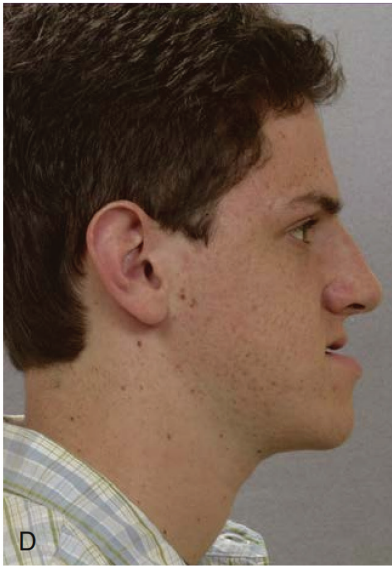
1. Discrepancy



• شکل ۲-۷ بیماری ۱۷ ساله با تشخیص (HE) hemimandibular elongation سمت چپ. دفورمیتی دندان‌های-صورتی بر جویدن، بلع، تکلم، بسته شدن/موقعیت لب‌ها و تنفس تأثیر گذاشته است. عملکرد ستون مهره‌های گردنی و دامنه حرکتی گردن در این بیمار نرمال است. بیمار فاقد TMD و دارای دامنه حرکتی کامل مندیبل می‌باشد. بخش فوقانی اسکلت صورت (یعنی جمجمه، اوربیت‌ها و زایگوماها) متقارن بوده و نسبت‌های نرمالی دارد. پوشش بافت نرم توسط دفورمیتی ماگزیلومندیبولار دچار distortion شده اما فاقد malformation است. در ابتدای نوجوانی، بیمار تحت درمان فاز ابتدایی ارتودنسی قرار گرفته که موفق نبوده است. وی جهت ارزیابی جراحی ارجاع داده شده و سپس تحت درمان ترکیبی ارتودنسی-جراحی قرار گرفته است. پس از انجام dental decompensation، جراحی انجام شده است: استئوتومی لفورت I ماگزیلا (horizontal advancement، cant اصلاح، تغییر عمودی، افزایش عرض قوس، چرخش ساعت گرد)؛ BSSO (اصلاح cant، mandibular straightening)؛ جنیوپلاستی استخوانی (straightening به همراه حداقل advancement)؛ و سیتوپلاستی/کوچک کردن توربینیت تحتانی. (A) نمای روبرو از صورت در حالت استراحت، قبل از درمان. نماهای اکلوزال قبل از درمان ارتودنسی نیز نشان داده شده‌اند. (B) نمای روبرو از صورت در حالت لبخند، قبل از جراحی. نماهای اکلوزال از dental decompensation در حال انجام.

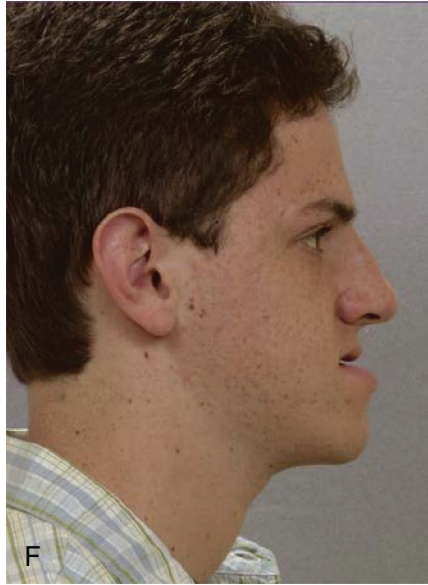


Maxillary Surgical Plan		
Frontal View:		
Maxillary midline	No change	
Cant correction	4 mm	-2 mm (L) +2 mm (R)
Anterior vertical	+2 mm	


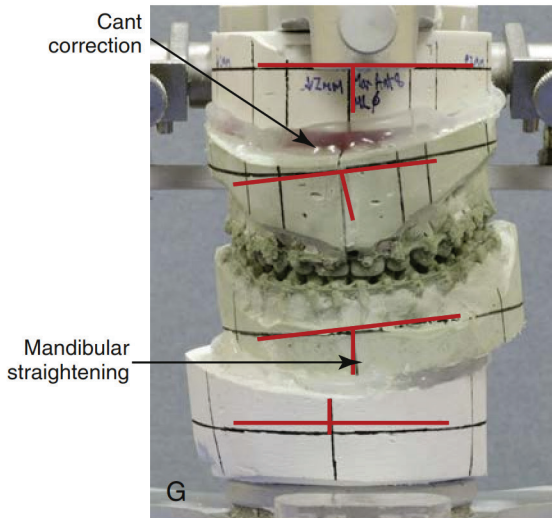


Maxillary Surgical Plan	
Profile View:	
Anterior vertical	+2 mm (lengthen)
Posterior vertical	0 mm
Horizontal	+8 mm (advance)

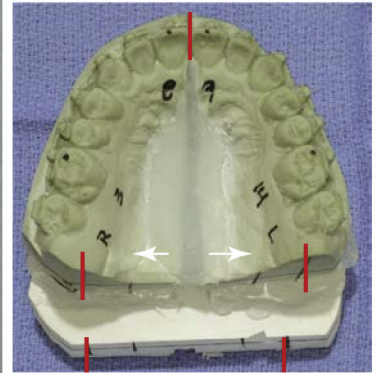
• **ادامه شکل ۷-۲ (C)** طرح درمان ماگزایلا. تغییرات نمای روبرو عبارتند از: عدم تغییر میدلاین دندانی ماگزایلا؛ ۴ میلی‌متر اصلاح cant (۲ میلی‌متر به طرف بالا در ناحیه مولر اول چپ و ۲ میلی‌متر به طرف پایین در ناحیه مولر اول راست)؛ و ۲ میلی‌متر افزایش ارتفاع عمودی در ناحیه ثناهاها. (D) نمای نیمرخ قبل از درمان. لترال سفالومتری قبل از درمان. (E) طرح درمان ماگزایلا. تغییرات نمای نیمرخ عبارتند از: ۲ میلی‌متر افزایش ارتفاع عمودی در ناحیه ثناهاها؛ ۸ میلی‌متر horizontal advancement در ناحیه ثناهاها؛ و ۲ میلی‌متر چرخش ساعت گرد ماگزایلا.



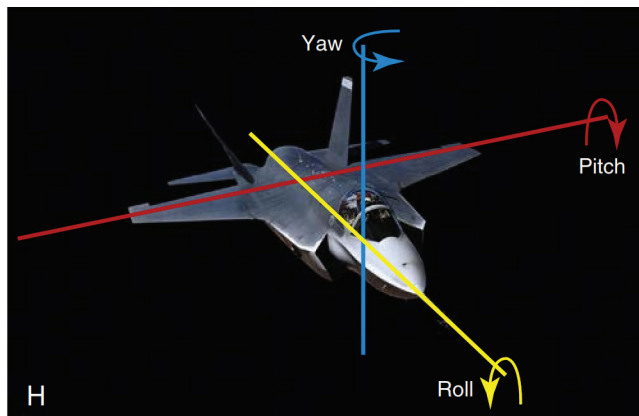
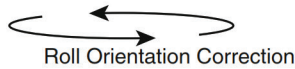Maxillary Surgical Change	
Horizontal change at incisors	+8
Vertical change at incisors	+2
Midline change at incisors	0
Cant correction -TOTAL	4
↓ +2 on right ↑ -2 on left	
Maxillary plane change -TOTAL <u>Clockwise</u> Counterclockwise	2
Vertical change at T#3 (right) molar (Base + Cant + Plane)	+2 +2 -2 = +2
Vertical change at T#14 (left) molar (Base + Cant + Plane)	+2 -2 -2 = -2



Maxillary advancement and vertical lengthening



Confirm yaw effect



ادامه شکل ۷-۲ (F) طرح درمان ماگزبلا. این طرح درمان توسط Erickson Model Table به کست‌ها منتقل می‌گردد. این کار قبل از ساختن اسپلینت به انجام می‌رسد. (G) کست‌های دندانی مانع شده در آرتیکولاتور و model surgery (H) شمای roll، yaw و pitch.



• ادامه شکل ۷-۲ (I) نماهای روبرو در حالت استراحت، قبل و بعد از درمان. (J) نماهای روبرو در حالت لبخند، قبل و بعد از درمان.

نظر قرار می‌دهد. این معاینه بالینی در حالت مشاهده بیمار در فاصله گفتاری و نزدیک‌تر از آن انجام می‌شود. این اندازه‌گیری بصورت میلی‌متری و بر روی انحراف میدلاین دندان‌های ماگزینا (نقطه بین ثنایاها در محل incisal edge) نسبت به میدلاین بخش فوقانی صورت بعنوان معیار انجام می‌شود. در حالت ایده‌آل میدلاین ثنایاها‌های سانترال ماگزینا باید در محدوده ۲ میلی‌متری از میدلاین صورت قرار داشته باشد. اگر تقارن بخش فوقانی صورت بعنوان معیار، رضایت بخش باشد تصمیم‌گیری درباره موقعیت میدلاین دندان‌های ماگزینا آسان خواهد بود (شکل ۷-۲). اما اگر بخش فوقانی صورت دچار ناقربندی بوده و خصوصاً با cant ماگزینا و ناقربندی/عدم تناسب مندیبل همراه باشد تصمیم‌گیری درباره موقعیت میدلاین ماگزینا پیچیده تر خواهد شد.

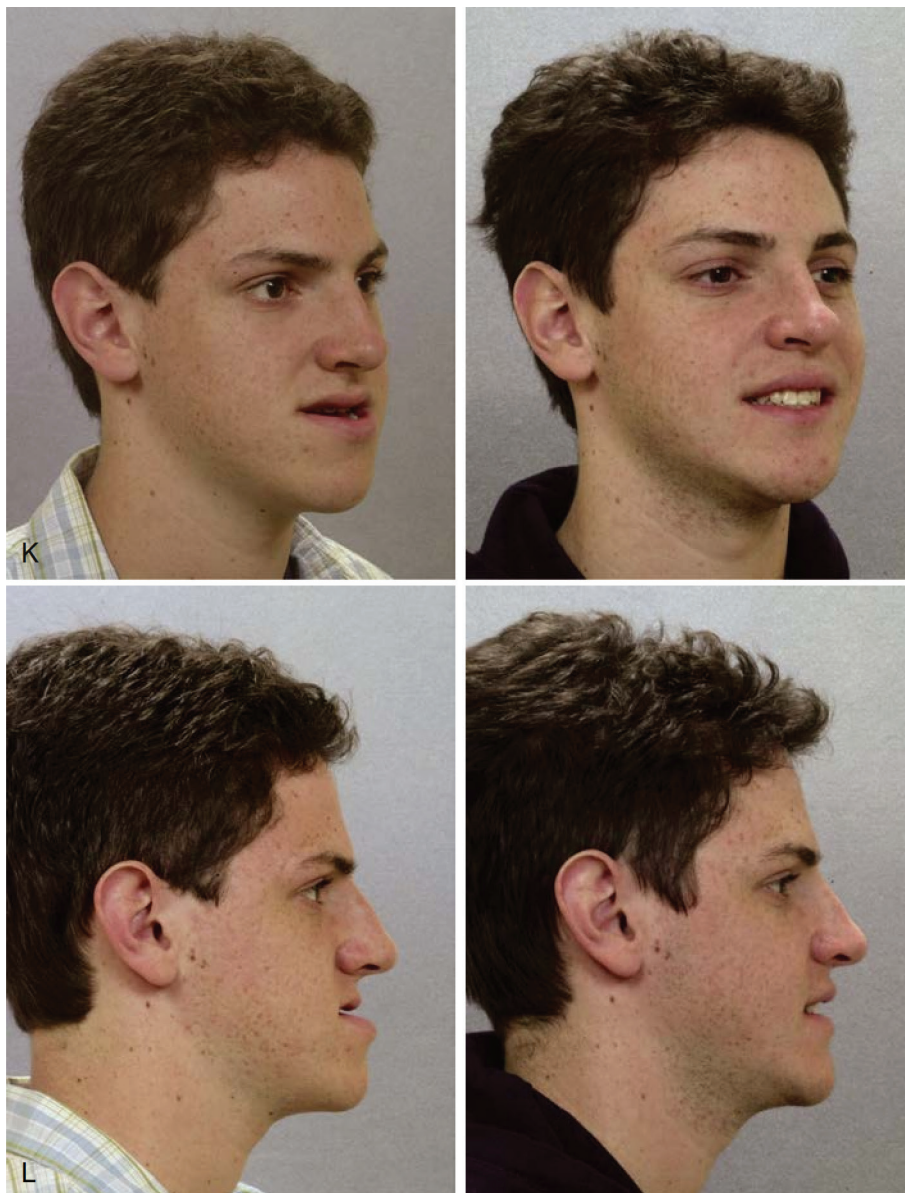درمان استتاری^۱ قرار گرفته‌اند (مانند ارتودنسی، occlusal equilibration، ترمیمی) صادق است.

طراحی جزء به جزء جراحی ماگزینو مندیبولار: هشت تصمیم مهم کمی و میلی‌متری

۱. ارزیابی موقعیت میدلاین دندان‌های ماگزینا نسبت به بخش فوقانی صورت بعنوان مرجع (Yaw Orientation)

هر گونه تأثیر yaw احتمالی ناشی از جهت‌گیری جدید ماگزینا بر روی مندیبل و بخش میانی صورت (گونه‌ها) باید پیش‌بینی شود. در واقع این وظیفه جراح است که درباره تغییر یا عدم تغییر میدلاین تصمیم‌گیری کند. در معاینه قبل از عمل از روبرو جراح موقعیت ترجیحی میدلاین دندان‌های ماگزینا را مد

1. Camouflage



• **ادامه شکل ۲-۷ (K)** نماهای مایل از صورت، قبل و بعد از درمان. (L) نماهای نیمرخ، قبل و بعد از درمان.

و در سمت دیگر به خلف می‌باشد. جابجایی *twisting* ماگزینا حول محور عمودی چرخش (چرخش *yaw*) نتیجه جابجایی رو به قدام میدلاین ثنایی و جابجایی رو به خلف مولرها بصورت همزمان است. هنگام چرخش ماگزینا، جابجایی رو به عقب موجب ایجاد یک رابطه نسبی مولری کلاس III در همان سمت و کلاس II در سمت مقابل می‌گردد. از طرف دیگر جابجایی لترالی ماگزینا (از یک سمت به سمت دیگر) سبب یک تغییر متفاوت در جهت‌گیری *yaw* می‌شود (شکل ۲-۷).

ایجاد میدلاین دندانانی صحیح در ماگزینا و جهت‌دهی *yaw*

هنگامی که جراح تصمیم به ایجاد وضعیت جدید ترجیحی در میدلاین ثنایی ماگزینا از طریق جراحی می‌گیرد لازم است اثر *yaw* را نیز بر تغییر میدلاین در نظر داشته باشد (شکل ۲-۷). برای مثال ممکن است ماگزینا بصورت *bodily* (جهت اصلاح میدلاین ثنایی) به یک سمت جابجا شود یا می‌توان میدلاین دندانانی ماگزینا را بدون آن که اساساً نواحی باترس تغییر کنند (از یک سمت به طرف سمت مقابل) اصلاح کرد. حالت دوم مستلزم چرخش (*twisting*) ماگزینا (به جای جابجایی *bodily*) است که نتیجه آن حرکت خفیف خلف ماگزینا در یک سمت به قدام