

مشکلات جراحی ایمپلنت

(علت، پیشگیری و درمان)

مترجمین:

دکتر محمد محمدی

استاد یار بخش پرئودنتیکس دانشکده دندانپزشکی دانشگاه علوم پزشکی کرمان

دکتر ساسان صلاحی

استاد یار بخش پرئودنتیکس دانشکده دندانپزشکی دانشگاه علوم پزشکی کرمان

دکتر محدثه عرب سلغار

استاد یار بخش پرئودنتیکس دانشکده دندانپزشکی دانشگاه علوم پزشکی کرمان

دکتر فرشته موسی علی

استاد یار بخش پرئودنتیکس دانشکده دندانپزشکی دانشگاه علوم پزشکی کرمان

دکتر امید فاخران

دستیار پرئودنتولوژی دانشکده دندانپزشکی دانشگاه علوم پزشکی کرمان

سرشناسه	الفرج، لویی Al-Faraje, Louie
عنوان و نام پدید آور	مشکلات جراحی ایمپلنت (علت، پیشگیری و درمان) / (لویی الفرج، جیمز ال روتکووسکی، کریستوفر چرج؛ مترجمین محمد محمدی... [و دیگران].
مشخصات نشر	تهران: شایان نمودار، ۱۳۹۵.
مشخصات ظاهری	۲۲۰ص: مصور (رنگی)، جدول (رنگی)؛ ۲۲ × ۲۹ س.م.
شابک	۹۷۸-۹۶۴-۲۳۷-۲۸۹-۸
وضعیت فهرست نویسی	فیبا
یادداشت	مترجمین محمد محمدی، ساسان صلاحی، محدثه عرب سلغار، فرشته موسی علی، امید فاخران.
یادداشت	عنوان اصلی: Surgical complications in oral implantology: etiology, prevention, and management, 2011.
یادداشت	کتاب حاضر نخستین بار تحت عنوان "مشکلات جراحی در ایمپلنتولوژی دهان (علت شناسی، پیشگیری، درمان)" با ترجمه احسان زاهدی توسط نوآوران سینا در سال ۱۳۹۳ منتشر شده است.
یادداشت	کتابنامه.
عنوان دیگر	مشکلات جراحی در ایمپلنتولوژی دهان (علت شناسی، پیشگیری، درمان).
موضوع	کاشت دندان -- عوارض و عواقب
موضوع	Dental implants - Complications
موضوع	سینوس فک بالا - جراحی
موضوع	Maxillary Sinus - Surgery
شناسه افزوده	روتکووسکی، جیمز ال.
شناسه افزوده	Rutkowski, James L.
شناسه افزوده	چرج، کریستوفر
شناسه افزوده	Church, Christopher
شناسه افزوده	محمدی، محمد، ۱۳۵۸ شهریور - مترجم
رده بندی کنگره	۱۳۹۵ ۷۴ الف ۷۴ / ک ۲ / RK۶۶۷
رده بندی دیویی	۶۱۷/۶۹۳
شماره کتابشناسی ملی	۴۳۸۱۳۹۷

نام کتاب: مشکلات جراحی ایمپلنت (علت، پیشگیری و درمان)

مترجمین: دکتر محمد محمدی، دکتر ساسان صلاحی، دکتر محدثه عرب سلغار، دکتر فرشته موسی علی، دکتر امید فاخران

ناشر: انتشارات شایان نمودار

شمارگان: ۵۰۰ جلد

مدیر تولید: مهندس علی خزعلی

حروفچینی و صفحه آرایی: انتشارات شایان نمودار

طرح جلد: آتلیه طراحی شایان نمودار

نوبت چاپ: اول

تاریخ چاپ: پاییز ۱۳۹۵

شابک: ۹۷۸-۹۶۴-۲۳۷-۲۸۹-۸

قیمت: ۶۰۰،۰۰۰، ۶۰۰، ۵ ریال



شایان نمودار

دفتر مرکزی: تهران / میدان فاطمی / خیابان چهلستون / خیابان دوم / پلاک ۵۰ / بلوک B / طبقه همکف / تلفن: ۸۸۹۸۸۸۶۸



وب سایت: shayannemoodar.com



اینستاگرام: Shayan.nemoodar

(تمام حقوق برای ناشر محفوظ است. هیچ بخشی از این کتاب، بدون اجازه مکتوب ناشر، قابل تکثیر یا تولید مجدد به هیچ شکلی، از جمله چاپ، فتوکپی، انتشار الکترونیکی، فیلم و صدا نیست.

این اثر تحت پوشش قانون حمایت از مولفان و مصنفان ایران قرار دارد.)

مقدمه مولفین

استفاده از ایمپلنت های دندانی طی دهه های گذشته رو به افزایش می باشد. شاید خوشایند نباشد که مشکلات این درمان نیز به صورت موازی رو به افزایش می باشد. مطالعات بالینی متعددی در خصوص ایمپلنت ها نتایج رضایت بخشی را گزارش کرده اند. به هر حال، یک عنصر خطر در ارتباط با تمام اعمال کلینیکی وجود دارد، که ممکن است منجر به انتظارات غیر واقعی از نتیجه درمان گردد. علی رغم طرح درمان دقیق، همیشه احتمال ایجاد مشکلات جراحی وجود دارد. اما با انجام دقیق عمل، استفاده از تکنیک های با تهاجم کم، و تشخیص به موقع مشکلات میتوان تا حدی از مشکلات بعد از جراحی کاست.

نتیجه موفقیت آمیز هر عمل جراحی نیازمند دانستن یکسری پارامترهای مرتبط با بیمار و نوع عمل جراحی می باشد. دانستن آناتومی و داشتن تجربه و آموزش پزشکی داخلی از پیش نیازهای مهم یک عمل جراحی ایمپلنت با پیش آگهی بالا می باشد. همچنین، طرح درمان مناسب قبل از جراحی، کیفیت و کمیت مناسب استخوان، تکنیک جراحی مناسب، ثبات اولیه خوب، دوره ترمیم کافی، و دستورات مناسب بعد از جراحی، فاکتورهایی هستند که نقش حیاتی در موفقیت درمان ایمپلنت و استئوتیتگریشن دارند. افزایش سن، تغییر شرایط سیستمیک افراد و دوره های فالوآپ ناکافی می توانند بر پروگنوز درمان تاثیر گذار باشند.

این کتاب به صورت یک راهنمای خودآموز جهت تشخیص و اداره مشکلات مرتبط با جراحی و دستیابی به یک پروتکل که اجازه تشخیص اولیه مشکلات جراحی و چگونگی پرهیز از آن ها را می دهد، طراحی شده است. کاملاً مستند است که تشخیص به موقع مشکلات جراحی از شکست درمان ایمپلنت و یا گرفت جلوگیری خواهد کرد. روش های مبتنی بر شواهد جهت حل مشکلات جراحی توصیف شده در این کتاب قضاوت بالینی کلینیسین های با تجربه را شامل نمی گردد، اما به انتخاب روش های درمان و بازنگری در درمان بر اساس مدارک موجود به آنها کمک می کند.

فهرست مندرجات

بخش ۱ شناسایی شرایط قبل از جراحی که می تواند منجر به مشکلات پس از جراحی شود..... ۶

- مشکل ۱: فضای عمودی کم یا زیاد جهت اعمال ترمیمی ۶
- مشکل ۲: فضای افقی ناکافی جهت پروتز ۹
- مشکل ۳: محدودیت باز کردن دهان و فضای بین فکی ۱۳
- مشکل ۴: عرض ناکافی استخوان آلوئولار جهت قرار دادن ایده آل ایمپلنت در موقعیت باکولینگوالی ۱۴
- مشکل ۵: توروس فک بالا و پائین ۱۹

بخش ۲ مشکلات حین جراحی ایمپلنت ۲۳

- مشکل ۶: زاویه نامناسب ایمپلنت ۲۳
- مشکل ۷: عدم توازی ایمپلنت ها ۲۸
- مشکل ۸: صدمه به عصب ۲۹
- مشکل ۹: آلوئولار کرسٹ باریک یا نامنظم ۳۳
- مشکل ۱۰: تحلیل وسیع مندیبل ۳۵
- مشکل ۱۱: ساکت انحنا دار ۳۶
- مشکل ۱۲: صدمه به دندان های مجاور حین قرار دادن ایمپلنت ۳۸
- مشکل ۱۳: عفونت های حاد و مزمن قبل از عمل در محل ایمپلنت ۳۹
- مشکل ۱۴: نوک ریشه باقیمانده در محل ایمپلنت ۴۱
- مشکل ۱۵: خونریزی ۴۳
- مشکل ۱۶: گرمای بیش از حد استخوان حین دریل کردن ۴۹
- مشکل ۱۷: Stripping محل ایمپلنت ۵۱
- مشکل ۱۸: سوراخ شدن کف سینوس ۵۲
- مشکل ۱۹: سوراخ شدن کف بینی ۵۶
- مشکل ۲۰: جابجایی پارسیل یا کامل ایمپلنت به داخل فضای سینوس ماگزیلاری ۵۸
- مشکل ۲۱: جابجایی اتفاقی ایمپلنت به داخل کانال اینسیزیو ماگزیلا ۶۰
- مشکل ۲۲: قرار دهی عمیق ایمپلنت ۶۲
- مشکل ۲۳: قرار دادن سطحی ایمپلنت ۷۵
- مشکل ۲۴: مشکلات قرار دادن ایمپلنت به صورت Flapless ۷۷
- مشکل ۲۵: آپیراسیون یا بلعیدن اجسام خارجی ۷۹
- مشکل ۲۶: شکستن استخوان مندیبل ۸۰
- مشکل ۲۷: شکستن ایمپلنت ۸۱
- مشکل ۲۸: تورک بالا حین قرار دهی ایمپلنت و نکروز فشاری ۸۳
- مشکل ۲۹: ثبات اولیه ناکافی ۸۵

بخش ۳ مشکلات بعد از عمل ۹۹

- مشکل ۳۰: درد پس از عمل ۹۹
- مشکل ۳۱: آمفیرم بافتی ناشی از اعمال دندانپزشکی ۱۰۲
- مشکل ۳۲: باز شدن خط برش ۱۰۳
- مشکل ۳۳: اکسپوز شدن کاور اسکرو در طی دوره ترمیم ۱۰۸
- مشکل ۳۴: رشد استخوان روی کاور اسکرو ۱۰۹
- مشکل ۳۵: نفوذ بافت نرم بین پلت فورم ایمپلنت و کاور اسکرو ۱۰۹
- مشکل ۳۶: تحلیل استخوان با اکسپوز تردهای ایمپلنت در طی فاز ترمیم ۱۱۰
- مشکل ۳۷: لقی ایمپلنت در طی فاز ۲ جراحی ۱۱۵

- مشکل ۳۸: ضایعه پری اپیکال ایمپلنت و رتروگرید پری ایمپلنتایتیس..... ۱۱۷
- مشکل ۳۹: باقی ماندن سمان در پاکت ۱۱۸
- مشکل ۴۰: رادیوتراپی، استئورادیونکروز، و ایمپلنتهای دندانی..... ۱۲۳
- مشکل ۴۱: وستیبول کم عمق ثانویه به بازسازی ریج..... ۱۲۵
- مشکل ۴۲: مسائل پزشکی قانونی..... ۱۲۶

بخش ۴ مشکلات مرتبط با پیوند سینوس ماگز یلاری به روش Lateral window ۱۳۴

- مشکل ۴۳: سینوزیت حاد قبل از عمل ۱۳۸
- مشکل ۴۴: سینوزیت مزمن قبل از عمل ۱۴۰
- مشکل ۴۵: سینوزیت قارچی قبل از عمل ۱۴۲
- مشکل ۴۶: ساختارهای سیستمیک و موکوسلهای قبل از عمل ۱۴۴
- مشکل ۴۷: سایر ضایعات سینوس قبل از عمل ۱۴۶
- مشکل ۴۸: هماتوم در طی بی حسی ۱۵۶
- مشکل ۴۹: خونریزی حین برش و کنار زدن فلپ ۱۵۶
- مشکل ۵۰: خونریزی در هنگام استئوتومی ۱۵۷
- مشکل ۵۱: آسیب به دندانهای مجاور ۱۵۷
- مشکل ۵۲: سوراخ شدن غشاء سینوس در هنگام استئوتومی ۱۵۸
- مشکل ۵۳: سوراخ شدن غشاء سینوس در هنگام بلند کردن ۱۵۸
- مشکل ۵۴: بالا بردن ناقص غشاء سینوس ۱۶۴
- مشکل ۵۵: خونریزی حین بالا بردن غشاء ۱۶۵
- مشکل ۵۶: شکستگی ریج آلویولار باقی مانده ۱۶۵
- مشکل ۵۷: بالا بردن بیش از حد غشاء ۱۶۶
- مشکل ۵۸: حضور یک کیست احتباسی موکوس ۱۶۶
- مشکل ۵۹: مسدود شدن مسیر استیوم ۱۶۷
- مشکل ۶۰: ایمپلنت بدون ثبات ۱۶۷
- مشکل ۶۱: (Dehiscence) باز شدن زخم ۱۶۸
- مشکل ۶۲: عفونت حاد پیوند / سینوزیت ۱۶۸
- مشکل ۶۳: اکسپوز شدن مواد پیوندی و یا ممبرین ۱۶۹
- مشکل ۶۴: احتقان سینوس ۱۷۰
- مشکل ۶۵: جابجایی زود هنگام ایمپلنت به داخل حفره سینوس ۱۷۰
- مشکل ۶۶: کمیت و یا کیفیت ناکافی استخوان ساخته شده بعد از پیوند ۱۷۱
- مشکل ۶۷: شکست در مان ایمپلنت در ناحیه پیوند شده سینوس ۱۷۱
- مشکل ۶۸: عفونت مزمن / سینوزیت مزمن ۱۷۲
- مشکل ۶۹: عفونت تمامی سینوسهای پاراناژال / عفونت داخل جمجمه ای ۱۷۳
- مشکل ۷۰: جابجایی دیر هنگام ایمپلنت به داخل حفره ی سینوس ۱۷۳
- مشکل ۷۱: آسپرژیلوزیس سینوس ۱۷۴

بخش ۵ داروشناسی: پیشگیری و درمان درد، عفونت، و عوارض دارویی ۱۸۰

- مشکل ۷۲: عفونت حین و بعد از جراحی ۱۸۱
- مشکل ۷۳: درد حین عمل و بعد از جراحی ۱۹۱
- مشکل ۷۴: استئونکروز فک مرتبط با بیس فسفونات ها ۲۰۳
- مشکل ۷۵: مشکلات خونریزی در بیماران مصرف کننده داروهای ضد انعقاد و آنتی پلاکت ۲۰۵

ضمیمه ی A: پروتکل درمان ایمپلنت ۲۱۳

شناسایی شرایط قبل از جراحی که می تواند منجر به مشکلات پس از جراحی شود

- مشکل ۱: فضای عمودی کم یا زیاد جهت اعمال ترمیمی
مشکل ۲: فضای افقی ناکافی جهت پروتز
مشکل ۳: محدودیت باز کردن دهان و فضای بین فکی
مشکل ۴: عرض ناکافی استخوان آلوئولار جهت قرار دادن ایده آل ایمپلنت در موقعیت باکولینگوالی
مشکل ۵: توروس فک بالا و پائین

مشکل ۱: فضای عمودی کم یا زیاد جهت اعمال ترمیمی

فضای عمودی پروتز یا فضای ارتفاع کرون (crown height space) فاصله از کرسست آلوئولار تا پلن اکلوزال یا فک مقابل گفته میشود. میزان این فضا طرح درمان پروتز، مواد ترمیمی و تکنیک جراحی را تحت تاثیر قرار میدهد. بنابراین فضای عمودی بایستی به صورت داخل دهانی یا بر روی کسست های تشخیصی و Wax up تشخیصی سوار شده بر آرتیکولاتور مورد بررسی قرار گیرد^{۸-۱}. همچنین ضخامت بافت نرم بایستی قبل از جراحی بررسی شود. بافت نرم ضخیم فضای عمودی بزرگتر از آنچه انتظار میرود فراهم میکند. اگر فضای عمودی قبل از جراحی در نظر گرفته نشود و ایمپلنت ها استئوایتگریت شده باشند ممکن است نتیجه درمان پروتزی غیر قابل قبول باشد. به طور مثال ممکن است بیمار یک نوع متفاوت پروتز را لازم داشته باشد، نیاز به جراحی ثانویه جهت رفع مشکل را داشته باشد و یا شکست درمان پروتزی را تجربه کند مثل شکستگی پرسلن و یا آکریل.

فضای عمودی مورد نیاز جهت درمان پروتز ثابت

رستوریشن ثابت تک واحدی

حداقل فضای عمودی مورد نیاز جهت کران سیمان شونده در

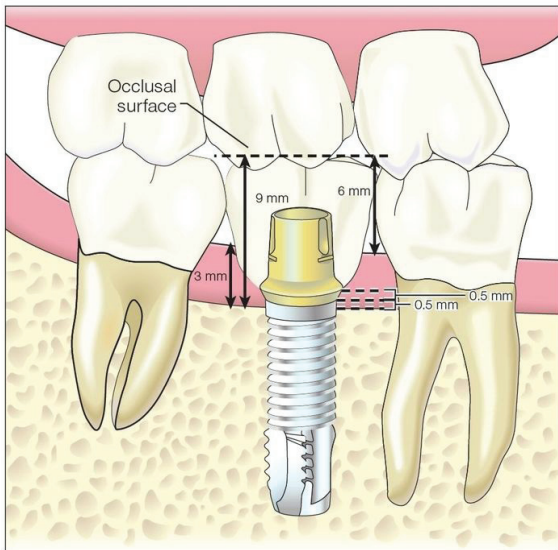
دندان های خلفی ۹ میلیمتر از ناحیه کرسست استخوان تا پلن اکلوزال فک مقابل و یا ۶ میلیمتر از بافت نرم تا پلن اکلوزال در نظر گرفته میشود (شکل ۱-۱)

۳ میلیمتر فضا جهت سیمان و ساختار سرامیک-فلز و پرسلن، ۵ میلیمتر ارتفاع اباتمنت (یک میلیمتر از ارتفاع اباتمنت زیر بافت نرم قرار میگیرد)، ۲ میلیمتر بافت نرم اطراف ایمپلنت در نظر گرفته میشود. این فضا جهت پروتز سیمان شونده با سطح اکلوزال فلزی به ۸ میلیمتر و برای پروتز بیچ شونده به ۵ تا ۶ میلیمتر کاهش می یابد (جدول ۱-۱). در دندان های قدامی ۲-۱ میلیمتر فضای بیشتر جهت گیر پروتز نیاز است.

به طور ایده آل ایمپلنت بایستی ۳ میلیمتر زیر مارژین لثه قرار گیرد؛ قرار گرفتن حدفاصل بین اباتمنت و کران یک میلیمتر زیر اپیکالی ترین قسمت مارژین لثه سبب حفظ عرض بیولوژیک اطراف ایمپلنت میگردد (۲ میلیمتر).

پروتز ثابت چند واحدی

فضای مورد نیاز برای پروتز ایمپلنت بسته به مواد مورد استفاده متفاوت است. اگر فضای ارتفاع کران کمتر از ۱۵ میلیمتر باشد پرسلن یک ماده ترمیمی انتخابی نسبت به رزین آکریلی به شمار



شکل ۱-۱: فضای رستوریتو عمودی مورد نیاز جهت رستوریشن سیمان شونده با ضخامت ۳ میلیمتری بافت نرم

Table 1-1 Minimum vertical space requirement (mm) from crestal bone to opposing dentition

Dimension	Cement-retained		Screw-retained	
	Porcelain crown	Metal crown	Porcelain crown	Metal crown
Implant platform to bone	0.5	0.5	0.5	0.5
Abutment collar height	0.5	0.5	0.5	0.5
Abutment height	5.0	5.0	3.0	3.0
Cement space	0.5	0.5	NA	NA
Ceramic core or metal substructure	0.5	NA	NA	NA
Porcelain occlusal material	2.0	NA	2.0	NA
Metal occlusal material	NA	1.5	NA	1.0
Total	9.0	8.0	6.0	5.0

در فضای بین قوسی محدود مناسب می باشد هر چند که هزینه آن بالاتر است.

راه حل فضای عمودی زیاد

- فضای عمودی زیاد منجر به یک کانتی لور عمودی زیاد میشود. راه حل این مشکل شامل موارد زیر است:
- استفاده از روش های جراحی جهت افزایش ارتفاع استخوان شامل گرفت بلاک، بازسازی استخوان همراه با ممبران و مش تیتانیومی و یا distraction osteogenesis
- اتصال فریم ورک فلزی به دنچر ساپورت شده توسط ایمپلنت. این اقدام زمانی که کاهش ارتفاع در حد ۲ میلیمتر یا بیشتر نیاز باشد توصیه میشود

میرود. اگر فضا ۱۵ میلیمتر و یا بزرگتر باشد پروتز هیبرید در نظر گرفته می شود.

کانتی لور عمودی

کانتی لور عمودی و یا نسبت کران به ایمپلنت بایستی در ساخت پروتز ثابت در نظر گرفته شود.

فضای عمودی مورد نیاز جهت پروتز متحرک

دو نوع پروتز متحرک متکی بر ایمپلنت وجود دارد: اتصالات متصل به بار و اتصالات مستقل (مثل ball و Locator)

اوردنچر متکی به بار

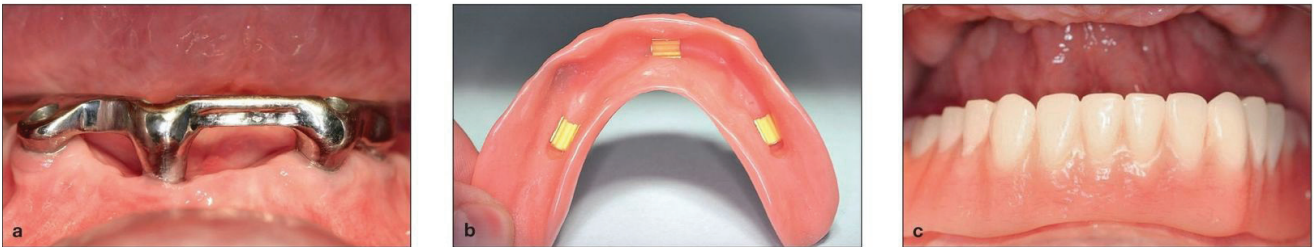اوردنچر متکی به بار نیازمند ۱۷ میلیمتر فضای عمودی (بسته به نوع اتصالات مورد استفاده) است که ۳ میلیمتر آن فاصله بین استخوان تا بافت نرم، ۱ میلیمتر فاصله بافت نرم تا بار (جهت برقراری بهداشت مناسب، شکل ۲-۱) و ۵ میلیمتر ارتفاع بار در نظر گرفته میشود. ۸ میلیمتر باقیمانده حداقل مورد نیاز جهت ضخامت رزین آکریلی از لبه فوقانی بار تا لبه اینسیزال دندان های دنچر به شمار می رود.

اوردنچر متکی بر Ball و یا Locator-retained

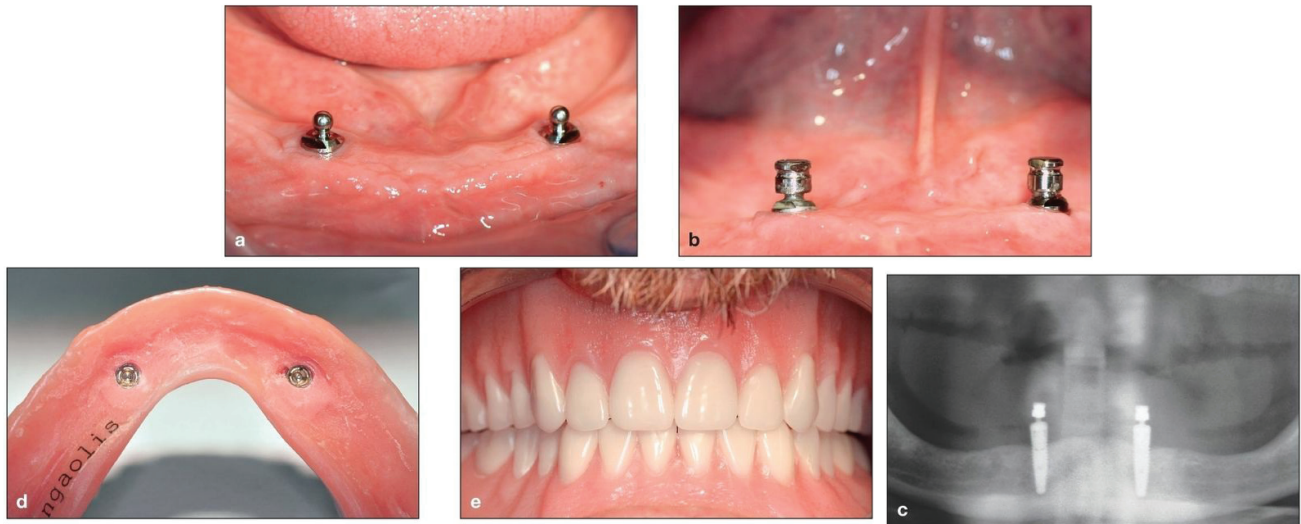
این نوع از پروتز نیازمند حداقل ۱۴ میلیمتر فضای عمودی است که ۳ تا ۴ میلیمتر کمتر از فضای مورد نیاز برای اوردنچر متکی بر بار است. از این مقدار فضا، ۳ میلیمتر استخوان تا بافت نرم، ۵ تا ۳٫۵ میلیمتر ارتفاع اباتمنت و ۸ میلیمتر ضخامت رزین آکریلی از لبه فوقانی Ball Locator تا لبه اینسیزال دندانهای دنچر در نظر گرفته می شود (شکل ۳-۱).

راه حل فضای عمودی ناکافی


- از یک یا چند مورد از موارد زیر جهت کسب نتایج کلینیکی رضایت بخش می توان استفاده کرد:
- برداشت بافت سخت (آلوئولوپلاستی)
- برداشت بافت نرم از طریق جراحی
- استفاده از انواع مختلف اباتمنت که ۱ میلیمتر یا بیشتر فضای عمودی ایجاد می کند. اباتمنت Locator ارتفاع ۲ میلیمتری دارد در حالی که اتصالات Ball ۴ تا ۶ میلیمتر ارتفاع دارد (شکل ۴-۱).
- بنابراین اباتمنت Locator در موقعیت های بالینی با فضای عمودی محدود از حیثیت دارد
- انتخاب انواع مختلف پروتز که ۱ میلیمتر یا بیشتر فضای عمودی ایجاد می کند. پروتزهای پیچ شونده در مقایسه با سیمان شونده یا قرار دادن پروتز ثابت به جای پروتز متحرک میزان فضای مورد نیاز را کاهش میدهد. در شرایط حداقل تحلیل استخوان، رستوریشن سرامیکی ثابت



شکل ۱-۲: آوردن چتر متکی بر بار. جهت کنترل بهداشت بایستی حداقل ۱ میلیمتر بین بوردر تحتانی بار و بافت نرم فاصله وجود داشته باشد



شکل ۱-۳: آوردن چتر متکی بر ball: این اتصالات ball پروفایل بالاتری نسبت به ابامنت لوکتور داشته اما این سناریوی درمانی قابل قبول است چون فضای عمودی کافی وجود دارد.



شکل ۱-۴: (a) ابامنت (b) ball کپ ابامنت (c) ball) ابامنت لوکتور با پروفایل کوتاه

• کاهش میزان فضای بین فریم و رک و بافت در کسانی که مشکل بهداشت دهانی ندارند

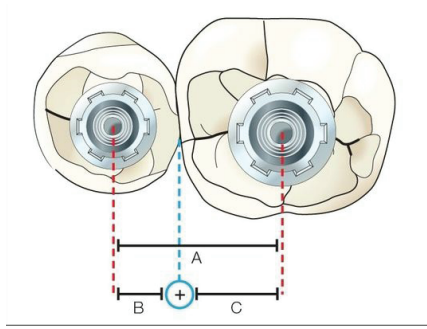
• استفاده از آلیاژها با خاصیت مدولوس الاستیسیته بالا مثل آلیاژهای نوع ۴ (بانوبل بالا). این آلیاژها به ساخت فریم و رک فلزی با ارتفاع اکلوزورژنژیوال بدون به خطر انداختن استقامت آن کمک میکنند. ابعاد اکلوزورژنژیوال توصیه شده جهت آلیاژهای نوع ۴ حدود ۳,۵ میلیمتر است در حالی که در آلیاژهای با درجه طلای پایین و پالادیوم بالا، ۶ میلیمتر است.

• اینترورژن ارتودنسی دندان. این درمان زمانی توصیه میشود که سوپرا ایشن دندان های مقابل را داشته باشیم.

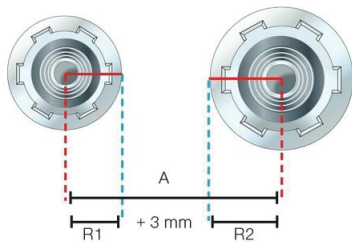
• انتخاب پروتز متحرک یا ثابت بدون گذاشتن ایمپلنت در برخی از موقعیت های کلینیکی

• کپ ابامنت (ball) ابامنت (b) ball) ابامنت لوکتور با پروفایل کوتاه

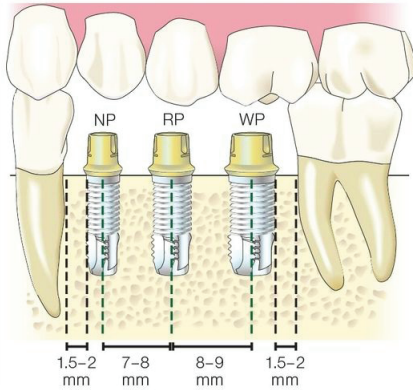
• کپ ابامنت (ball) ابامنت (c) ball) ابامنت لوکتور با پروفایل کوتاه



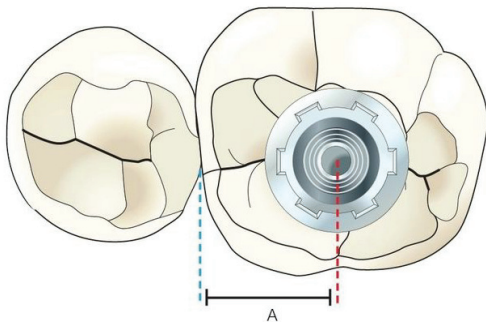
شکل ۵-۱: فاصله بین دو مرکز ایمپلنت (A): با جمع کردن B (نصف عرض کرون اول) و C (نصف عرض کرون دوم) به دست می آید.



شکل ۶-۱: فاصله بین دو مرکز ایمپلنت (A): با جمع کردن ۳ میلیمتر به مجموع شعاع ایمپلنت اول (R1) و دوم (R2).



شکل ۷-۱: فاصله استاندارد (مرکز تا مرکز) بین ایمپلنت ها با قطرهای مختلف و بین ایمپلنت با دندان طبیعی. NP: ایمپلنت یا پلت فرم باریک . RP: ایمپلنت استاندارد . WP: ایمپلنت عریض .



شکل ۸-۱: یک راه ایده آل جهت محاسبه بین ایمپلنت و دندان طبیعی. فاصله A نصف عرض کرون ایمپلنت آینده است.

مشکل ۲: فضای افقی ناکافی جهت پروتز

جهت کاهش از دست رفتن استخوان یا جلوگیری از به خطر افتادن زیبایی یک حداقل فضای افقی بین ایمپلنت و دندان طبیعی بایستی وجود داشته باشد.

فضای مورد نیاز بین ایمپلنت و ایمپلنت

فاصله بین دو ایمپلنت (فضای اینترایمپلنت) بایستی حداقل ۳ میلیمتر باشد. زمانی که این فاصله حفظ شود تخریب استخوان عمودی ناشی از تشکیل عرض بیولوژیک در حداقل فاصل اباتمنت-ایمپلنت جزو افقی یا لترال کمی خواهد داشت. در مطالعه^۱ Tarnow تخریب استخوان افقی اطراف ایمپلنت زمانی که ایمپلنت ها بیشتر از ۳ میلیمتر از هم فاصله داشته باشند. تنها ۰,۴۵ میلیمتر و زمانی که فاصله بین ایمپلنت ها کمتر از ۳ میلیمتر بود ۱,۰۴ میلیمتر گزارش شد.

اهمیت کلینیکی این پدیده در این است که با تخریب استخوان کرسیتال، فاصله بین رستوریشن ایمپلنت با کرسیتال استخوانی افزایش می یابد. این فاصله بر وجود اینتردنتال پایپلا و در نتیجه بر بهداشت و زیبایی تاثیر گذار است. جهت پروتزهای fixed-detachable، spark-erosion و انواع اوردنچر، فاصله بین ایمپلنت ها بایستی کم و بیش ۳ میلیمتر باشد.

محاسبه فاصله ایده آل بین دو ایمپلنت:

سه راه جهت تخمین فاصله مزیدستیالی بین ایمپلنتها وجود دارد.
 ۱. عرض کرون ایمپلنت: جهت تخمین فضا بین مرکز ایمپلنتها، و اکس آپ تشخیصی مورد نیاز است (شکل ۵-۱)
 ۲. پر شدن فضای اینترپرو و گزیمال با پایپلا: این روش دقت کمتری دارد اما در اکثر موارد نتایج نزدیک به ایده آل است و نسبت به قطر ایمپلنت مورد استفاده گرفته متغیر است (شکل ۶-۱):

$$R \text{ شعاع ایمپلنت است } (R_1 + R_2 + 3 \text{ mm})$$

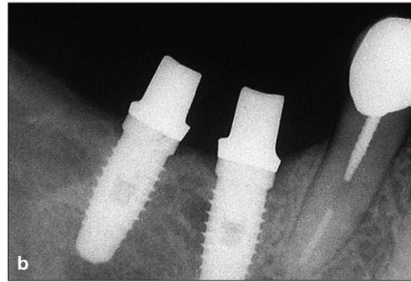
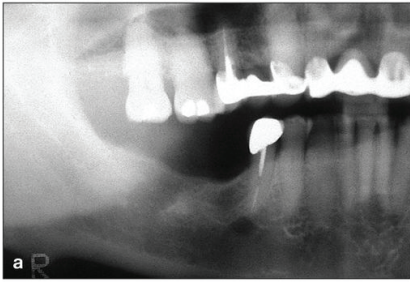
این روش بر پایه این واقعیت است که فضای افقی بین ایمپلنت ها بر وجود و عدم وجود پایپلا تاثیر میگذارد^۲ و فاصله ۳ میلیمتر پر شدن آن با پایپلا محتمل تر است^۳.

۳. فاصله استاندارد: روش سوم یک فاصله استاندارد ۷-۸ میلیمتری بین platform باریک و platform استاندارد و ۸-۹ میلیمتر بین دو platform استاندارد و یا یک platform استاندارد و platform قطور در نظر گرفته میشود. این فاصله ها جهت رستوریشن های ثابت قابل قبول هستند (شکل ۷-۱)

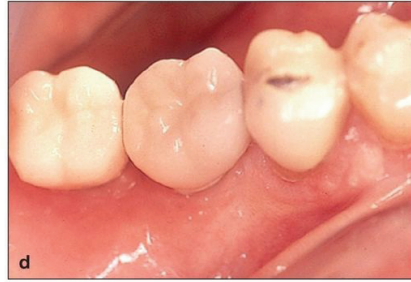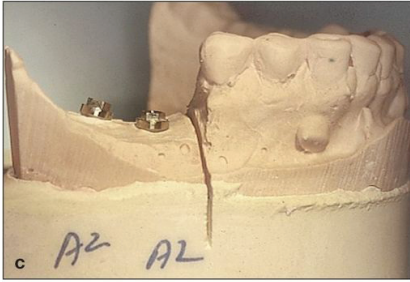
فاصله بین ایمپلنت با دندان طبیعی:

محاسبه فاصله بین ایمپلنت و دندان طبیعی:

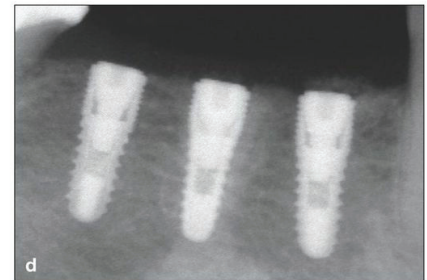
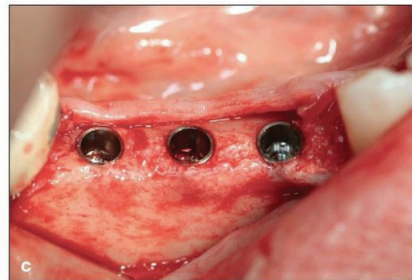
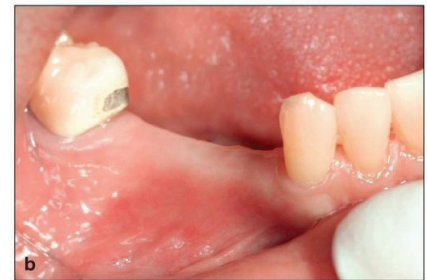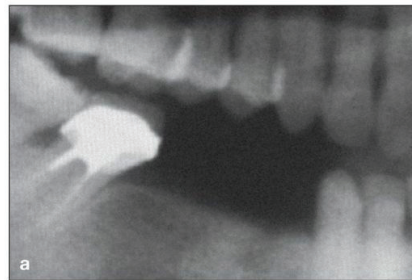
دو راه جهت محاسبه فضای مزیدستیالی بین ایمپلنت و دندان طبیعی وجود دارد:



شکل ۹-۱: جهت دور شدن از ریشه شیب دار فاصله بین پره مولر دوم از ایمپلنت زیادتر از حد ایده‌آل بوده و منجر به کانتی لور مزبالی ناخواسته میگردد. جهت جلوگیری از این مشکل شیب ریشه بایستی قبل از قرار دادن ایمپلنت توسط درمان ارتودنسی اصلاح شود.



شکل ۱۰-۱: یک مورد کلینیکی با فاصله ایده آل ۳ میلیمتر بین ایمپلنت‌ها (لبه تالیه) و فاصله ۲ میلیمتری بین ایمپلنت و دندان طبیعی (لبه تالیه)



۳-۴ میلیمتر دیستالی تر از دندان پره مولر دوم قرار گرفته است تا از شیب دیستالی دندان مذکور فاصله گیرد. در نتیجه پروتز یک کانتی لور مزبالی ناخواسته دارد. بهترین راه حل اصلاح شیب دندان پره مولر با مداخله ارتودنسی قبل از گذاشتن ایمپلنت است. شکل ۱۰-۱ یک مورد از قرارگیری ایده آل ایمپلنت و فضای بین دو ایمپلنت را نشان میدهد.

فضای مورد نیاز بین دو دندان:

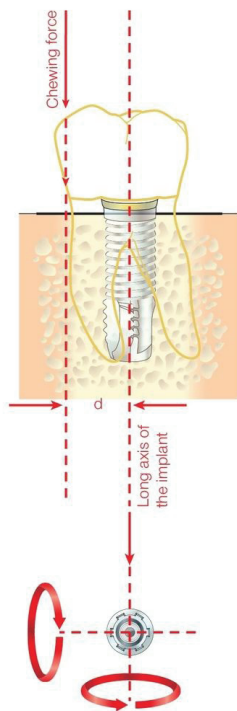
دندان‌های قدامی:

حداقل فضای مزودیستالی مورد نیاز برای جایگزینی یک دندان قدامی، قطر ایمپلنت با ۱,۵ میلیمتر فاصله از دندانهای مجاور (در مجموع ۳ میلیمتر) در نظر گرفته می‌شود. برای مثال یک حداقل فاصله

۱- عرض کرون ایمپلنت: این روش مشابه روش اول در محاسبه فضای بین دو ایمپلنت و بر اساس عرض کرون ایمپلنت است (شکل ۸-۱)

۲- فاصله استاندارد: لبه ایمپلنت بایستی ۱,۵ تا ۲ میلیمتر از ریشه‌های دندان‌های مجاور فاصله داشته باشد^{۱۴}. این فاصله از تخریب استخوان عمودی در دندان‌های مجاور جلوگیری میکند. بنابراین اگر تخریب استخوان اطراف ایمپلنت رخ دهد دندان‌های مجاور را تحت تاثیر قرار نخواهد داد (شکل ۷-۱) تا ۲ میلیمتر + شعاع ایمپلنت مثال:

شکل ۹-۱ یک مورد از موقعیت نامناسب ایمپلنت را نشان میدهد. در این مورد ایمپلنتی که جهت جایگزینی مولر اول استفاده شده است



شکل ۱۳-۱: نیروهای چوننده در فاصله از محور طولی ایمپلنت (d) نیروهای اهرمی به ایمپلنت را افزایش داده و منجر به نیروهای bending در تمامی جهات میگردد.

دندان های خلفی چند ریشه بوده اما با یک ایمپلنت جایگزین میشوند. اما جایگزینی مولر با دو ایمپلنت توصیه نمیشود زیرا از لحاظ جراحی مشکل ساز است و رستوریشن آن دشوار بوده و نتایج زیبایی مناسبی به همراه ندارد. علاوه بر این در پروتز بایستی بین ایمپلنت ها یک فضا جهت رعایت بهداشت ایجاد گردد که به اصطلاح **tunneled molar** گفته میشود. شکل ۱۲-۱ مورد مشابه را نشان میدهد.

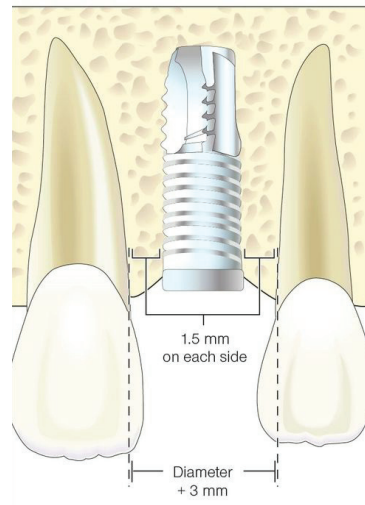
اگر ریج دندانی عرض خوبی داشته باشد (بیشتر از ۷ میلیمتر) یک ایمپلنت با قطر ۵ تا ۶ میلیمتر جهت جایگزینی یک مولر استفاده می گردد. علاوه بر این، روش هایی که متعاقبا توضیح داده میشود جهت ایجاد فضا قابل استفاده است.

کنترل مشکلات افقی فضا:

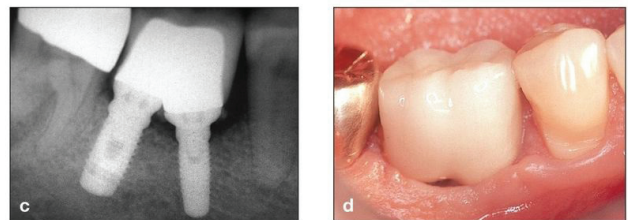
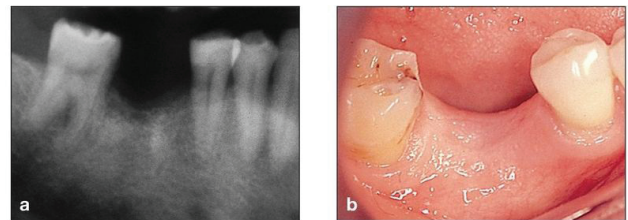
درمان ارتودنسی: اگر ناحیه بی دندانی جهت قرار دادن ایمپلنت ایده آل نیست درمان های ارتودنسی جهت کاهش و یا افزایش فضا خصوصاً زمانی که افزایش فضا وجود دارد، قابل استفاده است. بدون این درمان رستوریشن اساساً «پهن تر از ایمپلنت خواهد بود. تورک و اهرم نیروها بر روی ایمپلنت، مقدار نیروها را افزایش میدهد (تورک = نیرو × فاصله: شکل ۱۳-۱) که اثر منفی بر نتیجه طولانی مدت ایمپلنت دارد.

اناملوپلاستی:

اگر مقدار کمی فضا مورد نیاز باشد اناملوپلاستی کافی است



شکل ۱۱-۱: حداقل فاصله توصیه شده بین دو دندان جهت قرار دادن ایمپلنت، قطر ایمپلنت همراه با ۳ میلیمتر فضا محاسبه میگردد.



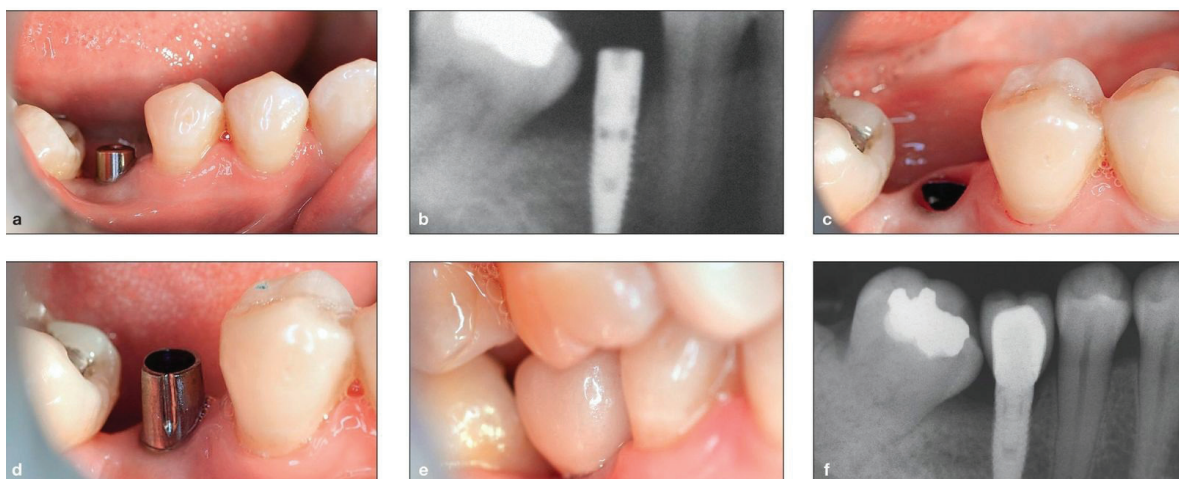
شکل ۱۲-۱: جایگزینی مولر اول فک پایین با دو ایمپلنت. به فضای بین دو ایمپلنت جهت رعایت بهداشت توجه کنید.

۶,۵ میلیمتری جهت ایمپلنت های باریک و ۷,۵ میلیمتر برای یک ایمپلنت با قطر ۴,۵ میلیمتر و ۸,۵ میلیمتر اگر قطر ایمپلنت ۵,۵ میلیمتر باشد لحاظ می شود (شکل ۱۱-۱).

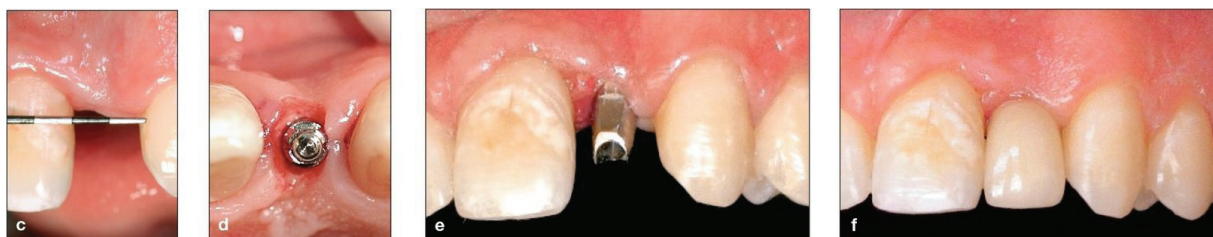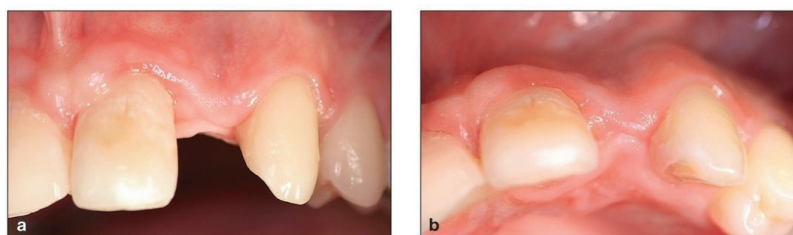
قطر ایمپلنت همراه با ۳ میلیمتر استخوان ذکر شده جهت استئوایتگریشن کافی است اما از لحاظ زیبایی الزاماً ایده آل نیست. از آنجایی که قطر اباتمنت پهن تر از قطر ایمپلنت است فضای یک میلیمتر یا بیشتر جهت **emergence profile** بیشتر از نظر زیبایی کرون ایمپلنت ارجح است. به عنوان یک راه جایگزین از قطر کمتر ایمپلنت میتوان استفاده کرد.

دندان های خلفی:

همانند دندان های قدامی، فاصله مزبودیستالی قطر ایمپلنت و ۳ میلیمتر بین دو دندان خلفی برای قرار دادن ایمپلنت ضروری است. همچنین در نواحی خلفی بیشتر مشکل افزایش فضا وجود دارد زیرا



شکل ۱۴-۱: جایگزینی مولر اول با یک ایمپلنت با قطر کم (۳,۵ میلیمتر). این مورد قابل قبول است زیرا فاصله مزیدستیالی بین پره مولر دوم و مولر دوم در نتیجه شیفت مزبالی مولر دوم کاهش یافته است. سطح اکلوزال پروتز ایمپلنت کوچک تر از مولر با سایز نرمال در نظر گرفته میشود.



شکل ۱۵-۱: فضای باریک (کمتر از ۶ میلیمتر) لترال فک بالا با ایمپلنت باریک ۳ میلیمتر جایگزین شده است. این امر فضای کافی جهت پاپیلا در دو طرف فراهم میکند.

میگردد که در فضای کم مزیدستیالی اهمیت دارد

- طراحی one-piece سبب حذف میکروگپ بین اباتمنت و ایمپلنت شده و تخریب استخوان کرستال کمتری در مقایسه با ایمپلنت های باریک two-piece در طول زمان دیده میشود.

ایندیکاسیون:

در ده سال گذشته کاربرد ایمپلنت های باریک به شرح زیر بوده است:

- ثبات دنچر کامل (full arch denture)
- جایگزینی تک دندان در فضای بین ریشه ای محدود
- انکوریج ارتودنسی
- جراحی های کمتر تهاجمی (minimally invasive surgery)

ایمپلنت با قطر کم (small diameter)

استفاده انتخابی ایمپلنت های با قطر کم در برخی از موارد کمک کننده است. شکل ۱۴-۱ قرار دادن مولر با استفاده از قطر کم (۳,۵ میلیمتر) را نشان میدهد که در صورتی که occlusal table کرون کوچک باشد قابل قبول است

ایمپلنت های باریک (narrow diameter)

زمانی که کمبود فضای زیادی وجود دارد ایمپلنت های باریک (۳,۵ تا ۳ میلیمتر) استفاده میشود (شکل ۱۵-۱). هر چند ارزیابی بیومکانیک بیمار قبل از استفاده از ایمپلنت های باریک اهمیت زیادی دارد

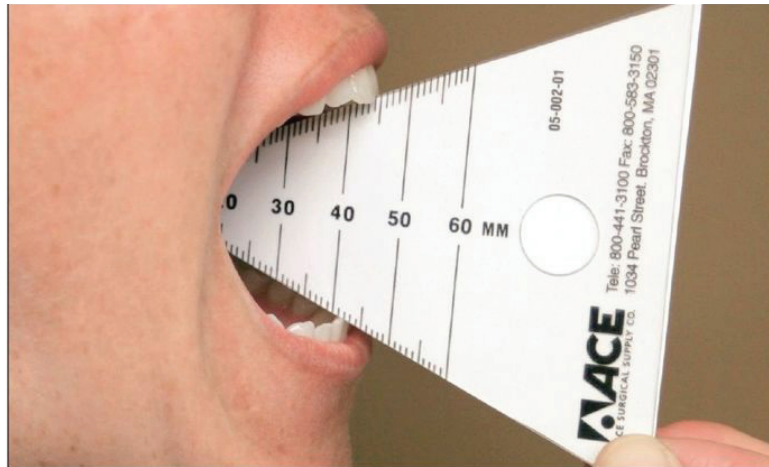
ویژگی ها:

- قطر کم گردن ایمپلنت سبب حفظ فضای بسیار کم اطراف آن

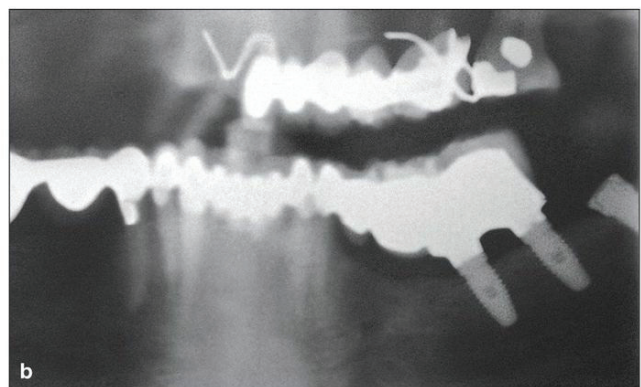
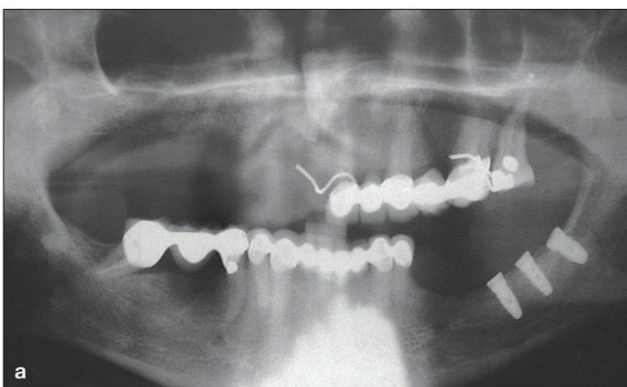
در نواحی خلفی مشکل ساز خواهد بود. از یک خط کش مخصوص جهت بررسی میزان باز شدن دهان استفاده می گردد. این مشکل منجر به قراردعی ایمپلتهایی با زاویه زیاد در نواحی خلفی خواهد شد. شکل ۱۷-۱ مورد مشابه را نشان می دهد. ایمپلنت دیستالی قابل درمان پروتز نبوده و بنابراین در فانکشن قرار نگرفته است.

مشکل ۳: محدودیت باز کردن دهان و فضای بین فکی

میزان باز شدن نرمال دهان از لبه اینسیزال دندان های فک پائین تا لبه اینسیزال دندان های فک بالا ۴۰ میلیمتر است. اگر میزان باز شدن دهان کمتر از ۴۰ میلیمتر باشد قرار دادن ایمپلنت



شکل ۱۶-۱: خط کش مخصوص جهت بررسی میزان باز شدن دهان و بررسی امکان جایگزینی ایمپلنت در نواحی خلفی



شکل ۱۷-۱: به علت باز شدن محدود دهان ایمپلنت ها در زاویه نامناسب قرار گرفته اند. ایمپلنت دیستالی از لحاظ بیومکانیکال قابل جایگزینی نبوده و بنابراین نهفته باقی مانده است.

مشکل ۴: عرض ناکافی استخوان آلوئولار جهت قرار دادن ایده آل ایمپلنت در موقعیت باکولینگوالی

کمبود ریج خلفی:

همچنان که قبلاً گفته شد ایمپلنت های اندواسئوس root form نیروهایی که در جهت محور طولی وارد میشوند را بهتر تحمل میکند. زمانی که ایمپلنت ها در نواحی خلفی به کار میروند مرکز ایمپلنت بایستی در سانترال فوسای رستوریشن ایمپلنت قرار گیرد. دستیابی به این عمل اگر ایمپلنت به صورت immediate قرار بگیرد یا در ریج بی دندان با حداقل تحلیل استخوان (نواحی extraction اخیر) آسان است. شکل ۱۸-۱ یک قراردهی همزمان ایمپلنت (immediate) را نشان می دهد. آلوئولار ریج بدون تحلیل استخوان امکان قرار دادن ایمپلنت در محل ایده آل را فراهم میکند. زمانی که ایمپلنت در مرکز سنترال فوسای رستوریشن باشد کاسپ باکال رستوریشن بر روی کاسپ باکال دندان های فک پائین هم پوشانی دارند.

ریج تحلیل رفته سبب باکالی یا لینگوالی قرار گرفتن ایمپلنت میشود مگر اینکه آگمنت استخوان انجام شود. اگر آگمنت استخوان انجام نشود ایمپلنت ها بایستی در مرکز باکولینگوالی ریج قرار گیرند و بسته به شدت تخریب استخوان، رستوریشن ایمپلنت cuspto cusp و یا reverse articulation خواهد بود (شکل ۱۹-۱). این گونه رستوریشن از کانتی لور باکالی بر روی ایمپلنت ها جلوگیری کرده و تخریب استخوان ناشی از نیروهای offset را کاهش می دهد. شکل ۲۰-۱ یک بیمار با تحلیل استخوان شدید در سمت راست ماگز یلا را نشان میدهد. بیمار گرفت استخوانی بلاک را جهت آگمنت ناحیه پذیرفت. Wax up نشان می دهد جهت ایجاد نیروهای اگز یال بر ایمپلنت آرتیکولیشن معکوس لازم است. عکس های کلینیکی پروتز بیمار در Reverse articulation را پس از سینوس لیفت و قراردهی ایمپلنت نشان می دهد.

کمبود ریج ناحیه قدامی:

بر خلاف موقعیت باکولینگوالی ایمپلنت در نواحی خلفی (جایی که ایمپلنت ها در سنترال فوسای رستوریشن قرار میگیرند)، موقعیت ایمپلنت در ناحیه قدامی بستگی به نوع پروتز: پیچ شونده و سیمان شونده دارد (شکل ۲۱-۱).

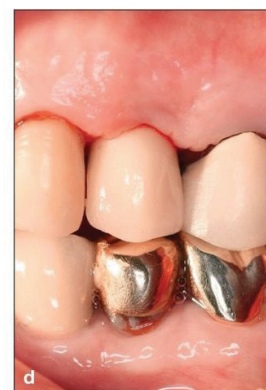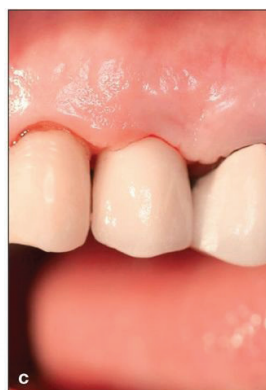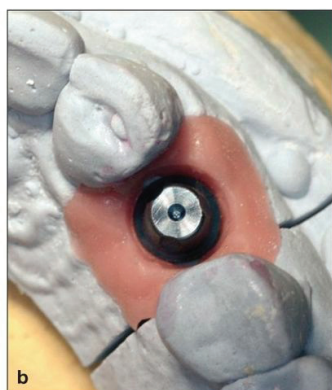
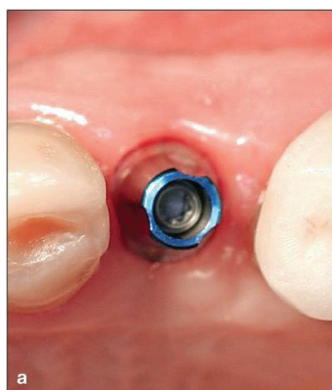
اگر رستوریشن سیمان شونده است ایمپلنت ها در مرکز لبه اینسیزال کرون ایمپلنت قرار میگیرند. زیرا اباتمنت سیمان شونده بایستی به اندازه کافی بزرگ باشد که سبب ایجاد گیر کافی شود. قرار دادن ایمپلنت زیر سینگولوم سبب حجیم شدن رستوریشن سیمان شونده میشود. اما اگر پروتز پیچ شونده باشد ایمپلنت بایستی زیر سینگولوم قرار گیرد تا پیچ اباتمنت زیبایی را مختل نکند. پروتز های سیمان شونده و پیچ شونده در مشکل شماره ۳۹ بیشتر توضیح داده شده است (قسمت ۳ را مشاهده کنید).

شکل ۲۲-۱ موقعیت باکولینگوالی ایده آل یک ایمپلنت قدامی با پروتز سیمان شونده و شکل ۲۳-۱ موقعیت باکولینگوالی ایده آل یک ایمپلنت با پروتز پیچ شونده را نشان میدهد. یک مورد از موقعیت نامناسب ایمپلنت به سمت دیواره باکالی که منجر به تحلیل لثه و اختلال زیبایی شده است در شکل ۲۴-۱ نمایش داده شده است.

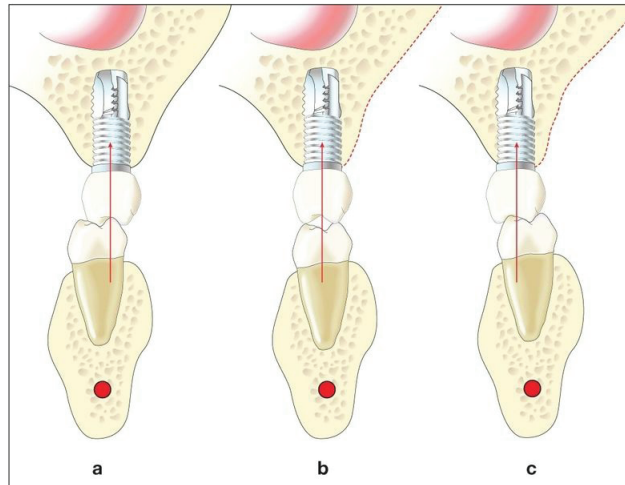
درمان ریج آلوئولار با تحلیل استخوان:

گرفت های استخوانی جهت آگمنت ریج استفاده میشود که برخی از شایع ترین آنها عبارتند از:

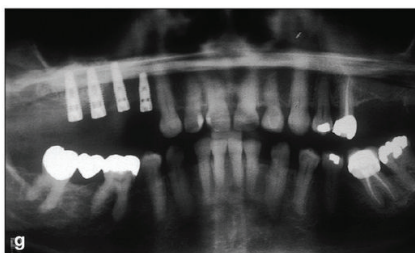
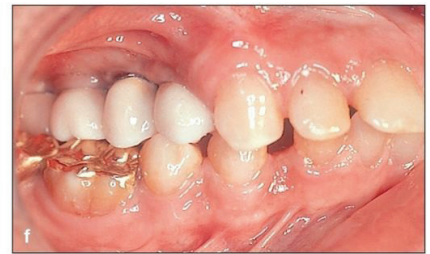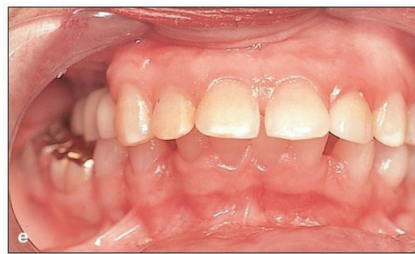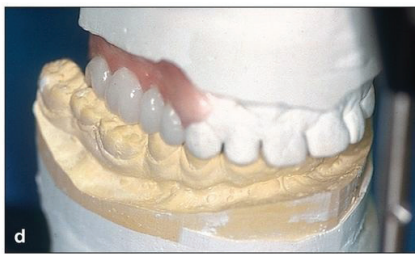
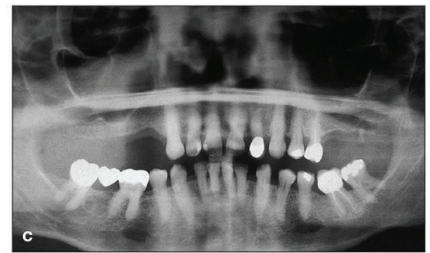
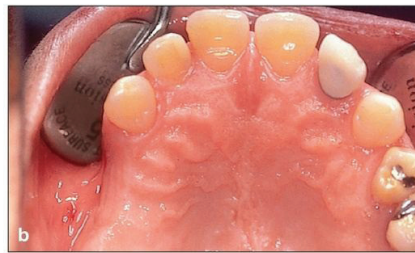
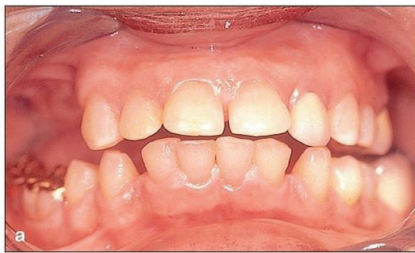- بازسازی استخوان (GBR) با قرار دهی همزمان (simultaneous) یا تاخیری ایمپلنت (delayed)
- Expansion ریج آلوئولار با قرار دهی همزمان یا تاخیری ایمپلنت
- گرفت بلاک با قراردهی تاخیری ایمپلنت



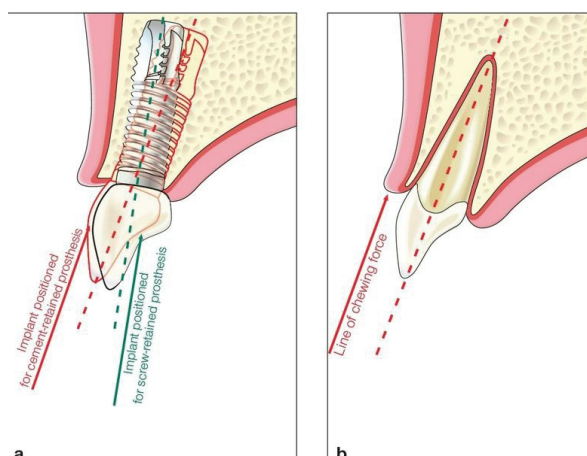
شکل ۱۸-۱: ایمپلنت ها بلافاصله به دنبال کشیدن دندان در محل ایده آل باکولینگوالی قرار گرفته است زیرا عرض ریج مناسب بوده است که نتیجه آن یک اکلوزن ایده آل است (کاسپ باکال بر روی کاسپ باکالی مندیبل اورلپ شده است).



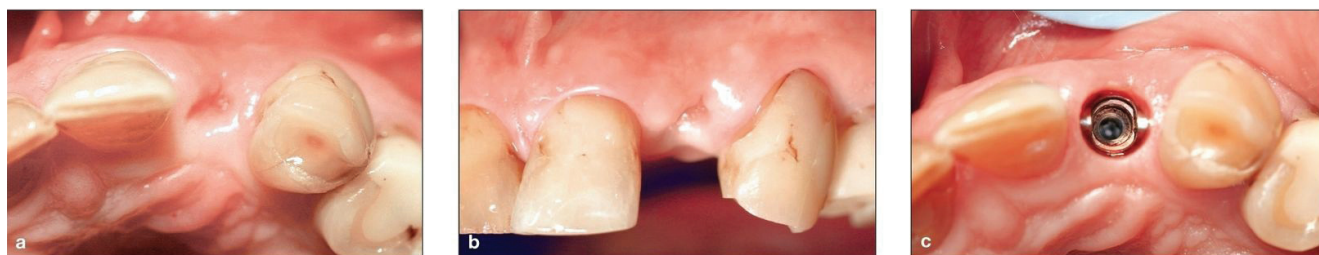شکل ۱۹-۱: ایمپلنت همیشه بایستی در مرکز ریج آلئولار قرار بگیرد مگر آنکه همزمان پیوند استخوان جهت افزایش ریج انجام شود. بنابراین محل پروتز ایمپلنت بایستی تغییر یابد و کانتی لور باکالی تا حد امکان حذف گردد تا نیروهای جونده در طول محور طولی ایمپلنت وارد شود. بنابراین بسته به محل ایمپلنت نسبت به فک مقابل رستوریشن ممکن است در محل ایده ال (a)، کاسپ-کاسپ (b) و یا حتی با آرتیکولیشن معکوس قرار گیرد (c)



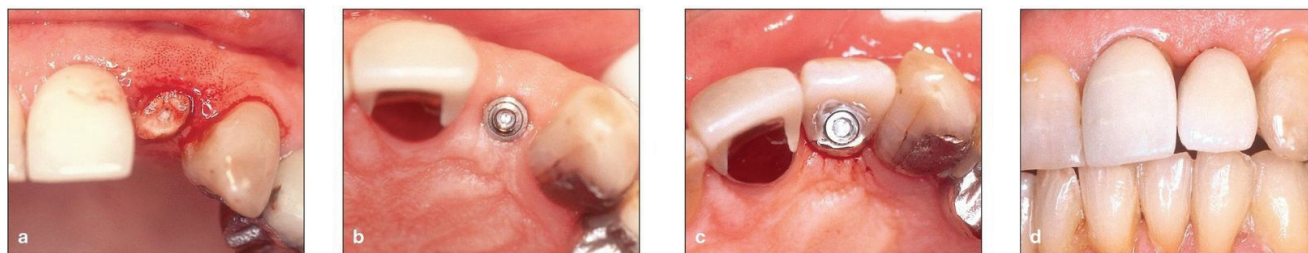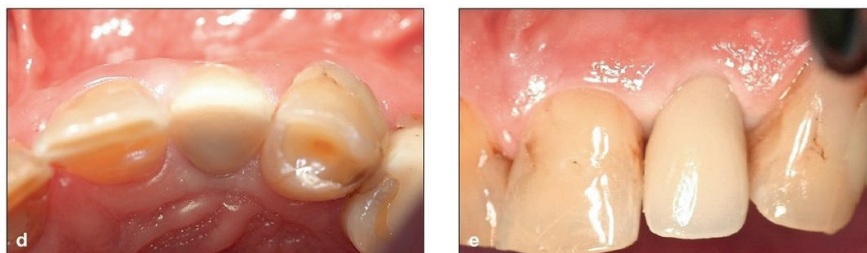
شکل ۲۰-۱: یک بیمار با عرض ریج تحلیل رفته: بیمار جراحی سینوس را پذیرفت اما آگمنتیشن بلاک جهت افزایش عرض ریج وارد کرد. نتیجه آن، قرار گرفتن ایمپلنت در مرکز ریج آلئولار با یک پروتز با کراس بایت خلفی بود تا کانتی لور باکالی حذف گردد.



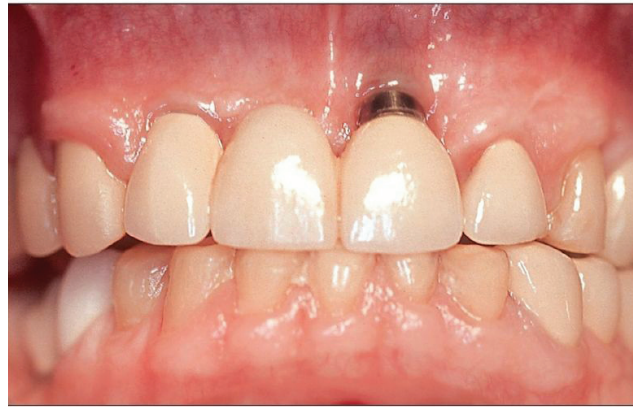شکل ۲۱-۱: (a) در ناحیه قدامی محل باکولینگوالی ایمپلنت بسته به نوع پروتز طراحی شده است. برای پروتز پیچ شونده مرکز ایمپلنت زیر سینگولوم پروتز آینده خواهد بود (جهت عدم تداخل پیچ با زیبایی). اما برای پروتزهای سیمان شونده مرکز ایمپلنت در لبه اینسیزال کرون آینده قرار خواهد گرفت. (b) موقعیت دوم از نقطه نظر بیومکانیکال بهتر است زیرا نیروهای جونده در طول محور طولی ایمپلنت وارد می گردد.



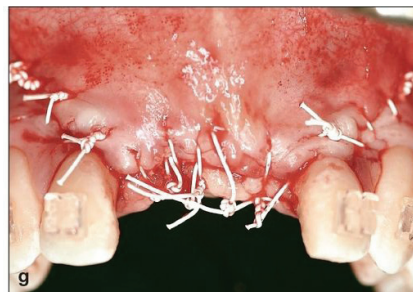
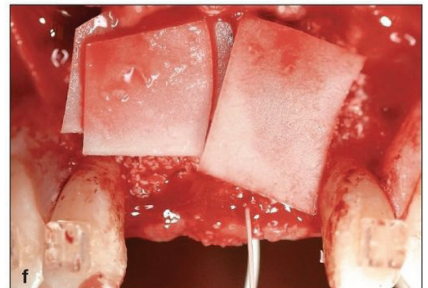
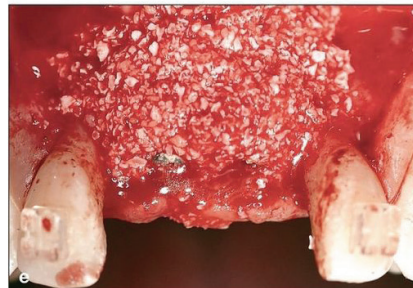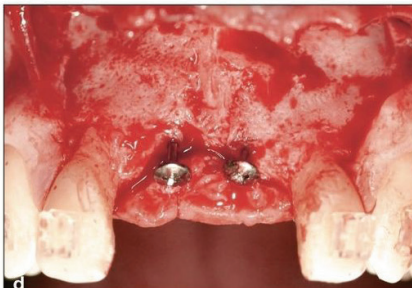
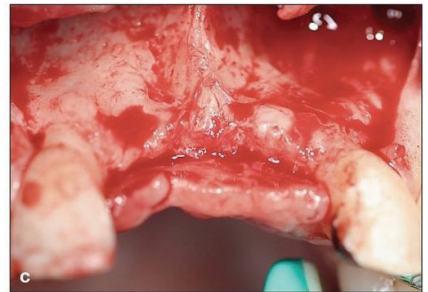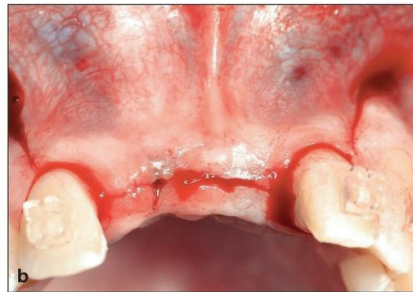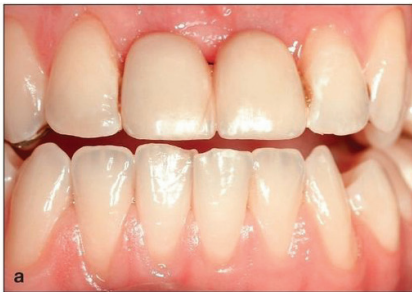شکل ۲۲-۱: محل باکولینگوالی ایمپلنت قدامی با پروتز سیمان شونده. مرکز ایمپلنت زیر لبه اینسیزالی کرون ایمپلنت قرار گرفته است. (e تا a)



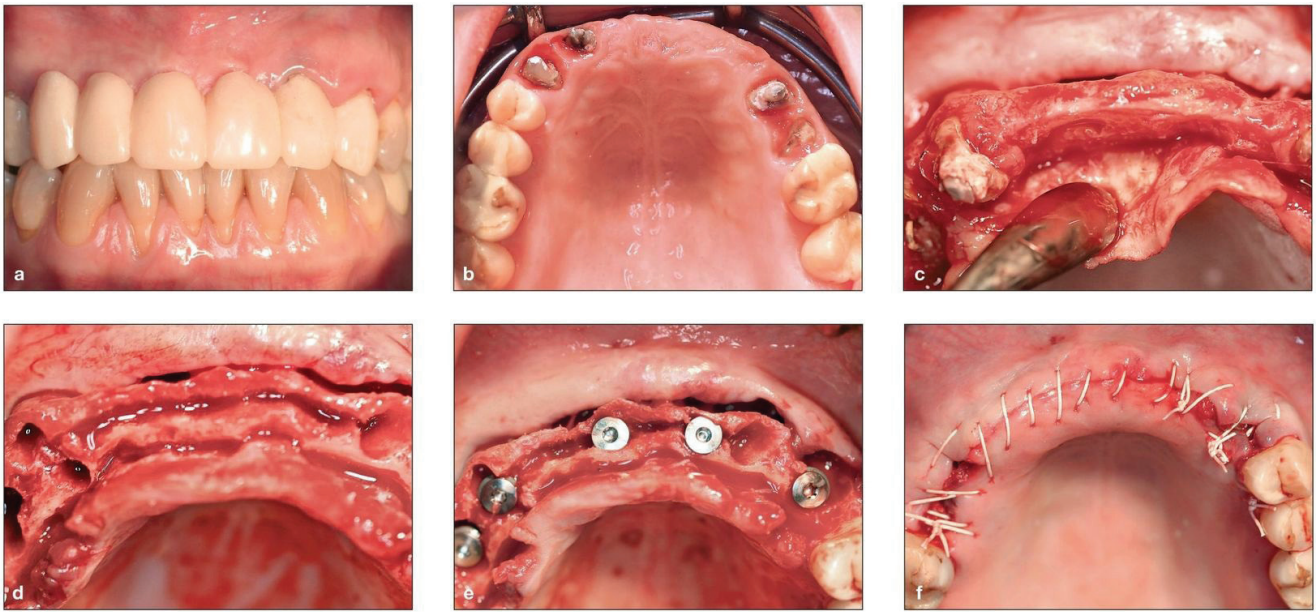
شکل ۲۳-۱: محل ایدال ایمپلنت با پروتز پیچ شونده. مرکز ایمپلنت زیر سینگولوم کرون ایمپلنت است. (d تا a)



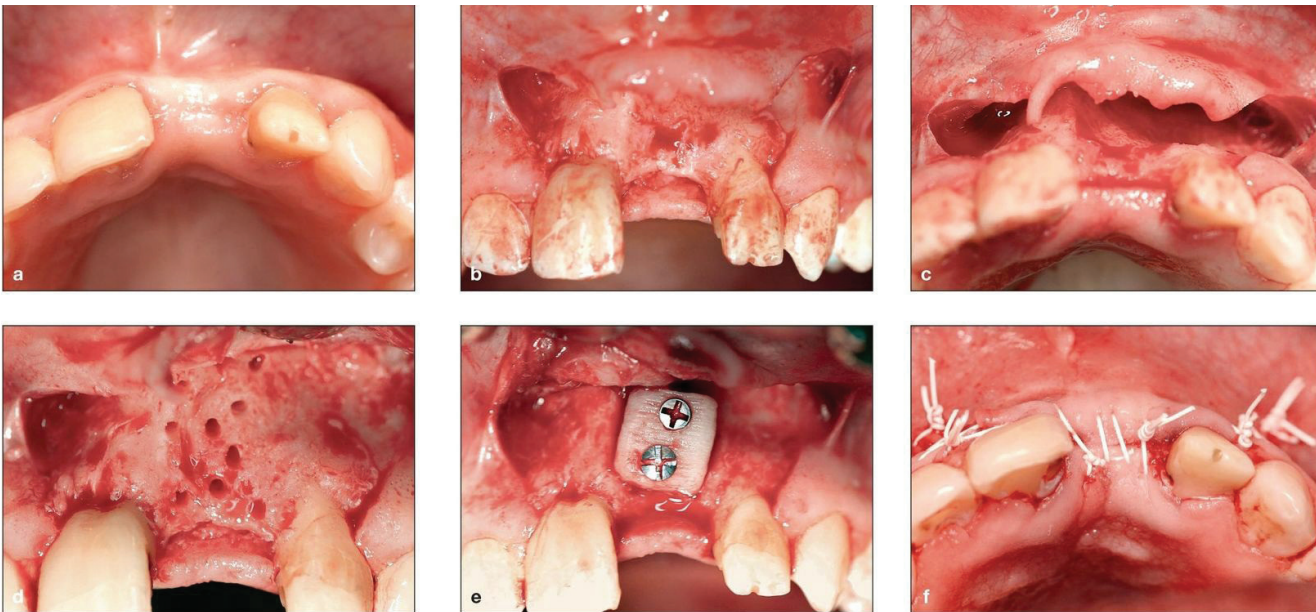
شکل ۲۴-۱: باکالی گرفتن زیاد ایمپلنت منجر به تحلیل لثه و مشکل زیبایی شده است.



شکل ۲۵-۱: آگمتاسیون استخوان جهت افزایش عرض استخوان با استفاده از پودر استخوان و ممبران قابل جذب. (g تا a)



شکل ۲۶-۱: expansion ریج آلتولار با استفاده از تکنیک split-ridge همزمان با قرار دادن ایمپلنت جهت افزایش عرض ریج



شکل ۲۷-۱: استفاده از بلاک جهت افزایش عرض ریج

مشکل ۵: توروس فک بالا و پائین

توروس ماگزیا:

توروس ماگزیا یک توده استخوان کورتیکال محکمی است که در میدلاین کام قرار گرفته است. ایندیکاسیون برداشت آن شامل (۱) تداخل با دنچر معمولی یا دنچر متکی بر ایمپلنت (۲) اختلال در تکلم (۳) ترومای مکرر مخاط حین جویدن (۴) ترس از بدخیمی توسط بیمار^{۱۹} است. قبل از برداشت توروس بایدستی با توموگرافی ناحیه بررسی شود تا احتمال پنوماتیزاسیون حفره بینی داخل توروس حذف گردد.

تکنیک برداشت:

در بیماران با دندان یک قالبگیری قبل از جراحی انجام میشود و کست ریخته میشود. بر روی کست توروس تراشیده و برداشته میشود و استنت با آکریل شفاف ساخته میشود. استفاده از استنت بعد از جراحی از تشکیل هماتوم جلوگیری کرده و از تحریک زخم حین غذا خوردن جلوگیری میکند. اگر بیمار پروتز کامل یا پارسیل داشته باشد پروتز میتواند با conditioner ریلاین شده و به عنوان استنت استفاده گردد (شکل ۲۸-۱).

• از بی حسی greater palatine دو طرفه و بلاک incisive nerve میتوان استفاده کرد

• یک برش Y یا double Y در ناحیه ایجاد کرده و یک فلپ full thickness در ناحیه زده میشود^{۲۱} (شکل ۲۸-۱)

• بعد از اینکه کل توروس اکسپوز شد، با یک فرزند بزرگ با شستشوی قابل توجه جهت برداشت توروس استفاده میشود (شکل ۲۸-۱)

• بعد از برداشت کامل توروس ناحیه شستشو داده میشود (شکل ۲۸-۱) و فلپ تریم میشود و با نخ بخیه و یکریل یا PTFE به صورت شل سوچور زده میشود (شکل ۲۸-۱)

• استنت و یا دنچر ریلاین شده بایدستی به مدت ۲ هفته استفاده شود و حداقل دو بار در روز جهت تمیز کردن خارج شود

عوارض و راه حل ها:

• توروس با بافت موکوپریوست نازک پوشیده شده است لذا بایدستی حین باند شدن فلپ مراقب پاره نشدن فلپ باشیم

• احتمال ایجاد یک فیسیچول اورونازال به علت نازکی استخوان پالاتال وجود دارد. بنابراین بهتر است مقداری برجستگی استخوانی باقی بماند تا اینکه ریسک پر فوریشن به داخل حفره بینی کاهش یابد

• sloghing مخاط فلپ شایع است و جای نگرانی نیست چون بافت گرانولیشن ضایعه را میبوشاند. جهت کاهش sloughing بایدستی تریم کردن بافت های شکننده و حین بستن فلپ خودداری کنیم

توروس مندیولار:

توروس مندیولار در سطح لینگوال مندیولار قرار گرفته و میتواند یک طرفه یا دوطرفه یا در چندین محل باشد موارد برداشت آن شبیه توروس ماگزیا است.

تکنیک برداشت:

• بی حسی موضعی ناحیه توسط بلاک عصب مندیولار، بلاک عصب لینگوال و اینفیلتره موضعی به دست می آید

• در یک بیمار بی دندان یک برش میدکر سیتال داده میشود (شکل ۲۹-۱). اگر بیمار دندان داشته باشد یک برش داخل سالکوس داده میشود

• فلپ envelope کنار زده میشود و با استفاده از فرز فیشور شماره ۵۵۷ بر روی استخوان شیار ایجاد میشود (شکل ۲۹-۱)

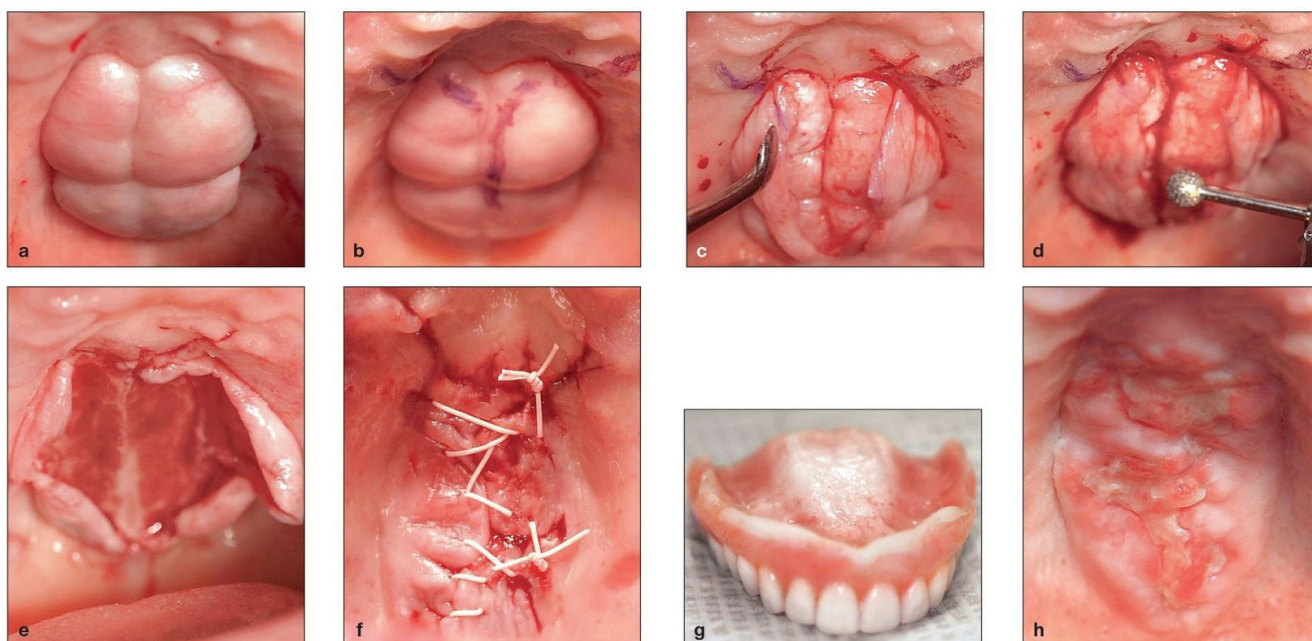
• توروس با فایل استخوانی و یا فرزند بزرگ برداشته میشود. یک رترکتور Seldin زیر توروس گذاشته میشود تا از کف دهان مراقبت کند (شکل ۲۹-۱)

• ناحیه شستشو داده میشود و بافت اضافه تریم میشود (شکل ۲۹-۱) و فلپ با ویکریل و یا PTFE سوچور زده میشود (شکل ۲۹-۱) عوارض و راه حل ها:

• یک هماتوم پس از جراحی یک تهدید برای راه هوایی است. محافظت از کف دهان با استفاده از وسایل تیز و یا چرخشی لازم و ضروری است.

• جابجایی دبری و چپس های استخوانی می تواند منجر به عفونت پس از جراحی در فضای ساب لینگوال گردد. محدود کردن عمق فلپ و شستشوی مکرر احتمال عفونت را به حداقل می رساند.

• استفاده از هندپیس جراحی و یا الکتریک جهت جلوگیری از آمفیزم بافتی اهمیت دارد.



شکل ۲۸-۱: (a) توروس ماگز یلاری. **(b)** یک برش Y شکل (برای توروس های بزرگ دو تا برش Y به کار میرود) جهت اکسپوز کردن توروس ماگز یلاری استفاده میشود. **(c)** الواتور ۴/molt جهت کنار زدن فلپ استفاده میشود. **(d)** یک فرز الماسی روند بزرگ جهت برداشت توروس استفاده میشود. بایستی دقت شود حفره بینی اکسپوز نشود. **(e)** توروس کاملاً برداشته شده است. **(f)** بافت اضافه برداشته شده و فلپ با استفاده از نخ PTFE بخیه زده میشود. **(g)** بلافاصله پس از جراحی دنچر با استفاده از مواد coe comfort (CC) ریالین میشود. **(h)** شرایط کلینیکی ۲ هفته بعد از جراحی

شکل ۲۹-۱: (a) برش میدکر ستال به هدف حذف توروس لینگوال مندیبل. در بیماران با دندان، برش در سالکوس لثه لینگوال زده میشود. **(b)** فلپ کنار زده شده و یک شیار ۱-۲ میلیمتری با استفاده از فرز فیشر شماره ۵۵۷ در بوردر فوقانی توروس ایجاد میشود. **(c)** فلپ envelope جهت اکسپوز کل توروس کنار زده میشود و سپس رترکتور seldin زیر توروس قرار میگیرد تا از صدمه به کف دهان پیشگیری شود. **(d)** سپس بافت اضافه فلپ خارج شده و سپس ناحیه شستشو داده میشود. **(e)** فلپ با سوچور continuous و یا interrupted بخیه زده میشود.

