لذت دندانپزشکی ترمیمی

گردآورنده : دکتر فرخ آصف‌زاده

نویسندگان :

دکتر فرخ آصف‌زاده **دکتر علی یزدانی**

دکتر پریناز مجیری **دکتر علی قنبری**

سرشناسه	:	لذت دندانپزشکی ترمیمی
مشخصات نشر	:	تهران: شایان‌نمودار، ۱۳۹۳.
مشخصات ظاهری	:	۳۳۲ ص.: مصور (رنگی)
شابک	:	۹۷۸-۹۶۴-۲۳۷-۲۱۹-۵
وضعیت فهرست نویسی	:	فیپا
یادداشت	:	این مدرک در آدرس http://opac.nlai.ir قابل دسترسی است.
یادداشت	:	نویسندگان: فرخ آصف زاده، علی یزدانی، پریناز مجیری، علی قنبری
شناسه افزوده	:	آصف‌زاده، فرخ asefzadeh, farrokh، ۱۳۴۴ -نویسنده
شناسه افزوده	:	قنبری، علی، ali، ghanbari، ۱۳۵۳، نویسنده
شماره کتابشناسی ملی	:	۳۶۴۲۸۹۴

نام کتاب: لذت دندانپزشکی ترمیمی
گردآورنده: دکتر فرخ آصف‌زاده
نویسندگان: دکتر فرخ آصف‌زاده، دکتر علی یزدانی، دکتر پریناز مجیری، دکتر علی قنبری
ویراستار: ندا زادگان میاردان
ناشر: انتشارات شایان نمودار
شمارگان: ۲۰۰۰ جلد
مدیر تولید: مهندس علی خزعلی
حروف چینی و صفحه آرایی: انتشارات شایان نمودار
طراح جلد: استودیو ۴ میخ
نوبت چاپ: دوم
تاریخ چاپ: پاییز ۱۳۹۷
شابک: ۹۷۸-۹۶۴-۲۳۷-۲۱۹-۵
قیمت: ۴۰۰،۰۰۰ ۱ ریال

دفتر مرکزی: تهران/ میدان فاطمی/ خ چهلستون/ پلاک ۵/ طبقه دوم/ تلفن: ۸۸۹۵۱۴۶۲ (چهار خط)
میدان فاطمی/ خیابان چهلستون/ خ بوعلی سینا شرقی/ پلاک ۳۷/ بلوک B/ طبقه همکف/ تلفن: ۸۸۹۸۸۸۶۸

(تمام حقوق برای ناشر محفوظ است. هیچ بخشی از این کتاب بدون اجازه مکتوب ناشر، قبل تکثیر یا تولید مجدد به هیچ شکلی از، جمله چاپ، فتوکپی، انتشار الکترونیکی، فیلم و صدا نیست. این اثر تحت پوشش قانون حمایت از مؤلفان و مصنفان ایران قرار دارد.)

به نام او که زیباست و زیبایی را دوست دارد

دندانپزشکی ترمیمی در کشورهای مختلف با نام‌های Conservative , Operative و Restorative نامیده می‌شود. در ایران نیز سال‌ها با نام دندانپزشکی عملی نامیده می‌شد تا اینکه بالاخره نام دندانپزشکی ترمیمی کاملاً شناخته و کاربردی شد.

به لطف استفادهٔ وسیع رزین‌ها و باندینگ‌ها نام زیبایی نیز زینت‌بخش این رشته شد. البته به نظر من نام ترمیمی زینت‌بخش نام زیبایی است.

دندانپزشکی ترمیمی رشتهٔ پایه‌ای و اصولی دندانپزشکی می‌باشد و در اغلب نقاط، این رشته تنها قسمتی است که دانشجویان دندانپزشکی ملزم به یادگیری آن هستند و وقتی دندانپزشک می‌شوند مهارت کافی در دندانپزشکی ترمیمی دارند.

این رشته به سبب به دست آوردن نتیجهٔ اغلب اعمال، در همان جلسه سبب ارضاء بیشتر دندانپزشکان می‌شود و بیماران پس از انجام کار با دیدن نتیجهٔ ملموس، راضی از دندانپزشک مطب را ترک می‌کنند. اغلب اعمال دندانپزشکی ترمیمی بدون نیاز به جلسات متعدد و کارهای لابراتوری قابل انجام هستند و چون دندانپزشک شخصاً تمام مراحل کاری را خود انجام می‌دهد، رضایت قلبی او نیز بر شیرینی کارهای این رشته می‌افزاید.

وقتی دوست و همکار گرانقدرم جناب آقای دکتر آصف‌زاده اینجانب را در جریان تألیف کتاب خود قرار دادند، بسیار شادمان شدم. زیرا وجود یک منبع با ارزش در این رشته می‌تواند کارگشای اغلب همکاران مشتاق باشد. ساده‌سازی مراحل انجام کار و توضیحات بدون پیچیدگی، سبب برتری این مجموعه بر سایر کتب گردیده است.

امید است همکاران ارزشمند نهایت استفاده از این کتاب را برده و در خدمت به بیماران خود بیش از پیش موفق باشند.

دکتر علی یزدانی

فوت کوزه‌گری

طی سالیانی که به تدریس اشتغال داشتم، خصوصاً در کلاس‌های تکمیلی برای دندانپزشکان، این جمله را زیاد می‌شنیدم «استاد لطفاً فوت کوزه‌گری خودتان را به ما یاد بدهید.»

تا جایی که من می‌دانم فوت کوزه‌گری به مهارت شخصی‌ای گفته می‌شود که استادکار فقط آن را به تنها شاگرد خود منتقل می‌کند که قرار است یک عمر برایش کار کند نه به سایر همکاران و رقبای خویش. آنچه که کار هر هنرمند یا استادکاری را بارز و شاخص می‌کند همان فوت کوزه‌گری‌اش است. اما امروزه در جوامع علمی رسم بر این است که رموز موفقیت به صورت مقالات و کتب علمی در اختیار همگان قرار گیرد و کاربرد اینترنت نیز به این روند شتاب بخشیده است. آنچه که در دویست سال گذشته موجب پیشرفت علم شده، نداشتن بخل علمی و به اشتراک گذاشتن این رموز، البته به روش علمی است. اگر اینجانب از سایر همکاران نکات و تکنیک‌هایی را یاد گرفته‌ام، وظیفه دارم آن را در طبق اخلاص نهاده، تا آنان نیز تشویق شوند که همین عمل را تکرار کنند. هدف از جمع‌آوری و نگارش این کتاب نیز جز این نبوده و نمی‌خواستم Text book برای دانشکدهٔ دندانپزشکی بنویسم، بلکه قصد داشتم چکیدهٔ تجاربم را که طی چند سال در دانشگاه و کلاس‌های مختلف و مطب شخصی‌ام کسب کرده بودم در اختیار سایر همکاران قرار دهم. به همین خاطر سعی شده در نگارش این کتاب از نثر ساده و صفحه‌آرایی کلینیکی و عملی مانند اطلس‌های کاربردی استفاده شود تا موجب خستگی خواننده نشود.

در جمع‌آوری و تألیف این کتاب علاوه بر تجارب شخصی مؤلفان از گردآوری و ترجمهٔ بخش‌هایی از کتاب‌های مختلف نیز استفاده شده،که در انتهای هر بخش به آن اشاره شده است.

در مباحث کلینیکی، تمام عکس‌ها متعلق به خود نویسندگان بخش‌های مربوطه بوده و استفاده از این عکس‌ها باید با کسب اجازهٔ کتبی و ذکر منبع صورت پذیرد.

در نگارش و هماهنگی‌های لازم در تدوین و انتشار این کتاب، از علم و دانش و پشتکار همکاران و دوستان بسیار خوبم خانم دکتر پریناز مجیری و آقای دکتر علی قنبری که از متخصصان ترمیمی نکته‌سنج و خوش‌فکر هستند کمال استفاده را کردم.

همچنین استاد عزیزم جناب آقای دکتر علی یزدانی منّت بر اینجانب گذاشته و درخواستم را برای نگارش یک فصل از کتاب پذیرفتند که نیرویی دو چندان برای اتمام آن به من داد.

در انتها از خانم‌ها میترا زادگان و ندا زادگان که در بازخوانی نهایی این کتاب زحمات زیادی را متقبل شده‌اند سپاسگزاری می‌کنم.

این کتاب را تقدیم می‌کنم به تمامی اساتید دندانپزشکی کشور ایران، خصوصاً اساتید بزرگ رشتهٔ دندانپزشکی ترمیمی دانشگاه تهران که در طی سالیان گذشته همیشه الگویی برای من در زمینهٔ علمی، کاری و زندگی شخصی‌ام بوده‌اند.

دکتر فرخ آصف‌زاده

فهرست مطالب

فصل اول: روش‌های تشخیص پوسیدگی‌های دندانی ۷

فصل دوم: ارزیابی ریسک پوسیدگی و معیارهای مداخله ۱۷

فصل سوم: درمان‌های ترمیمی محافظه‌کارانه ۲۷

فصل چهارم: روش‌های محافظت از پالپ ۴۵

فصل پنجم: کاهش آثار اعمال ترمیمی غیرلازم ۵۷

فصل ششم: اِروژِن، اَتریشِن و اَبرِژِن ۷۱

فصل هفتم: مروری بر باندینگ‌ها ۸۳

فصل هشتم: مروری بر کامپازیت‌ها ۱۰۵

فصل نهم: ملاحظات کلینیکی در ترمیم‌های کامپازیتی حفرات خلفی به روش مستقیم (کلاسI و کلاس II) ۱۲۱

فصل دهم: ملاحظات کلینیکی در ترمیم‌های کامپازیتی کلاس V ۱۶۳

فصل یازدهم: ملاحظات کلینیکی در ترمیم‌های کامپازیتی کلاس III ۱۹۳

فصل دوازدهم: ملاحظات کلینیکی در ترمیم‌های کامپازیتی کلاس IV ۲۰۹

فصل سیزدهم: ملاحظات کلینیکی اصول زیبایی ۲۲۷

فصل چهاردهم: ملاحظات کلینیکی در ترمیم‌های زیبایی مستقیم(ونیر کامپازیتی و بستن دیاستما)..... ۲۴۱

فصل پانزدهم: ونیر کردن دندان‌ها به روش ابداعی دکتر علی یزدانی ۲۷۱

فصل شانزدهم: ملاحظات کلینیکی سفید کردن دندان‌ها (بلیچینگ، ماکرو اَبرِژِن و میکرو اَبرِژِن)..... ۲۸۵

فصل هفدهم: کلیات کاربرد لیزر در دندانپزشکی ترمیمی ۳۱۳

۱

روش‌های تشخیص پوسیدگی‌های دندانی

دکتر فرخ آصف‌زاده

با توجه به تغییراتی که در روند بروز پوسیدگی‌های دندانی در چند دههٔ اخیر اتفاق افتاده است، تشخیص پوسیدگی خصوصاً در مراحل اولیهٔ آن برای دندانپزشکان کاری است بس دشوار.

هدف از نگارش این فصل معرفی روش‌های جدید تشخیص پوسیدگی و اشاره به اهمیت آن در دندانپزشکی مدرن است.

روند بروز پوسیدگی‌های دندانی در سالیان اخیر تغییر نموده است. بدین صورت که شیوع پوسیدگی‌های سطوح صاف کاهش یافته و پوسیدگی‌های جدید، بیشتر در سطوح جوندهٔ دندان بروز می‌نمایند.

تشخیص پوسیدگی‌های سطوح صاف در مراحل اولیه (به جز در سطوح پروکزیمال) (Proximal) ساده‌تر از سطوح جونده است، خصوصاً زمانی که پوسیدگی‌ها، پنهانی در زیر پیت و فیشورها رشد می‌کنند (تصویر ۱-۱).

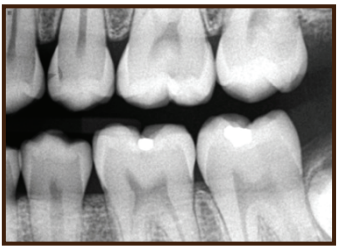

تصویر ۱- ۱ رادیوگرافی نشان‌دهندهٔ پوسیدگی در سطوح پروکزیمال دندانی

در چنین مواردی با وجودی که دندان در معاینات کلینیکی سالم به نظر می‌رسد، در رادیوگرافی‌ها پوسیدگی‌های وسیع عاجی دیده می‌شود.

آزمایشات تشخیصی

با وجود تمام آزمایش‌های تشخیصی که در دسترس می‌باشد، احتمال بروز اشتباه از طرف دندانپزشک وجود دارد. به عنوان مثال پس از انجام این آزمایش‌ها چهار احتمال وجود خواهد داشت (تصویر ۲-۱) که عبارتند از:

۱ـ مثبت حقیقی

در مواردی رخ می‌دهد که پوسیدگی وجود داشته و نتیجهٔ آزمایشات نیز صریحاً آن را نشان می‌دهد. یک آزمایش تشخیصی خوب در اکثر موارد نتیجه‌ای این‌چنین خواهد داشت.

۲ـ مثبت کاذب

در مواردی رخ می‌دهد که در صورت عدم وجود پوسیدگی، نتیجهٔ آزمایشات وجود پوسیدگی را تأیید نماید.

۳ـ منفی حقیقی

این نتیجه در مقابل مثبت حقیقی قرار می‌گیرد و هنگامی رخ می‌دهد که در یک فرد عاری از پوسیدگی نتیجهٔ آزمایشات نیز همین مسأله را تأیید نماید.

۴ـ منفی کاذب

در صورتی که دندان یا دندان‌های بیمار پوسیده باشد ولی نتیجهٔ آزمایش، آن را عاری از پوسیدگی نشان دهد، نتیجهٔ منفی کاذب خوانده می‌شود.

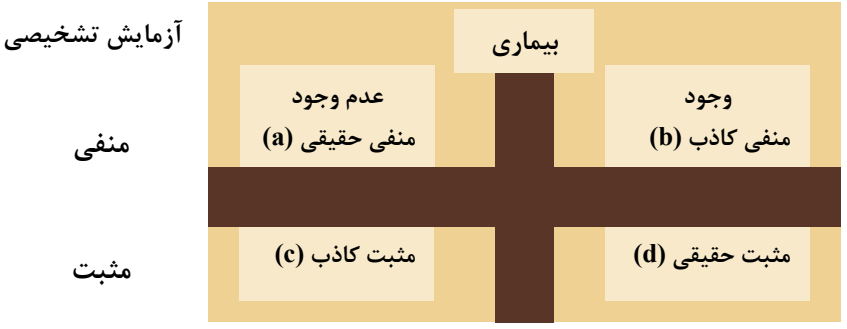

تصویر ۲-۱ خلاصهٔ نتایج آزمایش‌های تشخیصی

حساسیت (Sensitivity) و مشخصهٔ آزمایش (Specificity)

حساسیت و مشخصه، دقت یک آزمایش را در تشخیص افراد براساس بیمار و غیر بیمار بودن نشان می‌دهد.

حساسیت عبارت است از نسبت پاسخ‌های مثبت حقیقی که تأیید شده باشند و به روش زیر محاسبه می‌شود (منفی حقیقی= a و منفی کاذب= b مثبت کاذب= c و مثبت حقیقی= d).

$$\text{حساسیت} = \frac{۱۰۰\text{d}}{(\text{b}+\text{d})}$$

تعداد مثبت‌های حقیقی و منفی‌های کاذب با هم نسبت عددی دارند. در نتیجه نسبت مثبت‌های حقیقی در یک آزمایش تشخیصی (حساسیت آزمایش) به اندازهٔ یک واحد کمتر از میزان مثبت کاذب است.

مشخصه عبارت است از نسبت پاسخ‌های منفی حقیقی که تأیید نشده باشند و به روش زیر محاسبه می‌گردد:

$$\text{مشخصه} = \frac{۱۰۰\text{d}}{(\text{a}+\text{c})}$$

حساسیت و مشخصهٔ آزمایش‌های تشخیصی که به طور معمول در آشکار کردن پوسیدگی‌های دندانی مورد استفاده قرار می‌گیرند، در جدول ۱-۱ نشان داد شده است.

نوع آزمایش	حساسیت (Sensitivity)	مشخصه (Specificity)
آزمایش بصری- معاینهٔ مستقیم (کلینیکی)	۰/۳۸	۰/۹۹
نورافشانی	۰/۶۷	۰/۹۷
رادیوگرافی	۰/۵۹	۰/۹۶
لیزر	۰/۷۶-۰/۸۷	۰/۷۲-۰/۸۷
هدایت الکتریکی	۰/۸۰-۰/۹۷	۰/۵۶-۰/۸۹

جدول ۱-۱ حساسیت و مشخصهٔ آزمایش‌های تشخیصی که در تشخیص پوسیدگی‌های دندانی به کار می‌رود.

معاینات بصری

معاینهٔ بصری دندان رایج‌ترین روش تشخیص پوسیدگی است. البته قابل ذکر است که دقت این روش بسیار پایین می‌باشد. به‌کارگیری یک سوند چه تیز یا کند نه تنها روش مطمئنی برای تشخیص پوسیدگی نمی‌باشد، بلکه خود می‌تواند باعث ایجاد حفره در دندانی شود که قبلاً دچار دمینرالیزاسیون بوده است. بنابراین از پروب‌ها فقط می‌توان جهت خارج کردن اضافات و خرده‌های مواد نرم در حین معاینات کلینیکی استفاده نمود.

تشخیص حفرات ایجادشده در اثر پوسیدگی، ساده است. درحالی‌که تشخیص پوسیدگی با در نظر گرفتن تغییر رنگ‌های دندانی کاری است دشوار (تصویر ۳ــ۱). چرا که توانایی دندانپزشک در دیدن تغییر رنگ متکی است بر نوع و جهت نور و اینکه آیا از درشت‌نمایی استفاده شده یا خیر.

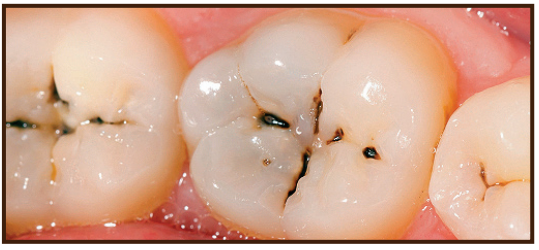

تصویر۳-۱ پوسیدگی مشخص اکلوزالی به همراه ایجاد حفره در دندان

رادیوگرافی‌ها می‌توانند در تشخیص پوسیدگی‌ها، به خصوص پوسیدگی‌های پروکزیمالی کمک مؤثری کنند (تصویر ۴-۱).

تصویر۴-۱ رادیوگرافی‌های یک بیمار. در این تصویر اهمیتِ گرفتن رادیوگرافی در مراجعات اولیه نشان داده شده است.

البته هنگامی‌که از رادیوگرافی جهت تشخیص پوسیدگی‌های اکلوزالی استفاده می‌شود، باید در نظر داشت که قرار گرفتن سایهٔ کاسپ‌ها بر روی پوسیدگی می‌تواند در تشخیص پوسیدگی‌های اولیه مشکل ایجاد کند.

نور افشانی از ورای دندان Transillumination

در این روش با استفاده از یک شعاع قوی نور، دندان از داخل روشن می‌شود (تصویر ۵-۱). سر منبع نوری روی سطح باکال یا لینگوال دندان قرار گرفته، نور را به دندان می‌تاباند و از آنجایی‌که پوسیدگی، نور را کمتر از بافت سالم هدایت می‌کند، به صورت تیرگی مشخص می‌گردد (تصویر ۶-۱). از این روش می‌توان برای تشخیص پوسیدگی‌های پروکزیمالی قدامی و بعضی از پوسیدگی‌های خلفی و همچنین سندرم دندان ترک‌خورده استفاده کرد (تصویر ۷-۱).

تصویر ۵-۱ نوری که برای نورافشانی دندان به کار می‌رود.

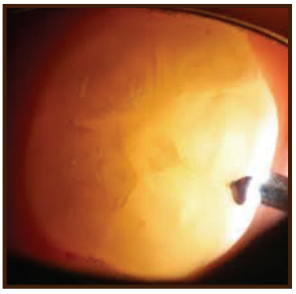

تصویر ۶-۱ نورافشانی دندان که وجود پوسیدگی را نشان می‌دهد.

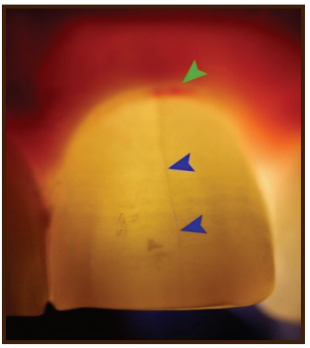

تصویر ۷-۱ نورافشانی دندان سانترال ترک‌خورده

بازده دستگاه‌های نورافشانی عموماً ۲۰۰۰ لوکس (واحد نور) بوده که توسط یک لامپ ۱۵۰ واتی ایجاد می‌شود. قطر سر دستگاه ۰/۵ میلی‌متر می‌باشد. این وسایل خیلی گران‌قیمت نیستند و می‌توان یکی از فیبرهای اپتیک مربوط به این کار را روی یونیت دندانپزشکی نصب کرد.

البته برای نورافشانی دندان‌های قدامی نیازی به وسایل پیچیده‌ای نیست و می‌توان با استفاده از نور یونیت و انعکاس آن توسط آینهٔ دندانپزشکی از سطح لینگوال، دندان را روشن نمود.

حساسیت تشخیصیِ بالای این تکنیک که گاهی اوقات از رادیوگرافی نیز بالاتر است، برای دندانپزشکان راهی ساده و بی‌دغدغه برای تشخیص پوسیدگی‌ها باز نموده است.

دوربین‌های داخل دهانی

دوربین‌های داخل دهانی یکی از مؤثرترین روش‌های ارتباط با بیمار و همچنین ازجمله وسایل مؤثر کمک تشخیصی جدید است. در برخی از دستگاه‌های جدید، سرهای متعددی برای دوربین داخل دهانی ساخته شده است که در تشخیص پوسیدگی‌های پروکزیمالی توسط نور مادون قرمز و پوسیدگی‌های اکلوزالی توسط نور فلورسنس به کمک دندانپزشک می‌آید (تصویر ۸-۱).

تصویر ۸-۱ دوربین داخل دهانی (Vistacam® (Durrdental

رادیوگرافی

رادیوگرافی‌ها در موارد زیر کاربرد دارند:

الف) تأیید پوسیدگی‌های پروکزیمالی در مواردی که از لحاظ کلینیکی مشکوک به وجود پوسیدگی هستیم.

ب) آشکار نمودن ضایعات پروکزیمالی اولیه که هنوز حفره ایجاد نشده است و قابل درمان با روش‌های پیشگیری هستند.

ج) بررسی دوره‌ای ضایعات جهت پی بردن به شروع فعالیت پوسیدگی در آنها.

د) پی بردن به اندازه و وسعت ضایعه. البته باید به خاطر داشت که اندازهٔ واقعی ضایعه همیشه بزرگ‌تر از اندازهٔ رادیوگرافیک آن است.

البته هدف اصلی استفاده از رادیوگرافی، جدا کردن ضایعات از لحاظ نوع درمان می‌باشد. بدین صورت که برخی ضایعات واقعاً نیاز به درمان‌های ترمیمی داشته در صورتی‌که بقیه موارد را می‌توان با درمان‌های پیشگیری از قبیل فلورایدتراپی درمان کرد (تصویر ۹-۱).

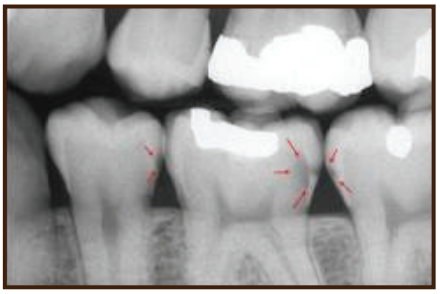

شکل ۹-۱ رادیوگرافی نشان‌دهندهٔ ضایعات در دیستال دندان پره‌مولر که باید تحت نظر قرار گیرد و یک ضایعه در دیستال مولر وجود دارد که باید ترمیم شود.

رادیوگرافی‌های داخل دهانی که به منظور تشخیص پوسیدگی‌ها به کار می‌روند شامل بایت وینگ دندان‌های خلفی و پری اپیکال دندان‌های قدامی هستند (تصاویر ۱۰-۱ و ۱۱-۱).

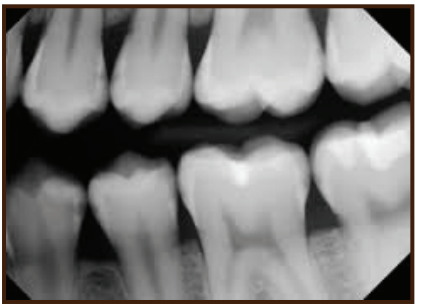

شکل ۱۰-۱ رادیوگرافی بایت وینگ خلفی

تصویر ۱۱-۱ رادیوگرافی پری اپیکال قدامی

هر بیمار جدیدی که به مطب مراجعه می‌کند باید یک‌سری رادیوگرافی تهیه کند تا بتوان وجود یا عدم وجود پوسیدگی‌ها را بررسی نمود و حد استخوان اطراف دندان را تخمین زد. این رادیوگرافی‌ها به عنوان معیار پایه‌ای برای مقایسه با رادیوگرافی‌های بعدی بیمار نگهداری و حفظ می‌شوند. اینکه بیمار چند ماه بعد رادیوگرافی چک‌آپ تهیه کند بستگی به استعداد پوسیدگی او دارد و با تهیهٔ این رادیوگرافی‌ها، دندانپزشک می‌تواند تخمین بزند که آیا پوسیدگی‌ها پیشرفت کرده‌اند یا خیر.

برای اینکه بتوان رادیوگرافی‌های دوره‌ای را با هم مقایسه کرد بهتر است تمام رادیوگرافی‌ها با نگهدارندهٔ فیلم تهیه شوند تا زاویهٔ تابش اشعه در تمام موارد یکسان باشد. امروزه با استفاده از فیلم‌های سریع‌تر که میزان تابش اشعه در آنها کمتر است، رادیوگرافی‌هایی به دندانپزشکان تحویل داده می‌شود که وضوح آنها به خوبی فیلم‌های قدیمی (با میزان تابش اشعهٔ بالاتر) نیست. این مسأله موجب دشوارتر شدن تشخیص پوسیدگی‌های اولیه شده است. البته استفاده از وسایل بزرگ‌نمایی می‌تواند کمک‌کننده باشد. باید در نظر داشت که استفاده از فیلم‌های سریع‌تر، از لحاظ اخلاقی به نفع بیمار است، چون کمتر تحت تابش اشعه قرار می‌گیرد و بهتر است از اینگونه فیلم‌ها استفاده شود.

امروزه با ظهور تکنولوژی‌های جدید همانند رادیوگرافی دیجیتال و استفاده از نرم‌افزارهای همراه آن، تشخیص پوسیدگی‌ها با سهولت بیشتری انجام می‌گیرد. در این روش به جای استفاده از فیلم‌های رادیوگرافی عادی، صفحات فسفری خاصی که به اندازهٔ فیلم‌های معمولی است به کار برده می‌شوند. صفحهٔ مزبور به همان میزان فیلم‌های عادی تحت تأثیر اشعه قرار گرفته، سپس از طریق کامپیوتر، کلیشهٔ رادیوگرافی را روی صفحهٔ مانیتور نشان می‌دهد. حسن این سیستم‌ها پایین بودن دُز اشعه و سرعت نمایش تصویر است. البته قیمت این دستگاه‌ها نسبتاً بالا است.

این سیستم را می‌توان همراه نرم‌افزارهای تشخیص پوسیدگی به کار برد. که بر مبنای رادیوگرافی ساب ترکشن(subtraction) عمل می‌کنند و می‌توانند ضایعات اولیه را به راحتی تشخیص دهند و به منظور مقایسهٔ رادیوگرافی‌های دوره‌ای و پی بردن به پیشرفت ضایعه، کاربرد زیادی داشته باشند. این سیستم‌ها در مراحل اولیهٔ تکاملی خود هستند و به بررسی بیشتری نیاز دارند.

بهترین نوع رادیوگرافی‌ها برای تشخیص پوسیدگی‌ها، رادیوگرافی‌های پری اپیکال تمام دهانی می‌باشند. (قابلیت تشخیص صحیح پوسیدگی حدود ۷۰٪ است) و بعد از آن، رادیوگرافی‌های بایت وینگ بیشترین ارزش تشخیصی را دارا هستند (حدود ۴۰٪ تا ۶۵٪). رادیوگرافی‌های پانورامیک برای تشخیص پوسیدگی‌ها کمترین ارزش را دارند (حدود ۱۸٪) که متأسفانه اکثر دندانپزشکان از این نوع رادیوگرافی جهت تشخیص پوسیدگی استفاده می‌کنند.

لیزرها

به تازگی از لیزرها نیز جهت تشخیص پوسیدگی خصوصاً پوسیدگی‌های اولیه استفاده می‌شود (تصویر ۱۲-۱). اساس این کار بر مبنای فلوروسنس لیزری است. بدین صورت که بافت سالم و پوسیدهٔ دندان در مقابل لیزر از خود مقدار فلوروسنس متفاوتی نشان می‌دهند. بر مبنای میزان فلوروسنس ایجادشده می‌توان وسعت ضایعه را تخمین زد.

تصویر ۱۲-۱ سیستم تشخیصی متکی بر لیزر Diagnodent® (Kavo)

برای این کار نور لیزر به سطح اکلوزال دندان تابانده شده و خود هندپیس (دستگاه) فلوروسنس بازتاب‌یافته را به قسمت اصلی دستگاه منتقل کرده و اندازه‌گیری می‌کند. طول موج به‌کاررفته به اندازه‌ای است که مینای سالم و نرمال، فلوروسنس بسیار پایینی از خود نشان می‌دهد. نور بازتاب‌شده از دندان توسط هندپیس به صورت یک درجه‌بندی عددی نمایش داده می‌شود که در این میزان، درجهٔ پایین نشان‌دهندهٔ بافت سالم است. درجات بالاتر می‌تواند نشان‌دهندهٔ پوسیدگی بیشتر باشد که می‌توان با روش‌های پیشگیری، ارزیابی دوره‌ای، سیلانت‌تراپی و یا ترمیم، آن را درمان کرد. گاهی اوقات تصمیم‌گیری در مورد اینکه یک فیشور رنگ گرفته، پوسیده است یا خیر، مشکل بوده، و در این موارد این دستگاه می‌تواند کمک‌کننده باشد.

منبع: Decision Making in Operative Dentistry, Brunton Paul. A / Quintessence