

# دندانپزشکی کم تهاجمی فوق لثه‌ای

(یک رویکرد سالم تر در ترمیم‌های زیبایی)

**مترجم:**

دکتر محمود وطن‌پور

سرشناسه	: روئیز، خوزه لوئیس، ۱۹۷۸ - م. Ruiz, Jose Luis
عنوان و نام پدیدآور	: دندانپزشکی کم‌تهاجمی فوق‌لثه‌ای (یک رویکرد سالم‌تر در ترمیم‌های زیبایی) /خوزه‌لوئیس روئیز؛ مترجم محمود وطن‌پور.
مشخصات نشر	: تهران: شایان نمودار، ۱۳۹۷.
مشخصات ظاهری	: ۲۵۵ص: مصور، نمودار؛ ۲۲ × ۲۹س.م.
شابک	: ۹۷۸-۹۶۴-۲۳۷-۳۹۷-۰
وضعیت فهرست نویسی	: فیپا
یادداشت	: عنوان اصلی: <i>Supra-gingival minimally invasive dentistry: a healthier approach to esthetic restorations</i> , ۲۰۱۷.
موضوع	: دندانپزشکی ترمیمی
موضوع	: Dentistry, Operative
شناسه افزوده	: وطن‌پور، محمود، ۱۳۶۳-، مترجم
رده بندی کنگره	: ۹۱۳۹۷۵۹/RK۵۰۱
رده بندی دیویی	: ۶۰۵/۶۱۷
شماره کتابشناسی ملی	: ۵۴۹۵۰۵۶

**نام کتاب: دندانپزشکی کم‌تهاجمی فوق‌لثه‌ای (یک رویکرد سالم‌تر در ترمیم‌های زیبایی)**

مترجم: دکتر محمود وطن‌پور

ناشر: انتشارات شایان نمودار

مدیر تولید: مهندس علی خزعلی

حروفچینی و صفحه‌آرایی: انتشارات شایان نمودار

طرح جلد: آتلیه طراحی شایان نمودار

شمارگان: ۵۰۰

نوبت چاپ: اول

تاریخ چاپ: زمستان ۱۳۹۷

شابک: ۹۷۸-۹۶۴-۲۳۷-۳۹۷-۰

قیمت: ۱/۷۸۰/۰۰۰ ریال



انتشارات شایان نمودار

دفتر مرکزی: تهران / میدان فاطمی / خیابان چهلستون / پلاک ۵ / طبقه دوم  
تلفن: ۸۸۹۵۱۴۶۲ (خط ۴)

تهران / میدان فاطمی / خ چهلستون / خ بوعلی سینای شرقی / پ ۳۷ / بلوک B / طهمکف تلفن: ۸۸۹۸۸۸۶۸

(تمام حقوق برای ناشر محفوظ است. هیچ بخشی از این کتاب، بدون اجازه مکتوب ناشر، قابل تکثیر یا تولید مجدد به هیچ شکلی، از جمله چاپ، فتوکپی، انتشار الکترونیکی، فیلم و صدا نیست. این اثر تحت پوشش قانون حمایت از حقوق مؤلفان و مصنفان ایران قرار دارد.)

## پیشگفتار

در سه دهه گذشته، دندانپزشکی تعداد زیادی از مواد و تکنیک ها و ابزار جدید را به خود دیده است. بعضی از آن ها از قبیل دندانپزشکی ادهزیو، تحول آفرین بوده اند؛ موادی که قوی تر و زیباترند و دارای خصوصیات منحصر به فردی هستند، از جمله این که تحت فرمان دندانپزشک ست می شوند و این که خصوصیات مکانیکی بهتری دارند. ابزارهایی که موقعیت های بالینی و تشخیصی خیره کننده زیادی را فراهم می کنند. بسیاری از این مواد و تجهیزات جدید، این امیدواری را ایجاد کرده اند که دندانپزشکی به صورتی سریعتر، بهتر و قابل پیش بینی تر در بیاید و حتی برای بیماران، سالمتر گردد. ولی واقعیت آن است که در حالی که این مواد و تکنولوژی ها اجرایی شده اند، ولی این انتظارات، هنوز به طور کامل محقق نشده اند.

امروز نگاه به دندانپزشکی ترمیمی بالینی، نشان دهنده ی ارتقا حداقلی در تجربه دندانپزشک یا تجربه بیمار است. بیشتر فرایندهای دندانپزشکی معاصر، نسبت به مواد ترمیمی قدیمی تر، وقت بیشتری می گیرند. یک نمونه، کامپوزیت ساده کلاس دو است. دندان ها همچنان به صورت تهاجمی، برای روکش شدن، تراشیده می شوند، درمان ریشه دندان ها در حجمی انبوه و خیره کننده انجام می شود، لبه های ترمیم ها، زیر لته برده می شوند و بیماران هنوز در حین کار یا بعد از آن، درد دارند. آیا واقعا از این همه پیشرفت در تکنولوژی، این جا منفعتی وجود دارد؟

از سوی بیشتر افراد، دندانپزشکی محافظه کارانه و ترمیم های با پوشش نسبی دندان، قویا توصیه می شود. علیرغم همه این ها، روکش های کامل همچنان با اختلاف فاحش، محبوب ترین ترمیم های غیر مستقیم هستند. چرا؟ یک دلیل این امر، تکنیک های به شدت گیج کننده و پرزحمتی است که از سوی برخی، توصیه می شود. بیشتر مدرسین و دانشکده ها همچنان این آموزش را می دهند که ترمیم های بدون فلز با پوشش نسبی دندان، ترمیم های غیر طلا، باید در شرایط محدود و فقط وقتی که "شرایط ایده آل" برقرار است، به کار گرفته شوند. به این دلیل، در بیشتر اوقات، روکش های کامل به کار گرفته می شوند. این مساله عمدتاً به خاطر ترس از شکست در مان است. بعضی از رایج ترین دلایل گزارش شده، این شکست ها، استفاده از مواد جدید با تکنیک های قدیمی است. آگاهی و دانش کم و بی اعتمادی به چسبندگی (adhesion) و نیز پذیرش فراگیر این که قرار دادن لبه های ترمیم در زیر لته، از کنترل ما خارج است و غالباً لازم و یک امر عادی است و حتی این باور که قرار دادن لبه ها در زیر لته، مزایای مهمی دارد که بر معایب آن می چربد، از جمله دلایل بروز این مشکل است.

لبه های زیر لته ای برای موفقیت ترمیم و سلامت بیمار، معایبی بی پایان دارند. آسیب ایجاد شده بالبه های زیر لته ای، از معماهای کم تر شناخته شده در دندانپزشکی ترمیمی هستند. و هر روز بسیاری از دندانپزشکان، نادانسته و بدون هرگونه ضرورتی، لبه های ترمیم ها را به زیر لته گسترش می دهند. دندانپزشکان، عواقب ناگوار بیماری پرئودنتال را می دانند و از این که این بیماری ها نه فقط بر روی بقای دندان بلکه بر روی سلامت کلی بیماران نیز اثر گذار هستند آگاهی دارند. لبه های زیر لته ای مثل یک جرم دایمی عمل می کنند و سلامت پرئودنتال بیماران را تحت تاثیر قرار می دهند.

رویکرد دندانپزشکی کم تهاجمی فوق لته ای، یک رویکرد تازه و بدعت آور است و این گونه مطرح می کند که بیشتر لبه های زیر لته ای، قابل اجتناب هستند و همه دندان های آسیب دیده را می توان با یک ترمیم مستقیم یا غیر مستقیم با پوشش نسبی دندان بازسازی کرد. مگر این که دندان از قبل برای روکش تراش خورده باشد و از این روست که این رویکرد نوباعت حفظ دندان و سلامت پالپ و پرئودنشیوم می شود.

این رویکرد، این مساله را به خوبی آشکار می سازد که در دندانپزشکی ادهزیو، چگونه، به کار گرفتن تکنیک های سنتی برای به دست آوردن گیر مکانیکی، می تواند زیان آور باشد و با عواقب ناپسند تراش غیر ضروری دندان و عوارض ایجاد لبه های زیر لته ای و نیز دیگر نتایج ناگوار همراه شود.

پروتکل ابداعی فوق‌لثه‌ای، باعث می‌شود در بیشتر موارد، برقرار کردن لبه‌های بالای لثه، مقدور باشد. لبه‌های فوق‌لثه‌ای، دندانپزشکی ادهزیوراساده و قابل‌پیش‌بینی می‌کند. این رویکرد انقلابی، به بیولوژی احترام می‌گذارد و بنابراین، این نگاه را در دندانپزشکی به صورت محافظه‌کارانه‌ترین و زیست‌سازگارترین رویکرد در می‌آورد. مزایای زیادی با خود به همراه دارد. دندانپزشکی فوق‌لثه‌ای بر اساس تعریف، در محدوده بالای لثه باقی می‌ماند و دندانپزشکی ترمیمی را برای دندانپزشک، ساده‌تر و سریع‌تر و برای بیمار، سالمتر می‌نماید و نتیجه کار را از نظر زیبایی، پسندیده‌تر می‌کند و نتایج قابل‌پیش‌بینی‌تر با ماندگاری طولانی‌تر را فراهم می‌کند.

تکنیک‌های ارایه‌شده در این جافقط برای افراد پولدار و مشهور یا فقط برای دندان‌های دارای شرایط ایده‌آل نیست بلکه برای همه بیماران و همه شرایط‌دندانی است. برخلاف سایر کتاب‌های دندانپزشکی ادهزیو که در دسترس قرار دارند و تکنیک‌های مبتنی بر روندهای آکادمیک را نشان می‌دهند، در این کتاب تکنیک‌ها و ترفندهای دنیای واقعی که قابل‌تکرار هستند و نیز قابل‌اعتمادند و موفقیت‌آمیز می‌باشند، مورد بررسی قرار می‌گیرد.

تحقیق و تجربه، نشان‌دهنده آن است که حتی تخریب‌شده‌ترین دندان‌ها را نیز می‌توان با ترمیم‌های کم‌تهاجمی فوق‌لثه‌ای باندشونده با پوشش نسبی دندان، با موفقیت، بازسازی کرد. این کتاب، موارد تجویز و نیز قوانین کلی را مورد بررسی قرار می‌دهد: پنج قانون دندانپزشکی کم‌تهاجمی فوق‌لثه‌ای.

این کتاب، با صدها تصویر و نمودار، نشان می‌دهد که چگونه حتی در پیچیده‌ترین موارد نیز دندانپزشکی کم‌تهاجمی فوق‌لثه‌ای نه تنها ممکن است بلکه یک گزینه سالمتر و مناسب‌تر نیز هست.

**Jose\_LuisRuiz**

## مقدمه

کتاب حاضر ترجمه ای از کتاب “Supra-Gingival Minimally Invasive Dentistry” است و با توجه به این نام گذاری خاص و متفاوت از سوی نویسنده کتاب، دکتر JOSE-LUIS RUIZ، مترجم نیز از یک عنوان خاص و متفاوت، برای ترجمه این کتاب استفاده نموده است: “دندانپزشکی کم تهاجمی فوق لثه ای” یک رویکرد سالمتر در ترمیم های زیبایی، عنوانی که شاید در نگاه اول چندان آشنا به نظر نیاید، ولی بهترین و رساترین و از آن مهم تر، کوتاه ترین ترکیبی هست که می توان برای ترجمه این عنوان جذاب، به عمل آورد.

این کتاب که چاپ اول آن مربوط به سال ۲۰۱۷ است، بدون شک یکی از بهترین کتاب ها در حوزه دندانپزشکی محافظه کارانه به حساب می آید. نویسنده کتاب، دندانپزشکی کم تهاجمی فوق لثه ای را این گونه تعریف کرده است: سبکی مدرن و تغییری اساسی در الگوی رایج در دندانپزشکی که دارای یک هدف مشخص است، که این هدف عبارت است از کاربرد هر تکنیک و ترفندی که بتواند ترمیم دندان را با کمترین میزان تراش نسوج دندانی به پیش ببرد و لبه های ترمیم را در بالای خط لثه، حفظ کند.

با خواندن این کتاب، دندانپزشک به یک دیدگاه انتقادی در خصوص دندانپزشکی سنتی مبتنی بر گیر مکانیکی دست می یابد و در یک نگاه جدید با دندانپزشکی ادهزیو آشنا می شود. این کتاب در سیزده فصل به بررسی اصول دندانپزشکی کم تهاجمی می پردازد. در پایان مطالعه کتاب، دندانپزشک در خصوص بسیاری از درمان هایی که تا به حال به صورت روتین انجام می داده، دچار شک و تردید می شود: آیا درمانی که انجام داده ام، واقعا سلامت محور و به نفع بیمار بود؟ آیا واقعا دندانی که برای روکش تراش داده ام، نیاز به این همه تراش داشت؟ آیا اگر اصلاح طرح لبخند بیمار باعث بروز بیماری پرئودنتال شود، این درمان واقعا اصلاح طرح لبخند، به حساب می آید؟

هم چنین این کتاب به ما می آموزد که درمان یک تخریب دندانی، خودش نباید باعث تخریب بیشتر دندان شود و به تعبیری دیگر، دندانپزشک، نباید از ترس مرگ دست به خود کشی بزند و مثلاً به خاطر یک ناحیه کوچک از دندان که در آن پوسیدگی تا زیر لثه گسترش یافته، نباید همه لبه های ترمیم یا پروتز را به زیر لثه ببرد. و در همین راستا تکنیک های نجات بخشی، مانند ارتقالبه دندان، حفظ لبه مینایی، سیل کردن فوری عاج، بلیچینگ و... مورد بررسی و تاکید قرار گرفته است.

هنر و علم دندانپزشکی ترمیمی باید به این غایت ایده آل ختم بشود که بیمار از طریق ترمیم های کم تهاجمی، در طول عمر خود از یک مجموعه دندانی و پرئودنشیومی سالم برخوردار باشد. پس اگر امور دندانپزشکی به صورت تهاجمی و بدون ملاحظه سلامت پرئودنتالی انجام شوند، نمی توان به آن ها به چشم امور نافع برای بیماران نگریست. پروین اعتصامی سروده ای دارد که با کمی لطافت می توانیم بگوییم آن را خطاب به دندانپزشکانی سروده که رابطه خوبی با دندانپزشکی کم تهاجمی فوق لثه ای ندارند:

”هنر و علم“ به دست تو، چو افزاری چند

تو بدین کار گه اندر، چو یکی کارگری

نه که بردوش گرانبار نهی باری چند

تو توانا شدی ای دوست که باری بکشی

مترجم تمام سعی خود را کرده است که تا حد امکان، آن چه را که مدنظر نویسنده بوده به خوبی به فارسی برگرداند و در همین راستا گاهی طبق متن اصلی، تعبیری به کار رفته است که شاید کمی متفاوت از یک نشر کاملاً رسمی باشد. با این حال، بعضی از ایرادات نگارشی و مفهومی که در چند جا از کتاب اصلی وجود داشته، در ترجمه فارسی کتاب، اصلاح شده است.

با توجه به این که مخاطبان این کتاب، دندانپزشکان و دانشجویان دندانپزشکی هستند، از ترجمه کردن واژه ها و اصطلاحاتی که در بین همکاران دندانپزشک رایج است، پرهیز شده است. در مواردی که احساس می شد لازم است خواننده کتاب، واژه اصلی

را نیز بدانند، واژه ترجمه نشده، درون یک پرانتز، ارایه شده است تا به فهم بیشتر مطلب کمک کند.  
در این کتاب، نویسنده در بسیاری از موارد، در ذکر نوع مواد مصرفی خود، از شرکت های مختلف سازنده مواد دندانی نام برده است. مترجم در این موارد، با استفاده از عنوان "مارک تجاری"، به خواننده گوشزد می کند که این قسمت، یک مارک تجاری خاص است و نباید با یک تکنیک یا اصطلاح خاص اشتباه گرفته شود.  
از همه اساتید و همکاران و دانشجویان خواهشمندم نسبت به بازتاب ایرادات مفهومی و نگارشی این کتاب، از طریق آیدی [@dr\\_vatanpour](https://www.instagram.com/dr_vatanpour)، کمال دست و دل بازی را به عمل بیاورند که:  
اگر داندننده باشی و نگویی  
نخواهی بنده حق را نگویی  
لازم است در انتهای این مقدمه مختصر، یک قدر دانی بی انتها از همسر عزیزم، سمانه صباحی، داشته باشم. بی شک، شکل گیری این کتاب، مرهون تشویق های مداوم اوست.

دکتر محمود وطن پور، متخصص دندانپزشکی ترمیمی  
پاییز ۱۳۹۷

## فهرست

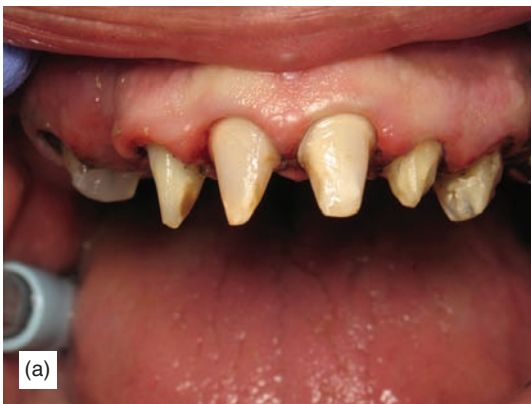- فصل ۱:** الگوی ترمیم های سنتی مبتنی بر گیر مکانیکی: لبه های زیر لثه ای، عادی و یکی از امور ضروری در دندانپزشکی ترمیمی هستند. ۹۰
- فصل ۲:** یک الگوی سالم تر: دندانپزشکی ادهزیو کم تهاجمی و فوق لثه ای - مزایا ..... ۲۴
- فصل ۳:** پروتکل انجام دندانپزشکی فوق لثه ای و موارد تجویز آن: اجتناب از لبه های زیر لثه ای ..... ۳۸
- فصل ۴:** آیا ما باید به ادهزیو های دندان و دندانپزشکی ادهزیو اعتماد کنیم؟ ..... ۶۲
- فصل ۵:** انله های باند شونده کم تهاجمی فوق لثه ای: جایگزین روکش های کامل ..... ۷۹
- فصل ۶:** آماده سازی انله فوق لثه ای؛ ساده و پیچیده ..... ۹۷
- فصل ۷:** موارد تجویز، آماده سازی و مواد ترمیمی برای ونیر های پرسلنی کم تهاجمی فوق لثه ای ..... ۱۱۶
- فصل ۸:** تشخیص مشترک زیبایی با استفاده از سیستم تشخیص زیبایی دندان - صورتی (دتوفاسیال) ..... ۱۴۰
- فصل ۹:** انجام سمان باند شونده در ونیرها و انله ها ..... ۱۶۸
- فصل ۱۰:** ترمیم های کلاس دو و سه کامپوزیتی مستقیم، کاربردی و قابل پیش بینی ..... ۱۸۵
- فصل ۱۱:** روکش های کامل: آیا آن ها هنوز هم ضروری اند؟ ..... ۲۰۸
- فصل ۱۲:** اهمیت اکلوزن و تشخیص اکلوزالی در دندانپزشکی ترمیمی ..... ۲۲۴
- فصل ۱۳:** اکلوزن سالم و آنالیز اکلوزالی ..... ۲۳۸



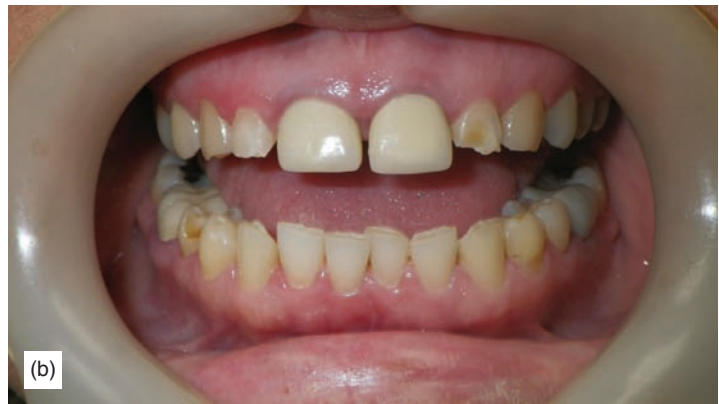# بخش ۱ استدلال منطقی



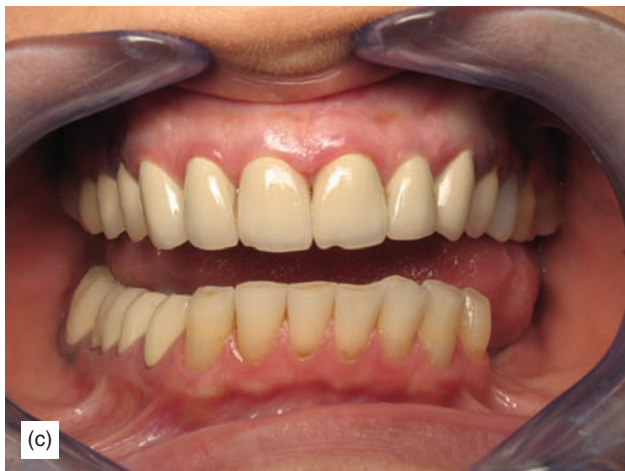## الگوی ترمیم‌های سنتی مبتنی بر گیر مکانیکی: لبه‌های زیر لثه‌ای، عادی و یکی از امور ضروری در دندانپزشکی ترمیمی هستند.



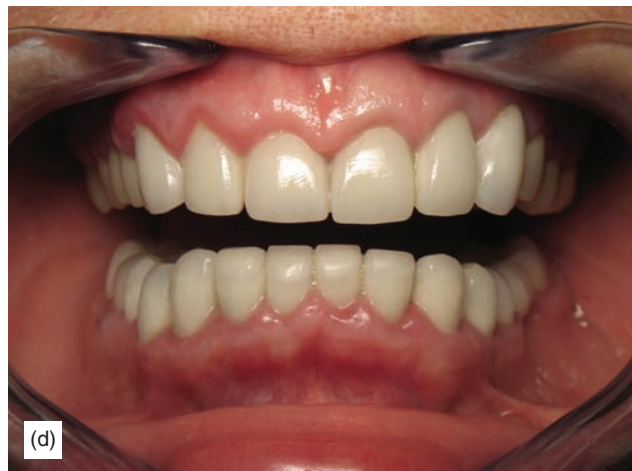(a)



(b)



(c)



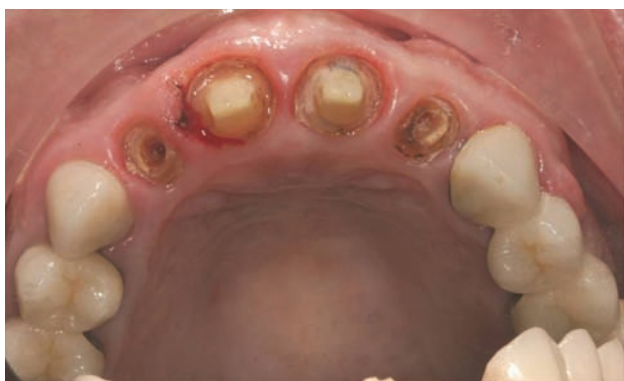(d)

چهار تصویر که التهاب پرئودنتالی ناشی از استقرار لبه‌ها در زیر لثه را نشان می‌دهد.

### مقدمه

بر ۳۷ میلیون روکش، توسط دندانپزشکان آمریکایی کار گذاشته می‌شود (۱، ۲، ۳). که نشان می‌دهد که این فرایند درمانی، بدون در نظر گرفتن نوع ماده مورد استفاده، با اختلاف فاحش، محبوب‌ترین درمان غیر مستقیم است و به چشم یک درمان ایده آل و قابل اطمینان و نسبتاً آسان به آن نگریده می‌شود. با این وجود، انس و آشنایی با یک چیز،

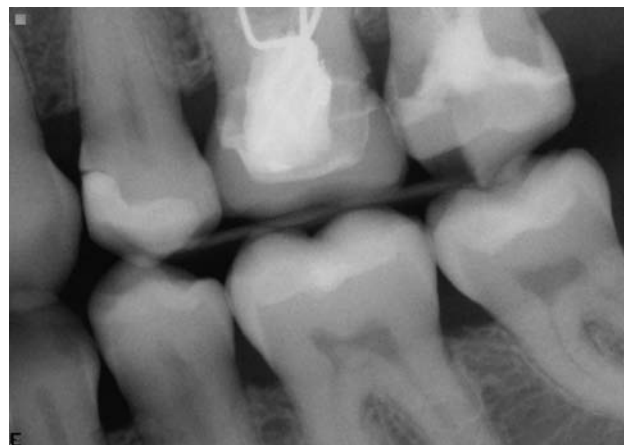
در دندانپزشکی سنتی مبتنی بر گیر مکانیکی، مثل روکش‌های کامل، قرار دادن لبه‌های ترمیم در زیر لثه، عادی، ضروری و یکی از الزامات در انجام تکنیک‌های ترمیمی به حساب می‌آید. در هر سال، بالغ



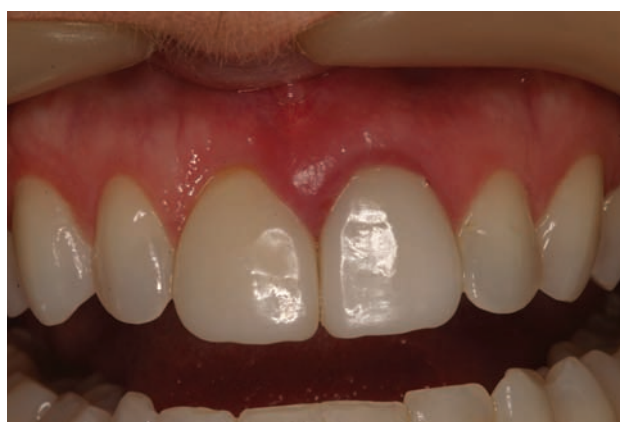**شکل ۱.۳** تراش نادرست و تهاجمی برای ساخت روکش زیر کونیایی. هر دو دندان لترال به خاطر آسیب پالپی به درمان ریشه نیاز داشتند.

را برای بیمار و دندانپزشک به دنبال نخواهد داشت (شکل ۱، ۴-۱، ۴). عواقب منفی بیماری پرئودنتال به خوبی شناخته شده هستند به طوری که نه تنها روی بقای دندان‌ها که روی سلامت کلی بیمار نیز اثر گذار هستند. اثرات منفی رسوبات یا جرم‌های زیر لثه‌ای، بر روی سلامت نهایی پرئودنتال بیمارمان نیز به خوبی شناخته شده است (۶، ۷). اور هنگ‌ها و لبه‌های باز (و در واقع هر لبه معیوبی، وقتی زیر لثه باشد) بر روی سلامت پرئودنتال، اثری مشابه با یک جرم دایمی دارد (شکل ۱، ۵-۱، ۸) (۱۱، ۱۰، ۹، ۸).

با احتساب این نظرات، قرار دادن لبه ترمیم به صورت فوق لثه‌ای، ایده آل است و در صورت پرسیدن از کلینیسین‌ها، همه خواهند گفت که این، اولین انتخاب آن‌ها خواهد بود (۱۲). این مساله بی درنگ این پرسش را مطرح می‌کند که پس چرا بسیاری از روکش‌ها، انله‌ها، ونیرها و ترمیم‌های کلاس دو مستقیم و خیلی از ترمیم‌های کلاس سه، با لبه‌های زیر لثه‌ای انجام می‌شوند؟ واقعیت این است که عادت کردن، کم‌کم این فکر را به خورد ما می‌دهد که قرار دادن لبه‌های ترمیم در زیر لثه، کاملاً عادی و یکی از ضروریات هر چند مضر



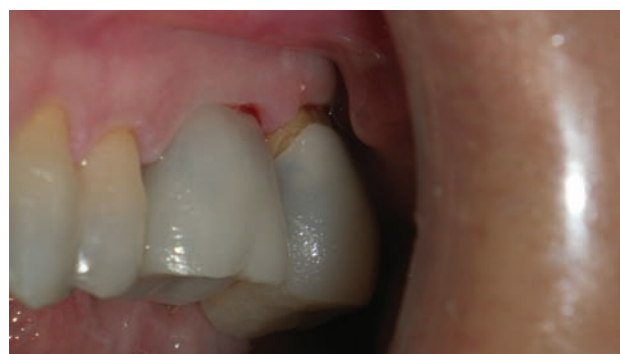**شکل ۱.۴** انله‌های باند شونده با لبه‌های عمیق. دشواری شدید در باند کردن لبه‌های زیر لثه‌ای خونریزی دهنده، منجر به شکست عمده کار شد.



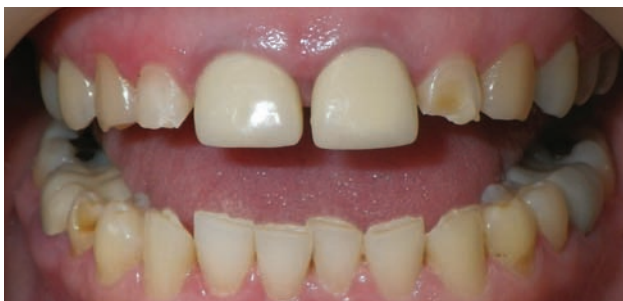**شکل ۱.۱** ونیر و روکش با لبه‌های عمیق زیر لثه‌ای و سلامت ضعیف پرئودنتال.

نیاید با ساده بودن آن چیز، اشتباه گرفته شود (۴، ۵). از طرف دیگر، در مورد تکنیک‌های ادزویو فوق لثه‌ای با پوشش نسبی دندان (partial coverage) این طور به نظر می‌رسد که نتیجه قابل پیش بینی‌ای نداشته و انجام آن‌ها دشوار تر است و کلاً موفقیت کمتری دارند. این، طبیعت انسان است که گمان می‌کند آن چیزی را که می‌شناسد و به طور روزانه انجام می‌دهد، بهتر از چیزی است که با آن آشنا نیست.

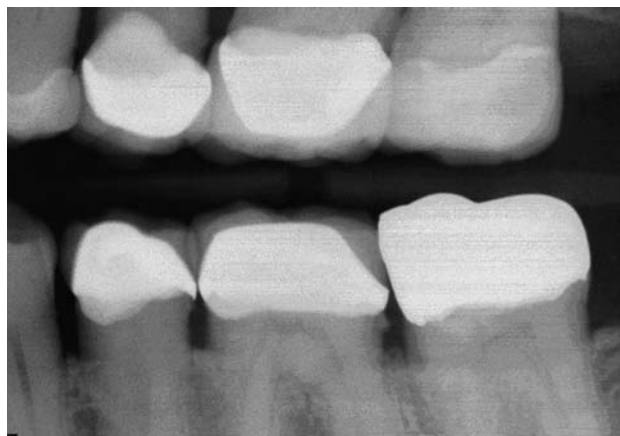
بله، در عصر حاضر، مواد ترمیمی هم‌رنگ دندان، از محبوبیت بالایی برخوردار هستند ولی غالباً این مواد جدید با همان تکنیک‌های قدیمی مبتنی بر گیر مکانیکی و یا با طراحی و ساخت به کمک رایانه (کد-کم) (CAD-CAM) به کار گرفته می‌شوند و این مساله منجر به قرار دادن لبه‌های ترمیم در زیر لثه می‌شود. وقتی روکش‌های کامل تمام سرامیک، انله‌ها و ونیرها بر اساس اصول سنتی مبتنی بر گیر مکانیکی، از جمله قرار دادن لبه‌ها در زیر لثه، انجام می‌شوند، احتمال شکست در مان افزایش می‌یابد، و احتمال حساسیت بعد از کار، آسیب پالپی و نتایج با زیبایی کمتر و لبه‌های معیوب بیشتر می‌شود. همه این‌ها می‌تواند باعث ایجاد یک پرئودنشیوم ناسالم بشود. به این ترتیب، استفاده نادرست از مواد ادزویو مدرن، در نهایت مزیت خاصی



**شکل ۱.۲** روکش‌های تازه ساخته شده با کمک کد-کم از جنس IPSe\_max بیمار حساسیت شدید داشت و لثه‌ها ملتهب و خونریزی دهنده بودند. بعضی از لبه‌ها از نظر لثه‌ای، بخصوص در ناحیه اینتر پرگزیمالی، خیلی عمیق بودند.



شکل ۱.۷ لثه‌های ملتهب و لبه‌ی نامناسب.



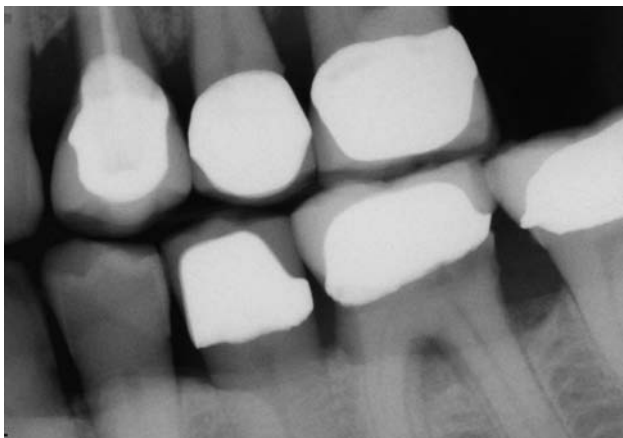
شکل ۱.۵ جرم پر یودنتال در کنار لبه‌های معیوب روکش، با اثرات مضر مشابه.

- ۲) تکنیک‌های ترمیمی قدیمی، باکس‌ها، و کلیرانس سرویکالی
- ۳) استقرار لبه‌ها در زیر لثه به خاطر مسایل زیبایی
- ۴) پوسیدگی‌ها و ترمیم‌های زیر لثه‌ای موجود
- ۵) این باور که دندان‌ها با قرار دادن لبه‌ها در زیر لثه، از پوسیدگی ثانویه دور می‌شوند.

### گیر مکانیکی و اعتماد کم به چسبندگی

از منظر تاریخی، برای ترمیم‌های سنتی مستقیم و غیر مستقیم، آمالگام، کامپوزیت و روکش، گیر مکانیکی ضروری است (۱۷، ۱۶، ۱۵، ۱۴، ۱۳). بیشتر از ۱۰۰ سال است که در دندانپزشکی، برای گیر دادن ترمیم‌ها در محل خود، به گیر مکانیکی اعتماد شده است: دیواره‌های اگزیرال (axial walls) با ارتفاع حداقلی مشخص، معمولاً ۳ تا چهار میلی‌متر، آفست‌ها، باکس‌ها، شولدرها و اجزای مکانیکی دیگر.

قبل از آن که مزایای چسبندگی (adhesion) در دسترس قرار بگیرند، ترمیم‌ها بر اساس اصطکاک، گیر می‌کردند. متأسفانه بسیاری از دندانپزشکان هنوز به طور کامل به ادزیزوها اعتماد ندارند و به همین خاطر، حتی وقتی پوسیدگی بالای لثه است، به تراش دندانها با همان اصول مکانیکی قدیمی ادامه می‌دهند. نیاز به دیواره‌های اگزیرال و گیر



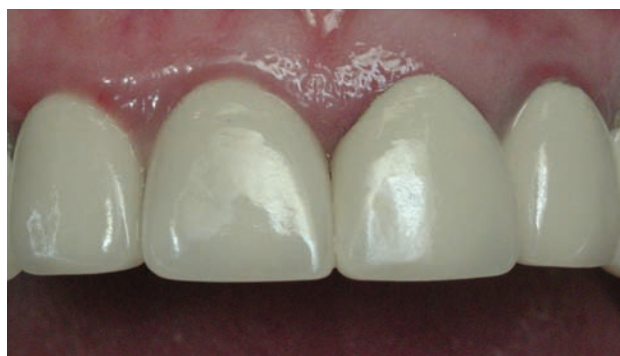شکل ۱.۸ تصویر رادیوگرافی که آسیب پر یودنتال احتمالاً ناشی از ترمیم‌های زیر لثه‌ای و با تطابق کم را نشان می‌دهد.

کار است. قرار دادن لبه ترمیم زیر لثه، خیلی رایج است و کمتر مورد توجه و ملاحظه قرار گرفته است. وقتی اصول سنتی ترمیم مبتنی بر گیر مکانیکی به کار گرفته می‌شود این باور وجود دارد که قرار دادن لبه‌های زیر لثه‌ای مزایای مهمی دارد که بر معایب آن می‌چربد. استقرار زیر لثه‌ای لبه‌ها نباید بیشتر از این، یک مساله عادی و ضروری در نظر گرفته شود. استمرار استفاده از دندانپزشکی مبتنی بر گیر مکانیکی، معایب فراوانی دارد. راه نجات، دندانپزشکی ادزیزو با حداقل تهاجم و به صورت فوق لثه‌ای هست که در فصول آتی آن را مورد بحث قرار می‌دهیم. در ابتدا باید بفهمیم که قرار دادن غیر ضروری لبه‌ها در زیر لثه چگونه اتفاق می‌افتد و نیز عواقب آن چه خواهد بود.

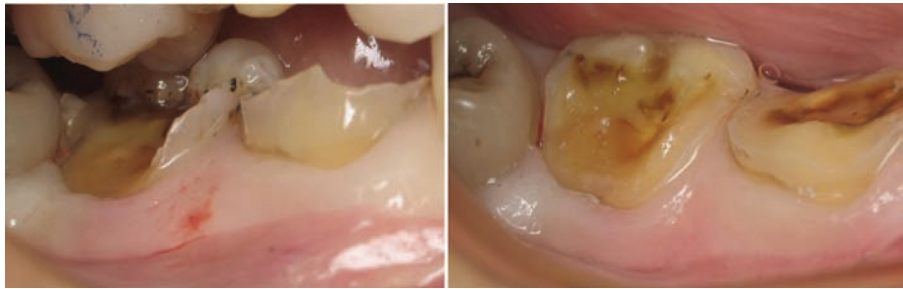### قرار دادن لبه‌های ترمیمی در زیر لثه

استقرار زیر لثه‌ای لبه‌ها از عوارض و پیامدهای تکنیک‌های ترمیمی قدیمی است. عمده‌ی این نوع از ترمیم‌ها، شامل لبه‌های زیر لثه‌ای می‌شوند و غالباً مورد بی‌ملاحظگی قرار می‌گیرند. چهار دلیل وجود دارد که چرا لبه‌ها به صورت زیر لثه‌ای قرار داده می‌شوند و البته دلیل پنجمی نیز هست که بر پایه اطلاعات نادرست مطرح می‌شود:

- ۱) گیر مکانیکی و اعتماد کم به چسبندگی



شکل ۱.۶ این بیمار خوشحال بود ولی از لثه ناسالم خود بی‌خبر بود.

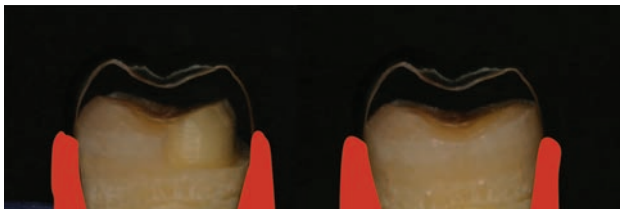


**شکل ۱.۹** قبل و بعد از آماده سازی انله با گیر ادهزیو. این معمولا با تراش آگزیال برای گیر مکانیکی و لبه های عمیق زیر لثه ای که مضر هستند، دنبال می شود.

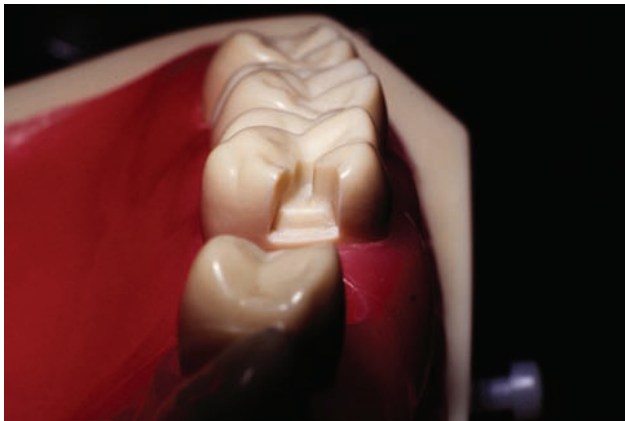
تراشیده شود. (شکل ۱،۱۱). ترمیم های با پوشش نسبی، به بخشی از این میزان تراش نیاز دارند (۱۸، ۱۹). ترمیم های باند شونده، نیازی به تراش آگزیالی ندارند. با تراش غیر ضروری دیواره آگزیالی، آسیب به پالپ، شامل طیفی از حساسیت های افزایش یافته بعد از ترمیم، تا پالپیت غیر قابل برگشت یا نکروز پالپ می شود، که این آسیب ها بستگی به ضخامت عاج باقی مانده پس از تراش دندان دارد. (۲۰، ۲۱، ۲۲، ۲۳، ۲۴). اعتماد به چسبندگی و تکنیک های ترمیمی فوق لثه ای با حداقل تهاجم، باعث غیر ضروری شدن گیر مکانیکی می شود.

### تکنیک های ترمیمی سنتی: باکس ها و کلیرانس سرویکال

به طور سنتی در ترمیم های مستقیم و نیز در ترمیم های غیر مستقیم، در سمت فاسیال، لینگوال و ژنژیوال، برقراری کلیرانس



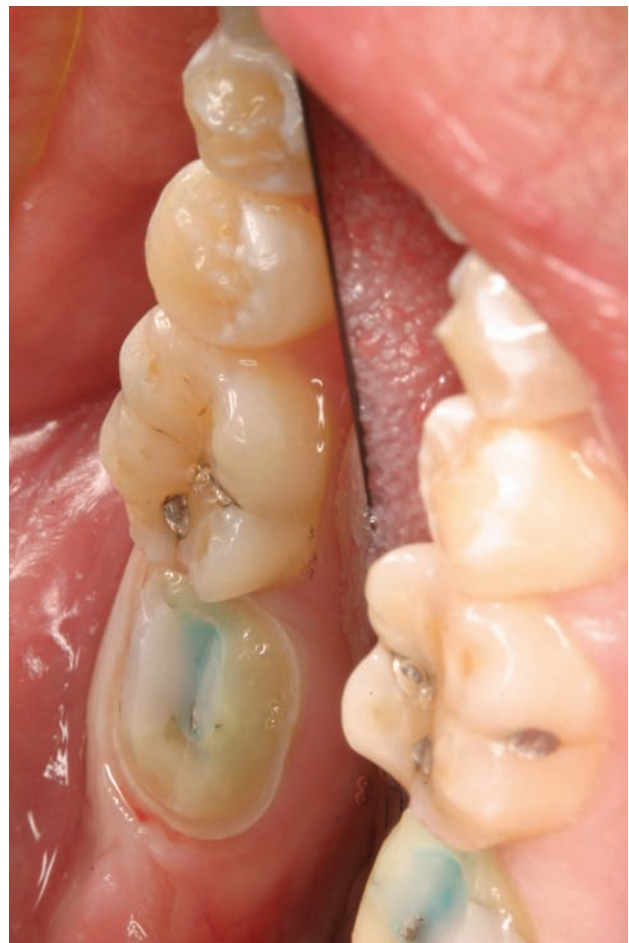**شکل ۱.۱۱** نیاز به تراش مکانیکی باعث ایجاد لبه های زیر لثه می شود. یک ترمیم کاملا چسبنده، بدون تراش دیواره آگزیالی، به صورت فوق لثه ای باقی خواهد ماند.



**شکل ۱.۱۲** یک باکس هندسی (با اجازه از Dr Boris Keslbrenner)

مکانیکی، باعث تحمیل در جاتی از تراش می شود که به سالکوس لثه تهاجم خواهد کرد (شکل ۱،۹) که این مساله، بعد از تراش پوشیدگی مزایا و دیستال ترمیم های قدیمی که در آن ها لبه های ترمیم، نزدیک لثه هستند، خیلی شایع است. یک سناریوی رایج این هست که بیمار یک تاج کلینیکی کوتاه با نسج دندانی فوق لثه ای ناچیز دارد و فاقد یک دیواره گیر است. گسترش تراش برای گیرایی بیشتر در این موارد، منجر به قرار گرفتن لبه های ترمیمی در زیر لثه می شود. (شکل ۱،۱۰)

از اثرات زیان بخش تراش دیواره آگزیال، افزایش مقدار تراش دندان است. برای یک روکش کامل، تقریبا ۷۰ درصد تاج دندان باید



**شکل ۱.۱۰** دندانی مسطح که نشان می دهد، اگر دستیابی به گیر و ثبات هدف باشد، به دیواره آگزیال زیر لثه ای نیاز اجتناب ناپذیری هست.

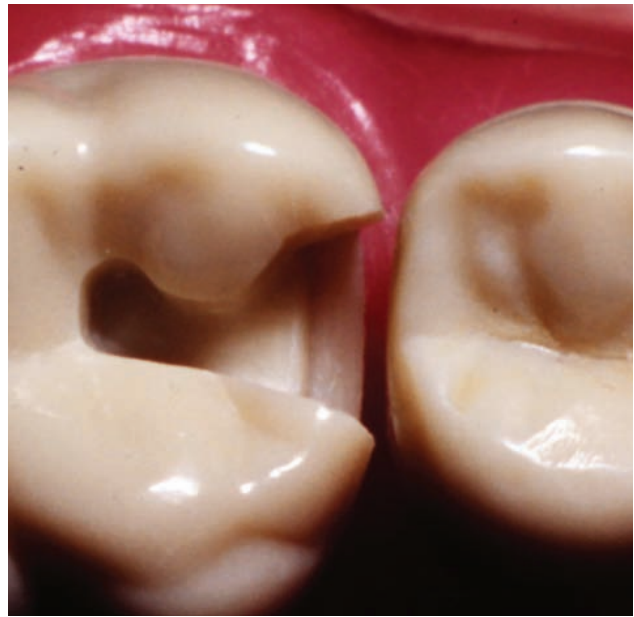
۱,۱۴) تکنیک‌هایی مانند تکنیک جداسازی لبه سرویکال (cervical margin separation) می‌توانند جایگزین لبه زیر لثه‌ای و گسترش کف حفره به پایین بشوند، همانطور که در فصل‌های آینده توضیح داده خواهد شد.

### ایجاد لبه‌های زیر لثه‌ای برای تامین اهداف زیبایی

یکی از موارد مقبول برای قرار دادن لبه ترمیم در زیر لثه، مسایل زیبایی است. (شکل ۱,۱۵) هنگام استفاده از روکش‌های فلزی-سرامیکی (پی اف ام) یا هر جنس اپک دیگری از جمله روکش‌های زیر کونیایی کامل (full) یا زیر کونیایی لایه گذاری شده (layered)، قرار دادن لبه‌های ترمیم در زیر لثه، یک کار عادی به حساب می‌آید. تا این کار بتواند لبه لثه‌ای نامطلوب را بپوشاند. همچنین وقتی که تغییر دادن رنگ دندان، مورد نظر است، این کار به طور شایع انجام می‌شود به عنوان مثال وقتی که قرار است بد رنگی دندان‌های تیره شده، را فقط با استفاده از ترمیم (بدون بلچینگ)، اصلاح کرد. این اقدام، لازم است (شکل ۱,۱۶) علیرغم این که در حال حاضر، بسیاری از مواد با ترانسلسنسی بالا در دسترس قرار دارند و این امکان را دارند که در لبه‌ها، با رنگ دندان در هم آمیخته شوند، ولی هم چنان مواد اپک، محبوب ترین مواد مصرفی هستند. (شکل ۱,۱۷). قرار دادن لبه‌ها در زیر لثه عمدتاً یک عادت است و حتی در جاهایی که نیازی به آن نیست انجام می‌شود (شکل ۱,۱۸) استفاده درست از مواد ترانسلسنسی، قرار دادن لبه‌ها را در زیر لثه، غیر ضروری می‌کند. همانطور که در فصول آینده توضیح داده خواهد شد.

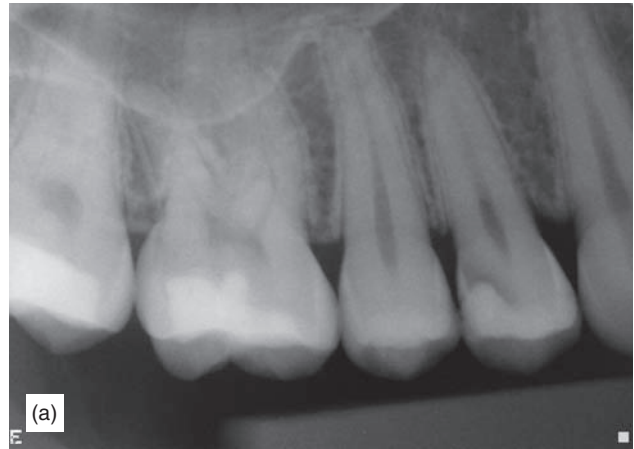
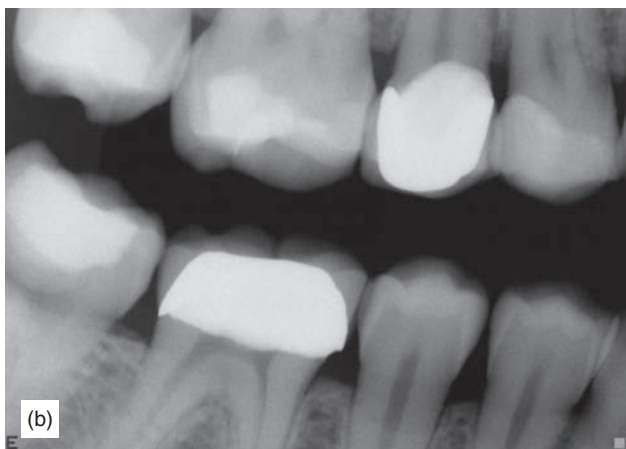
### پوسیدگی حقیقی یا ترمیم‌های موجود زیر لثه‌ای

امروزه تنها دلیل معتبر برای قرار دادن لبه‌های ترمیم به صورت زیر لثه‌ای وقتی است که پوسیدگی یا ترمیم‌های قدیمی بیمار، زیر لثه‌ای باشند. با همه این‌ها، پوسیدگی زیر لثه‌ای و یا حتی ترمیم‌های

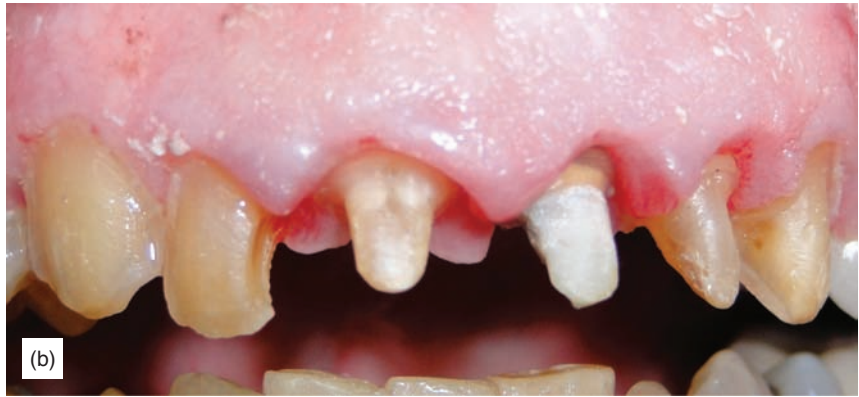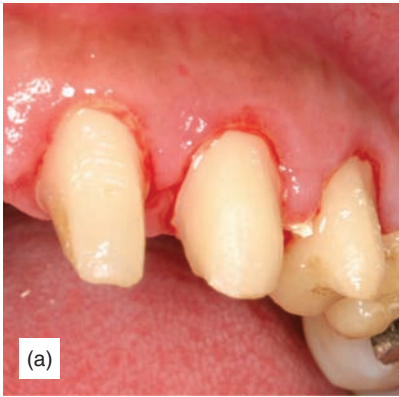


شکل ۱,۱۳ کلیرانس ژنژیوال با تکنیک گسترش کف باکس به پایین (با اجازه از Dr Boris Keslbrener)

(clearance) با دندان‌های مجاور، مورد نیاز است. این کلیرانس برای قرار دادن نوار ماتریس، گرفتن قالب، تایید سیل ترمیم و چیزهایی از این دست می‌باشد. کلیرانس فاسیال و لینگوال، به خاطر تراش اضافی دندان، مورد نگرانی اند ولی کلیرانس لثه‌ای باعث قرار دادن لبه‌ها به صورت زیر لثه‌ای می‌شود (شکل ۱,۱۲). دندانپزشک برای به دست آوردن کلیرانس لثه‌ای با دندان مجاور، این طور آموزش دیده است که در ترمیم‌های مستقیم، کف ژنژیوال باکس را و در ترمیم‌های غیر مستقیم لبه لثه‌ای اینترپرگزیمال را به سمت پایین گسترش بدهد (شکل ۱,۱۳). این تکنیک، به شدت برای فرایندهای ترمیمی چسبنده، آسیب رسان است چرا که منجر به لبه‌های زیر لثه‌ای و از دست دادن مینای لبه‌ای می‌شود که خود، عواقب منفی دیگری به همراه دارد. (شکل

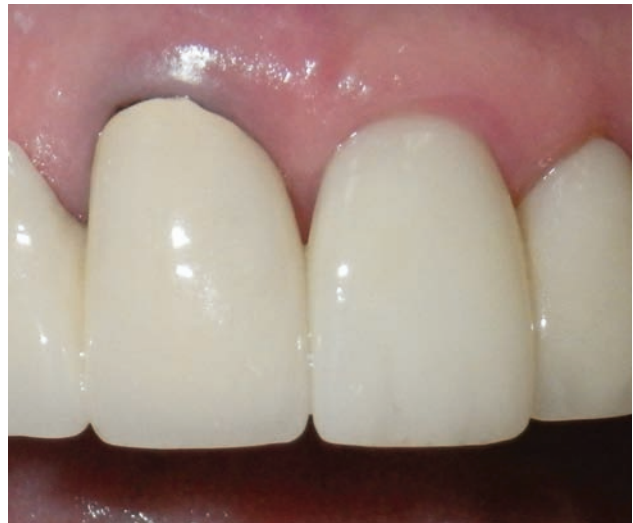

شکل ۱,۱۴ (a) تصاویر رادیوگرافیک بیمار با گذر زمان، یک حفره کلاس دو کوچک را در پره مولر اول نشان می‌دهد که برای یک ترمیم مستقیم، در سال ۲۰۱۰ طرح درمان داده شد. (b) در سال ۲۰۱۵ بیمار مجدداً ویزیت شد. در حالی که یک روکش تهاجمی روی پرمولر دوم خود داشت. (ترمیم مستقیم پره مولر اول، پنج سال پیش توسط نویسنده انجام شده است)

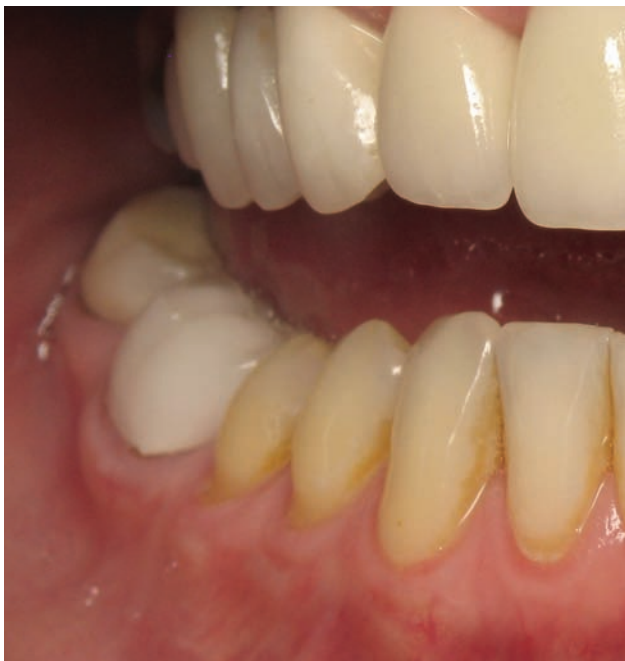

شکل ۱.۱۵ تراش روکش سستی با لبه های زیر لثه ای

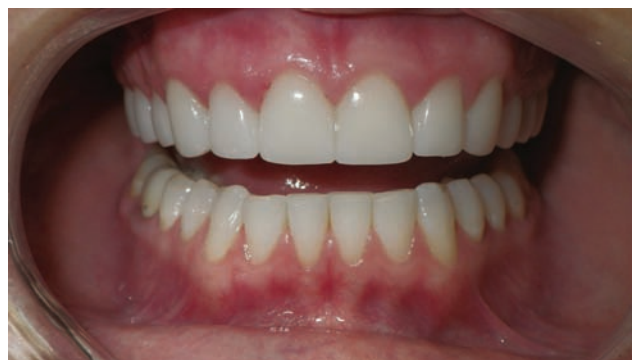قدیمی، معمولاً به یک بخش کوچک یا بخش هایی کوچک از دندان محدود هستند (شکل ۱.۱۹ تا ۱.۲۱). اگر فقط یک ناحیه کوچک از دندان، زیر لثه باشد، معمولاً مدیریت این ناحیه ساده است و کیفیت نهایی کار مختل نمی شود. متأسفانه، به طور عمومی، این تفکر پذیرفته شده است که استقرار لبه ها در زیر لثه، کاملاً عادی است. و مثلاً اگر یک بخش کوچکی از دندان، زیر لثه ای است، ممکن است خیلی راحت گفته شود: خیلی خوب، این کار یک کار زیر لثه ای هست پس بیایم تمام لبه ها را زیر لثه قرار بدهیم. هر چند این استدلال منطقی نیست ولی یک رویکرد شایع است. باید این را اضافه کرد که بعضی وقت ها آن چه که در ظاهر، می تواند یک لبه زیر لثه ای عمیق باشد، با بزرگنمایی مناسب



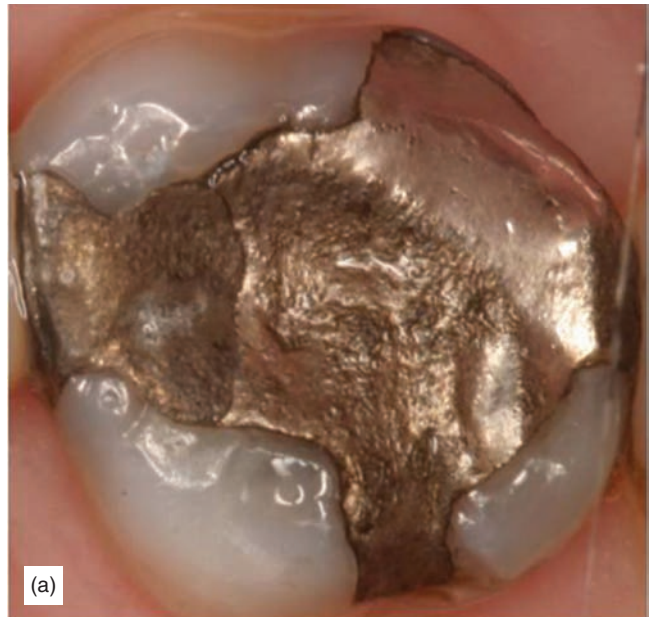
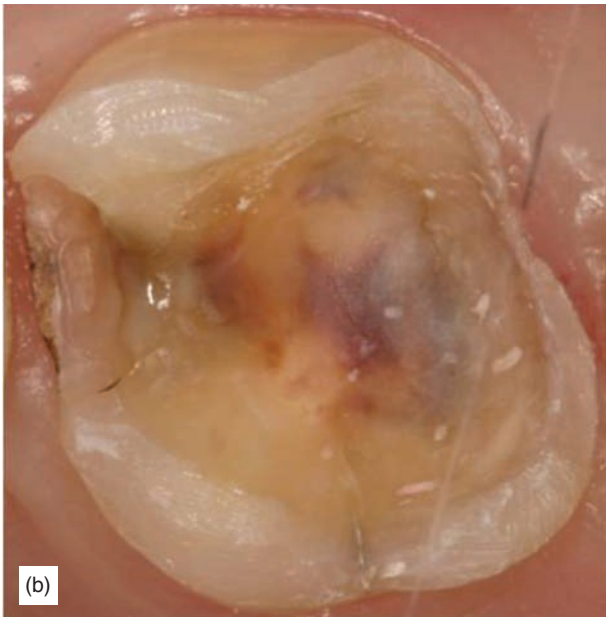شکل ۱.۱۶ کاملاً مشخص است که این کار چقدر در پوشاندن لبه های تیره در زیر لثه ناموفق هست و دیر یا زود، بیمار با لبه های غیر هماهنگ و نامتقارن، برخورد خواهد گشت.



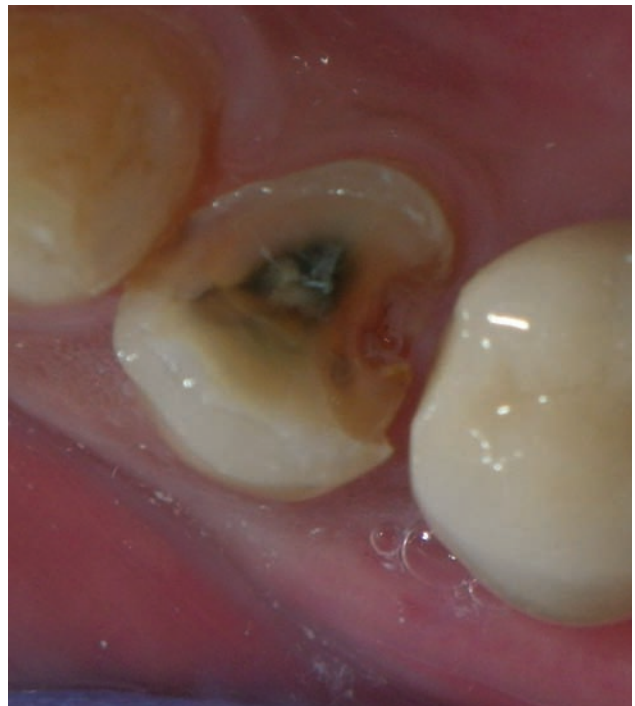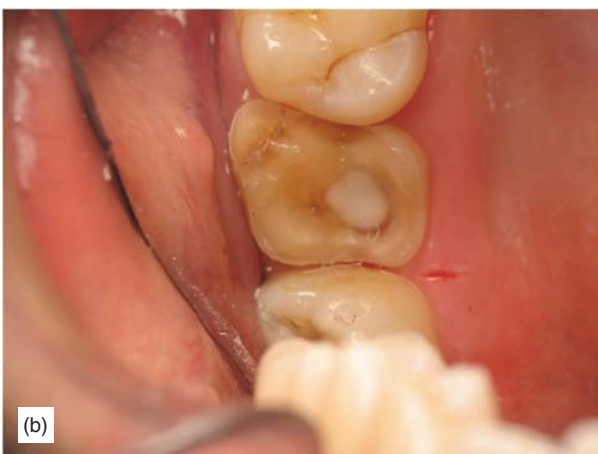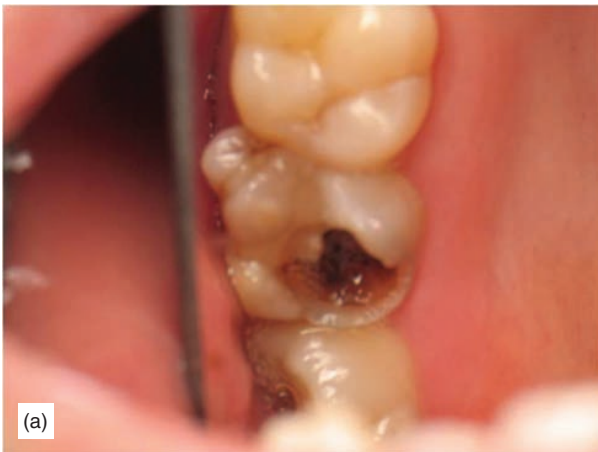شکل ۱.۱۸ قرار دادن غیر ضروری لبه های ترمیم در زیر لثه در یک دندان کاملاً دور از دید که یک التهاب تیبیک را نشان می دهد.



شکل ۱.۱۷ یک چهره مشهور ۲۳ ساله با ونیرهایی که به تازگی انجام شده است. اثرات لبه های زیر لثه ای غیر ضروری و پرIODنتیت ملایم همیشگی مشهود است.



شکل ۱.۱۹ (a) یک ترمیم وسیع آمالگام را نشان می‌دهد که ظاهراً به زیر لثه گسترش یافته است. (b) بعد از حذف آمالگام، بیشتر لبه‌ها به صورت فوق لثه‌ای دیده می‌شوند.



شکل ۱.۲۰ یک وضعیت شایع: یک دندان که فقط در یک ناحیه پوسیدگی زیر لثه‌ای دارد، بقیه دندان، فوق لثه‌ای است.

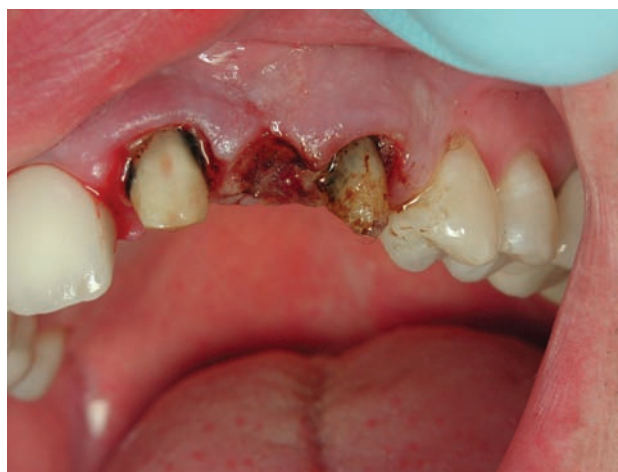شکل ۱.۲۱ (a) یک پوسیدگی شدید را نشان می‌دهد که به نظر می‌تواند منجر به لبه‌های زیر لثه‌ای شود. (b) لبه‌های ظاهراً زیر لثه‌ای با حذف محتاطانه پوسیدگی، به صورت فوق لثه‌ای باقی ماندند.

تجمع پلاک در این دسته از ترمیم‌ها می‌باشد (۲۵). انس داشتن با یک تکنیک می‌تواند با سادگی و کیفیت آن تکنیک، اشتباه گرفته شود. بخش بعدی دلایلی را مطرح می‌کند که بر اساس آن، نباید دندانپزشکی مبتنی بر گیر مکانیکی و لبه‌های زیر لثه‌ای را بیشتر از این، عادی، ضروری، قابل پیش‌بینی، راحت تر و یا سلامت تر در نظر گرفت.

## دندانپزشکی مبتنی بر گیر مکانیکی با لبه های زیر لثه ای، دشوار تر است.

بر خلاف باور شایع، دندانپزشکی مبتنی بر گیر مکانیکی و لبه‌های زیر لثه‌ای، خیلی پیچیده تر از دندانپزشکی مدرن فوق لثه‌ای است. به عنوان مثال، یک تراش روکش کامل با یک فرایند تراش دهی دشوار آغاز می‌شود. میزان تقارب اکلوزالی و نیاز به قرار دادن لبه ترمیم در زیر لثه از ملزومات کار است. در صورت انجام صحیح و غیر تراماتیک (آسیب زا)، در مرحله نخست باید تراش را در حد لبه انجام بدهیم و سپس یک نخ کنار زنده لثه را در سالکوس مستقر کنیم تا قسمت‌های زیر لثه‌ای نسج دندان در دسترس قرار بگیرد. بعد از آن، لبه‌های دندان، تراش داده می‌شوند تا به یک لبه زیر لثه‌ای رسیده باشیم. و این تراش باید با رعایت تقارب اکلوزالی مناسب انجام شود. بعد از این فرایند سخت، نخ کنار زنده دوم باید مستقر شود تا امکان قالبگیری دقیق از لبه‌های زیر لثه فراهم شود. این فرایند نیز خیلی سخت است. در واقع این‌ها از جمله سخت‌ترین و ناموفق‌ترین فرایندها در دندانپزشکی هستند و لابراتوارهای سراسر کشور می‌توانند در خصوص شمار بالای قالب‌های نادرستی که به دستشان می‌رسد، گواهی بدهند (شکل ۱،۲۲ و ۱،۲۳).

فرایند سمان کردن هم به همین میزان دشوار است. دیدن لثه‌های ملتهب و خونریزی دهنده بعد از برداشتن روکش‌های موقتی روی دندان‌هایی که به صورت زیر لثه‌ای تراش خورده‌اند، شیوع کمی ندارد (شکل ۱،۲۴). این مساله معمولاً به دلیل بهداشت ضعیف بیمار و یا یک موقتی غیر ایده آل رخ می‌دهد. با این لثه خونریزی دهنده، کنترل خونریزی برای نصب و سمان کردن روکش، دشوار است. این

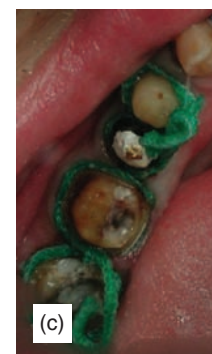
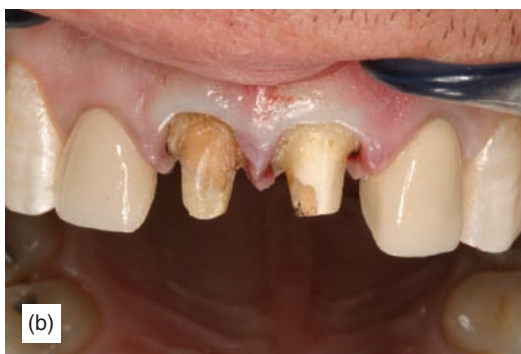
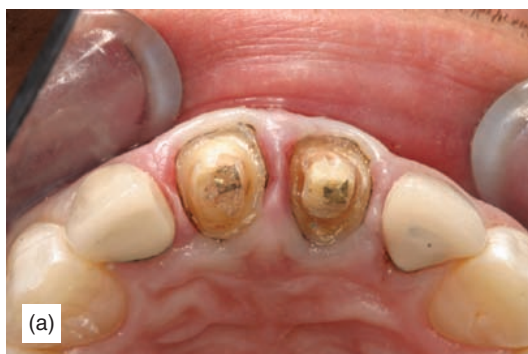شکل ۱،۲۲ بعد از خارج کردن بریج بیمار، به راحتی می‌توان دشواری کنترل نسج لثه‌ای به دلیل قرار دادن عمیق لبه در زیر لثه را دید.

و تکنیک‌های محافظه کارانه، از آن چه که در ابتدا فکر می‌شد، کمتر زیر لثه‌ای خواهد بود (شکل ۱،۲۱). دوباره این پیش‌فرض که "آن دیگر یک ترمیم زیر لثه‌ای است" و نیز تراش تهاجمی و زیر لثه‌ای متعاقب آن، مساله را بدتر هم می‌کند. اولین قانون فوق لثه‌ای، متمرکز بر محدود کردن استقرار لبه‌های ترمیم در زیر لثه است. و در فصل‌های بعدی به آن پرداخته می‌شود.

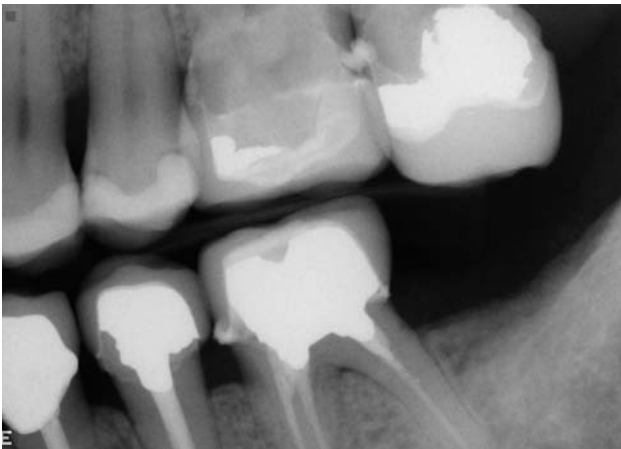
## یک باور نادرست

پنجمین دلیل، آن است که اگر مال لبه‌های ترمیم را در زیر لثه قرار بدهیم، دندان کمتر دچار پوسیدگی ثانویه می‌شود؛ چرا که لبه‌ها دور از دسترس قرار می‌گیرند. بسیاری از بیماران و درصد کمتری از تیم حرفه‌ای دندانپزشکی ممکن است این تفکر نادرست را داشته باشند. این مهم است که به بیماران توضیح داده شود که این باور، فاقد مبنای علمی است. هیچ متن علمی‌ای وجود ندارد که نشان دهنده کاهش پوسیدگی ثانویه در لبه‌های زیر لثه‌ای باشد. ولی مقادیر انبوهی از اطلاعات هست که نشان دهنده افزایش سطوح پاتوژنی التهابی و

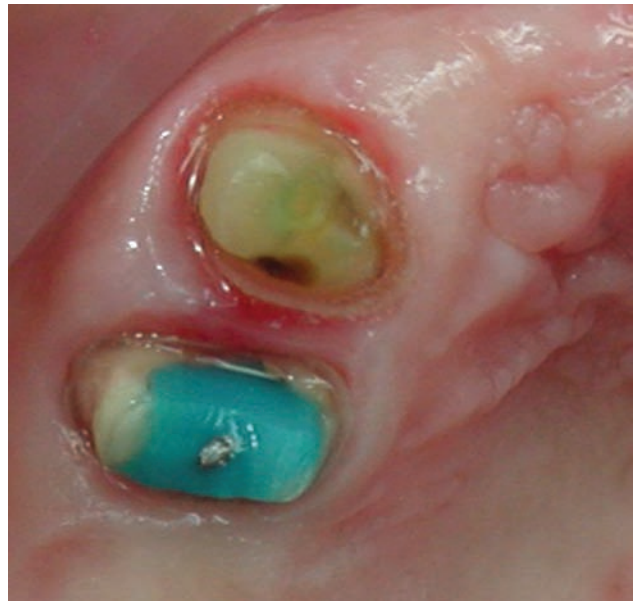

شکل ۱،۲۳ (a) آماده سازی زیر لثه‌ای بعد از قرار دادن نخ زیر لثه، (b,c) نشان می‌دهد که نسوج لثه‌ای به چه میزان ناسالم و تحت فشار هستند.

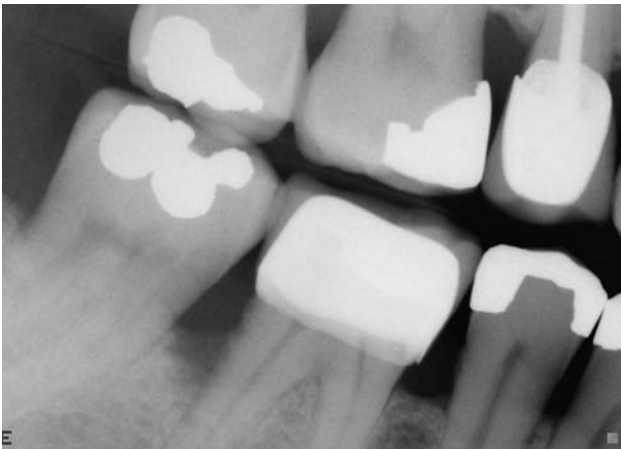



شکل ۱.۲۶ روکش دندان که لبه‌های عمیق با سمان باقی مانده را نشان می‌دهد.



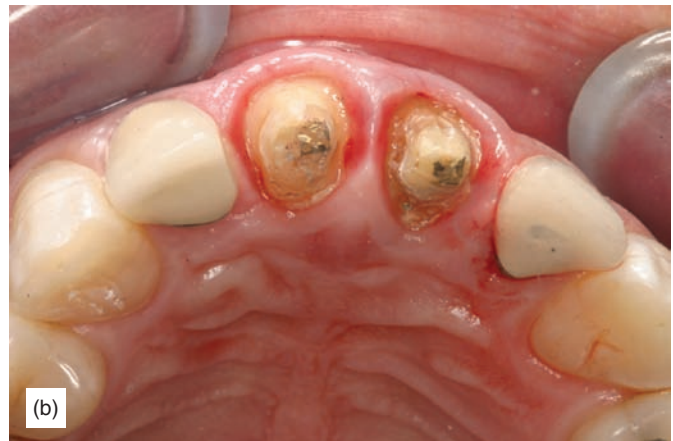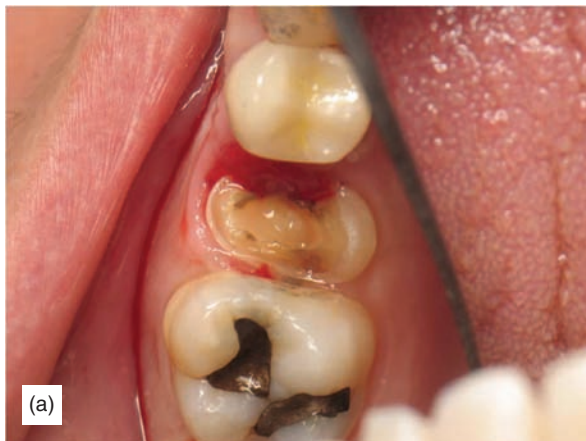شکل ۱.۲۴ لثه بعد از خارج کردن روکش‌های موقتی.



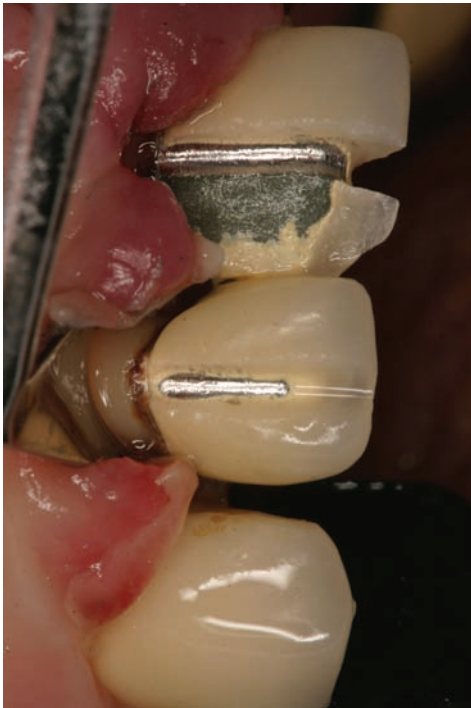شکل ۱.۲۷ لبه نامطلوب در یک حفزه کلاس دوری مولر اول بالا و یک روکش با لبه نامناسب در مولر اول پایین با شریط پرئودنتال بد

هم ناشایع نیست که لثه به ناحیه تراش خورده، رشد اضافی کرده باشد. این رشد اضافی، نشست مناسب روکش را مختل می‌کند مگر آن که لثه را با روش‌های تهاجمی، کنار بز نیم (شکل ۱،۲۵). با وجود لبه‌های زیر لثه‌ای، حذف کردن اضافات سمان نیز دشوار و غیر قابل پیش بینی می‌شود. اگر اضافات سمان حذف نشود آسیب‌های طولانی مدت به پرئودنشیوم وارد می‌شود (شکل ۱،۲۶).

لبه‌های زیر لثه‌ای در ترمیم‌های مستقیم نیز راحت تر نیستند. در صورت کاربرد مواد رزینی و ادهزیوها، لبه‌های زیر لثه‌ای معایب عمده‌ای دارند. وقتی که لبه‌ها زیر لثه‌ای باشند، کنترل خونریزی و رطوبت، خیلی دشوار می‌شود. قرار دادن نوار ماتریس و وج با وجود لبه‌های زیر لثه‌ای سخت تر می‌شود. همچنین مراحل

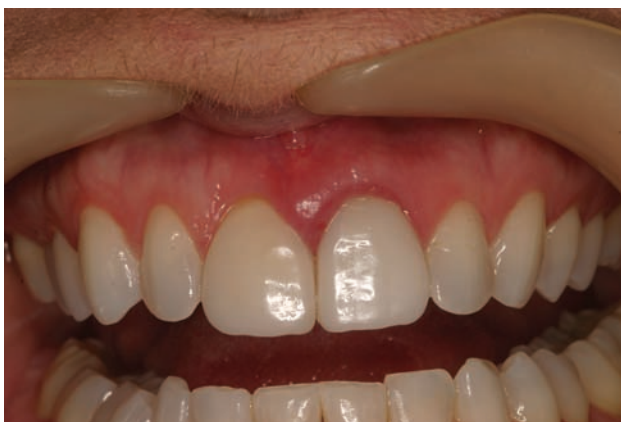

شکل ۱.۲۵ (a) لثه رشد کرده بر روی ناحیه تراش خورده را نشان می‌دهد. (b) نشان می‌دهد که بعد از خارج کردن ترمیم‌های موقتی T لثه ملتهب بر روی ناحیه تراش خورده رشد کرده است.

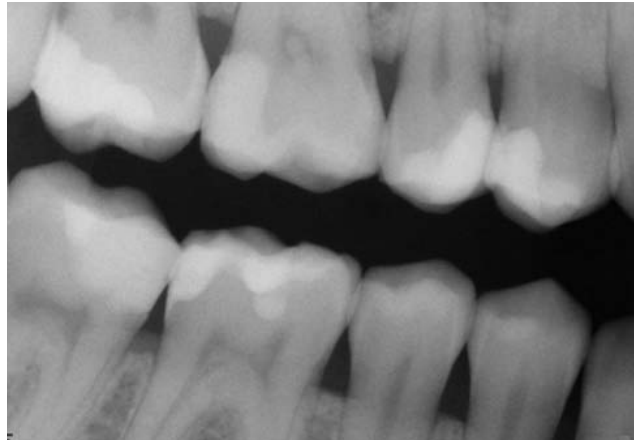


**شکل ۱.۳۰** التهاب شدید لثه ای که اثر گذاری تطابق ضعیف لبه ای و تجمع رسوبات و جرم را نشان می دهد.

در بروز بیماری های مخرب پریودنتال نقش دارند. (شکل ۱، ۲۹) (۲۷). هر چه تطابق لبه ها بدتر باشد، تجمع پلاک بیشتر و بدتر خواهد بود. لبه های ضعیف به چیزی منجر می شود که من آن را جرم دایمی می خوانم. جرم دایمی، اورهنگی است که باکتری ها و غذا را به دام می اندازد و باعث تخریب لثه و دندان می شود (شکل ۱، ۳۰). دیدن و حذف اضافات سمان وقتی که زیر لثه پنهان باشند، سخت و دشوار است. در یک مطالعه انسانی دیگر، Muller نشان داد که موقعیت لبه ترمیم نسبت به لثه، به طور واضح بر روی سلامت پریودنتال اثر می گذارد (۲۸). در یک مطالعه بالینی larato تفاوت تقریبی یک میلیمتری را در عمق پاکت بین



**شکل ۱.۳۱** به التهاب شدید لثه روی دندان سانترال سمت چپ بیمار که به علت یک لبه عمیق ایجاد شده است دقت کنید.

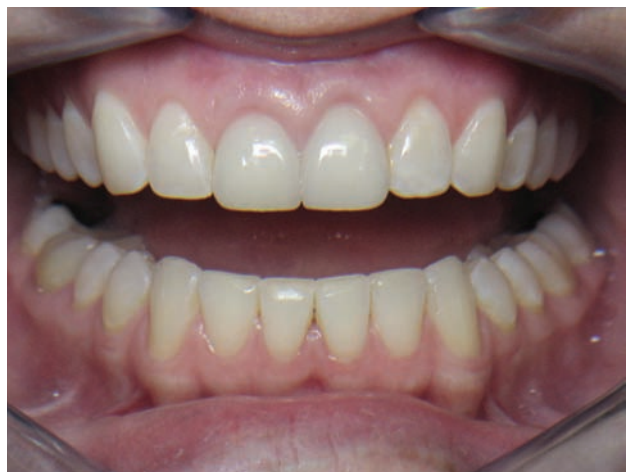

**شکل ۱.۲۸** لبه های عمیق متعدد روی کامپوزیت های کلاس دو، نشان دهنده اورهنگ، لبه های کوتاه؛ لبه های باز و اضافات مواد و رای حفره است. در لبه های زیر لثه اتمام و پرداخت ترمیم دشوار است.

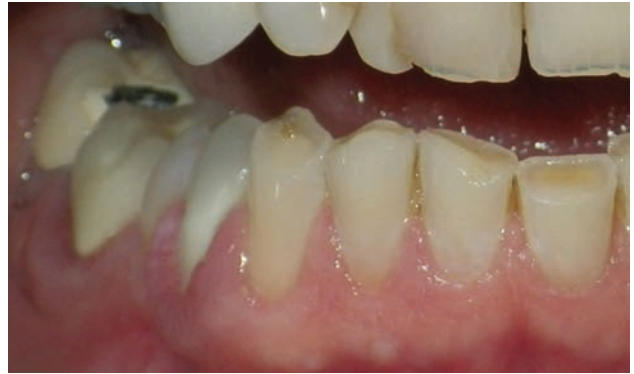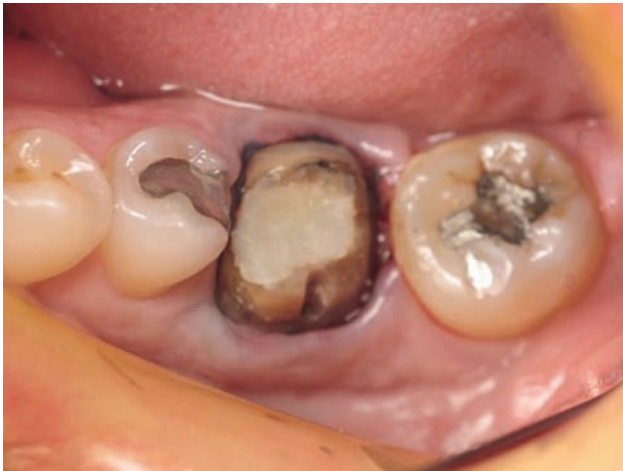اتمام (finishing) و پالیش (polishing) ترمیم، به طور چشمگیری پیچیده تر می شود (شکل ۱، ۲۷، ۲۸).

## دندانی پزشکی مبتنی بر گیر مکانیکی با لبه های زیر لثه ای از سلامت کمتری برخوردار است

همانطور که تا این جا اشاره شد عواقب منفی لبه های زیر لثه ای، معمولاً در دندانی پزشکی مورد مذاقه قرار نمی گیرد. در دندانی پزشکی مبتنی بر گیر مکانیکی، تکنیک ها و پروتکل های متعددی به کار می رود تا لبه های ترمیم در زیر لثه قرار داده شوند. ولی باید دید عواقب این تکنیک ها چیست؟ بی شک یک لبه زیر لثه ای، عاملی برای افزایش تجمع پلاک زیر لثه ای می شود. Waerhaug در بررسی دندان های کشیده شده انسانی، نشان داد که ۹ تا از ۱۰ ترمیم زیر لثه ای، با پلاک پوشیده شده بودند. نتیجه گیری آن بود که ترمیم هایی که زیر لثه قرار می گیرند قویا



**شکل ۱.۲۹** یک دندانی پزشکی که تعدادی ونیر زیر لثه ای با لبه های ملتهب و ناسالم در جای جای دهان خود دارد.



شکل ۱.۳۲ به سلامت لثه در تمام دندان‌های روکش نشده دقت کنید.

**شکل ۱.۳۳** با یک لبه زیر لثه‌ای عمیق، یک نسخ کنارزننده تهاجمی باید کار گذاشت. که خود این، باعث تحریک بیشتر هم می‌شود.

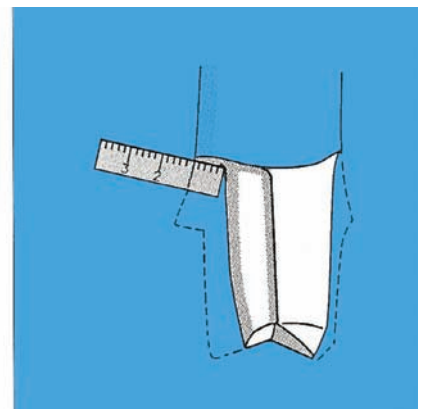
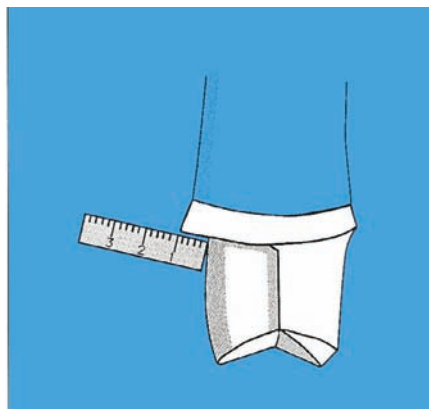
روکش‌های فلزی-سرامیکی و اخیراً روکش‌های زیرکونیایی و IPS e\_max (یک مارک تجاری از سرامیک‌های لیتیوم دی سیلیکات) پوشاننده شود. همچنین وقتی که قرار است بدرنگی دندان اصلاح شود، مثل بدرنگی ناشی از درمان ریشه، لبه‌های زیر لثه به کار برده می‌شوند. متأسفانه این تکنیک‌ها به ندرت درست کار می‌کنند (شکل ۱،۳۵). اولاً در کوتاه مدت این مشکل مطرح است که مواد اپک، نازیبا و غیر جذاب هستند و بعید است که روکش‌های آدامس گونه!! (Chiclet) از نظر زیبایی، پسندیده باشند (شکل ۱،۳۶، ۱،۳۷). دندان‌ها به طور طبیعی دارای ترانسلسنسی هستند ولی وقتی که آن‌ها را با مواد اپک پوشانیم، اتفاقاتی غیر طبیعی رخ می‌دهد. یکی از آن‌ها این است که ناحیه سرویکال دندان، تیره دیده می‌شود؛ چرا که مواد اپک، باعث مسدود شدن نور و مانع ورود نور به دندان می‌شوند. کم بودن نور در این ناحیه، دندان را تیره تر یا خاکستری تر می‌کند. به همین خاطر، در هم آمیختن رنگ روکش و رنگ دندان، غیر قابل پیش بینی می‌شود. این واقعه، دلیل اصلی بروز رنگ خاکستری کم رنگ در لثه اطراف روکش، می‌باشد، (شکل ۱،۳۸). لثه غیر سالم و قرمز به هیچ وجه زیبا نیست. در درازمدت، افزایش سن و شرایط پر یودنتال، منجر به تحلیل

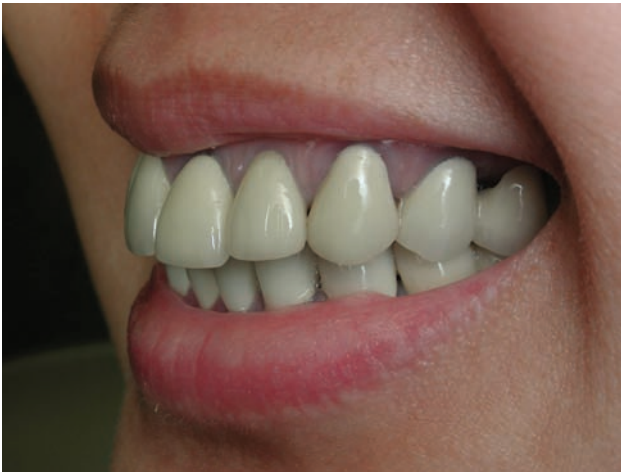دندان‌های ترمیم نشده و دندان‌های ترمیم شده با لبه زیر لثه‌ای مشاهده کرد (۲۹) غیر از مطالعات علمی، تجربه بالینی نیز بوضوح آسیب‌های ناشی از لبه‌های زیر لثه‌ای را نشان می‌دهد (شکل ۱،۳۱، ۱،۳۲). به علاوه، روش‌هایی مثل پیک کردن نخ کنارزننده، که با لبه‌های زیر لثه‌ای توأم می‌شود، پتانسیل آسیب‌رسانی به سلامت پر یودنتال را دارد، مخصوصاً اگر این کار، به صورت تهاجمی و نادرست انجام شود (شکل ۱،۳۳). ضمناً همانطور که Shillinburg با "تأثیر تراش اپیکال" (the effect of apical reduction) تشریح کرده است، هر چه لبه ترمیم، بیشتر زیر لثه‌ای باشد، نسج‌دندانی بیشتری تراشیده می‌شود. این به آن معناست که هر چه لبه ترمیم، اپیکالی تر قرار بگیرد، تراش به پالپ دندان نزدیک تر می‌شود چرا که لازم است یک تقارب اکلوزالی مشخص رعایت شود (شکل ۱،۳۴) (۱۴). تأثیرات تراش اگزیزال و سایر اجزای مکانیکی بر روی سلامت پالپ، قابل توجه است.

## دندانپزشکی مبتنی بر گیر مکانیکی، با لبه‌های زیر لثه‌ای از زیبایی کمتری برخوردار است

جالب است که یکی از مهمترین دلایل قرار دادن لبه‌های ترمیم در زیر لثه، در بیشتر اوقات، باشکست رویرو می‌شود. از منظر تاریخی، لبه‌های ترمیم به زیر لثه گسترده می‌شود تا لبه مواد ترمیمی اپک، در

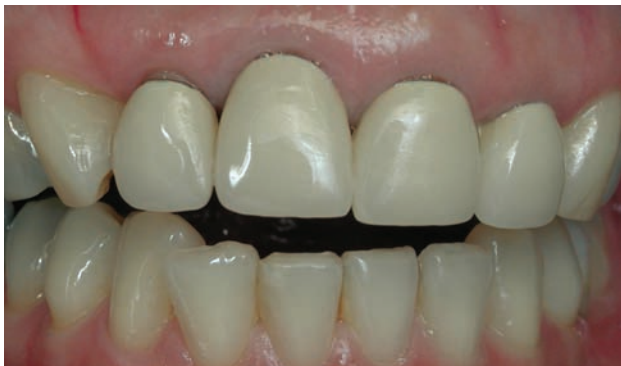شکل ۱.۳۴ تأثیر تراش اپیکال



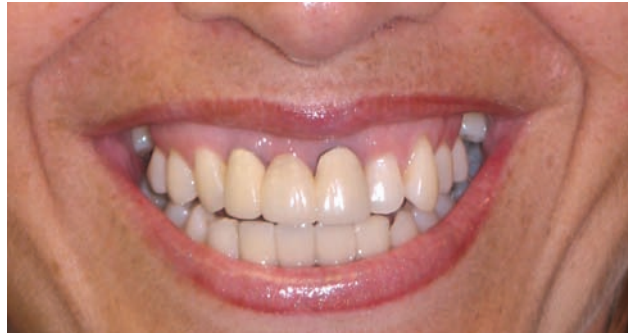

**شکل ۱.۳۷** بیمار، از لته های خاکستری شده در اطراف روکش هایش خیلی ناراحت بود.

ترمیمی قدیمی و قوانین آن ها، آسان است که بپذیریم، این درمان ها بهتر و قابل پیش بینی تر هستند. منصفانه، این است که گفته شود، تقریباً هر روشی اگر توسط یک عمل کننده چیره دست انجام شود به نتایج بی نظیری خواهد انجامید. با این وجود، از نظر باز آفرینی، بعضی تکنیک ها راحت تر و بعضی، دشوارتر هستند. روش های قدیمی در انجام روکش، از جمله، قرار دادن لبه در زیر لته، قرار دادن نخ کنار زنده، قالبگیری زیر لته ای، پاکسازی اضافات سمان و اتمام و پرداخت ترمیم در زیر لته، از جمله، سخت ترین و کم موفقیت ترین روش ها در دندانپزشکی هستند. این واقعیت که بعضی از روکش ها برای سال ها، فراتر از عمر سالم خود، روی دندان باقی می ماند به این معنا نیست که آن ها درمان های موفقی هستند. در درازمدت، لبه های نشت کننده و با تطابق ضعیف، به دندان ها و پریودنشیوم آسیب می رسانند و مجموعه دندان را از عمر توام با سلامت کمتری برخوردار خواهد کرد (شکل ۱.۴۰، ۱.۴۱). علاوه بر این، ریز نشت و نیز پوسیدگی ثانویه، اغلب در زیر روکش های قدیمی که با مواد اپک ساخته می شوند تشخیص داده نمی شوند؛ چرا که اپاسیتی



**شکل ۱.۳۸** این بیمار از این گلابه داشت که لبه های روکشش قبلاً قابل قبول بود ولی به دلیل عقب نشینی لته، الان، آن ها را نمی پسندد و دوست دارد روکش هایش را تعویض کند.

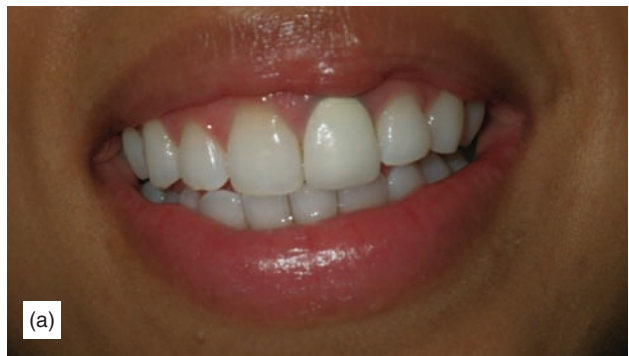

**شکل ۱.۳۵** دندانی به شدت تیره، که درمان ریشه شده و روی آن روکش اپک، با ظاهری نازیبا نصب شده.

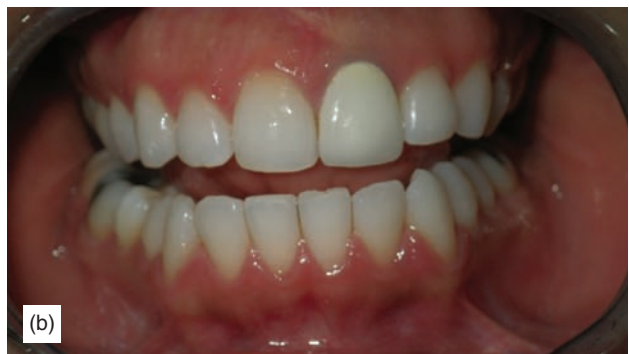لته می شود. این تحلیل لته، خودش با استفاده از لبه های زیر لته ای، تشدید می شود. وقتی که لبه های زشت روکش موجود، در اثر تحلیل لته، در معرض دید قرار بگیرد، آن وقت است که حذف این روکش و تعویض آن، در دستور کار قرار خواهد گرفت (شکل ۱.۳۸، ۱.۳۹). استفاده درست از مواد ترانسلسنت که در فصل بعد مورد بررسی قرار می گیرد، این مساله را مرتفع می کند.

## دندانپزشکی مبتنی بر گیر مکانیکی با لبه های زیر لته ای، کمتر قابل پیش بینی است و کم دوام تر است

به خاطر تاریخچه بلند بالای روکش ها و فرایندهای

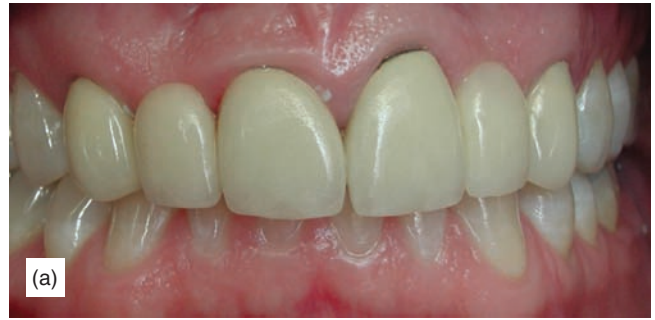
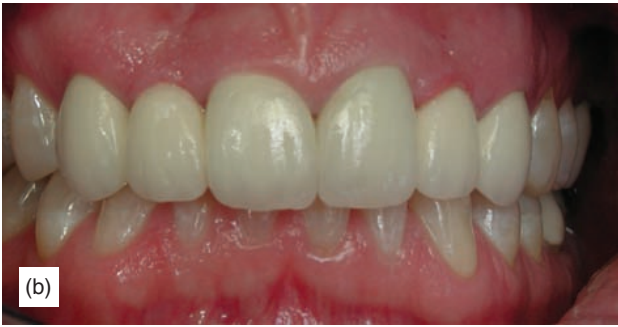
(a)



(b)

**شکل ۱.۳۶** دندانی به شدت تیره، که درمان ریشه شده و روی آن روکش اپک نصب شده، یک لبه خاکستری و یک نمای آدامس گونه، به جا مانده است

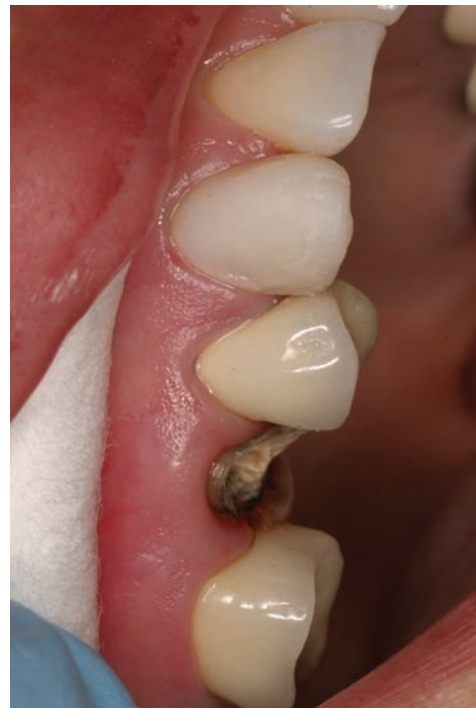

**شکل ۱.۳۹ (a)** این‌ها روکش‌هایی هستند که از نظر سلامت بالینی مقبولند ولی بیمار، تمایل به تعویض آن‌ها دارد. **(b)** بعد از تعویض روکش‌ها-یک مورد به شدت سخت که احتمالاً لثه‌ها در طی چند سال، دچار تحلیل خواهند شد.

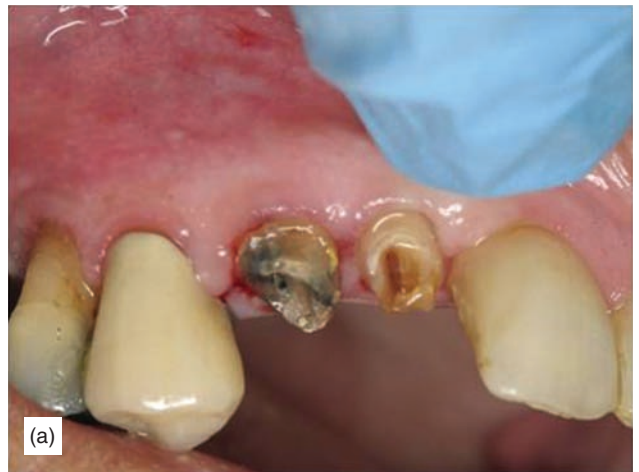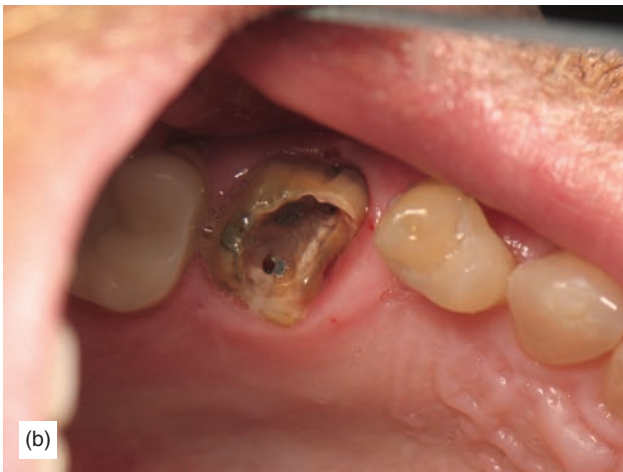آن‌ها مانع تشخیص چشمی پوسیدگی می‌شود و رادیو پاستیتی آن‌ها، بررسی رادیوگرافیک مشکلات را مختل می‌کند.

در حفرات ترمیمی کلاس دو و سه سنتی، باکس و اجزای گیر ساز و قوانین قدیمی ترمیمی که منجر به شکل‌گیری لبه‌های زیر لثه‌ای می‌شود نیز هر چه لبه ترمیم، عمیق‌تر باشد قرار دادن ماتریس و باند کردن به صورت قابل پیش‌بینی و نیز پر کردن دندان و اتمام و پرداخت و پالیش آن دشوارتر می‌شود. در فصول آینده تکنیک‌هایی را به بحث می‌گذاریم که نیاز به لبه‌های زیر لثه‌ای را به حداقل می‌رساند و یا تقریباً برطرف می‌کند.

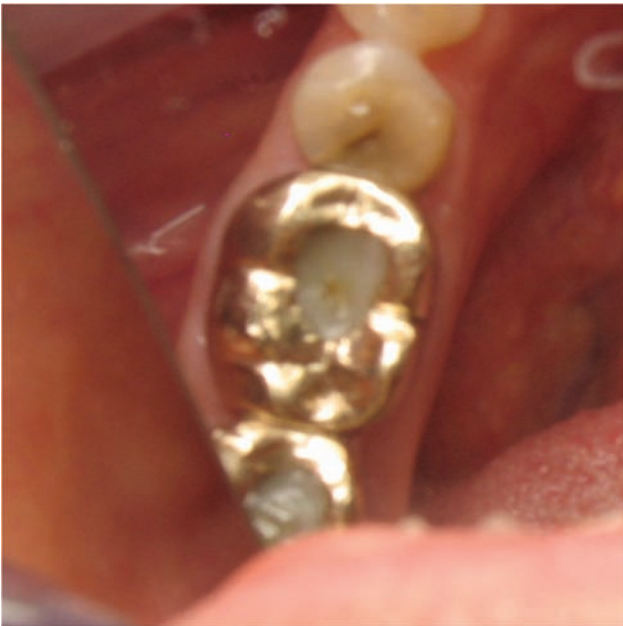در تراش‌های قدیمی که نیاز به دیواره‌های آگزیال و باکس و شولدر و سایر اجزای گیر ساز دارند، باید نسج بیشتری از دندان را تراشید که این تراش بیشتر، منجر به نزدیک شدن به پالپ دندان و افزایش حرارت و آسیب به پالپ می‌شود. نیاز به درمان ریشه، در دندان‌های روکش شده بیشتر می‌شود و عمر دندان‌ها کمتر می‌شود (شکل ۱.۴۲، ۱.۴۳). نتیجه نهایی این موارد، درد و حساسیت بیشتر بعد از کار و ناراضیاتی بیمار است و آینده‌نگری و بقای دندان نیز تحت تاثیر قرار می‌گیرد. عمر کوتاه‌تر روکش‌ها از نظر زیبایی، شانس واکنش‌های پالپی و نکروز پالپ و نیز آسیب‌های پر یودنتال را بیشتر می‌کند و توانایی



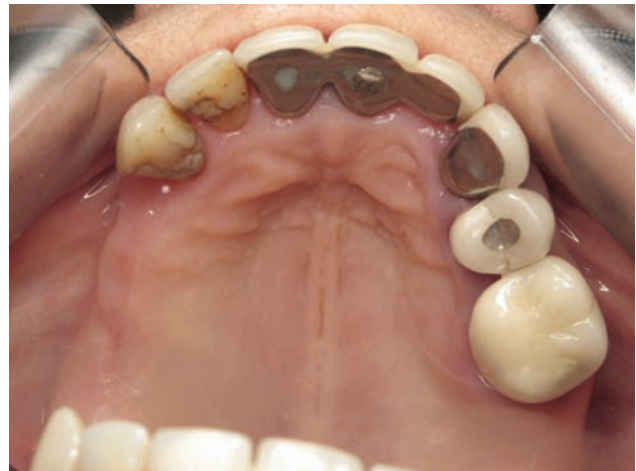**شکل ۱.۴۰** بعد از در آوردن روکش، آن‌چه که از دندان باقی مانده بود برای ترمیم ناکافی بود.



**شکل ۱.۴۱** شکست روکش‌ها که منجر به کشیدنی شدن دندان شده است.



شکل ۱.۴۳ دو دندان با روکش طلا که برای درمان ریشه، سوراخ شده اند.



شکل ۱.۴۲ سوراخ های کوچک متعددی روی این روکش ها هست که عواقب دیده نشده ولی شایع تراش های تهاجمی را نشان می دهد.

تعمیر و تعویض را در یک دوره زمانی مشخص، محدود می کند. با این همه عیب که در روکش های کامل سنتی وجود دارد، حتی با وجود عمر طولانی و ماندگاری بالایی که می تواند فراتر از عمر توام با سلامتشان باشد، این ترمیم ها را به سختی می توان موفق و با نتایج قابل پیش بینی دانست. در فصل دوم، مزایای دندانپزشکی کم تهاجمی بالبه های فوق لثه ای به عنوان یک رویکرد جایگزین برای دندانپزشکی سنتی مبتنی بر گیر مکانیکی بالبه های زیر لثه ای بررسی می شود.

## References

- Ruiz JL, Christensen GJ. Myths vs. realities: State of the art indirect posterior restorations. *J Cosmetic Dent*, 2011; 27(3): 63–72.
- Christensen GJ. Are tooth colored onlays viable alternatives to crowns? *Clinicians Report*, 2012; 5(1): 1, 3.
- Christensen GJ. The case for onlays versus tooth-colored crowns. *J Am Dental Assoc*, 2012; 143(10): 1141–1144.
- Ruiz JL, Kurtz R. Are full-coverage crowns overutilized? Supragingival partial-coverage designs as a first option. *Dent Today*, 2014; 33(5): 122, 124–125.
- Ruiz JL. Anterior and posterior partial-coverage indirect restorations using supragingival dentistry techniques. *J Mass Dent Soc*, 2012; 61(2): 16–19.
- White DJ. Dental calculus: Recent insights into occurrence, formation, prevention, removal and oral health effects of supragingival and subgingival deposits. *Eur J Oral Sci*, 1997; 105(5 Pt 2): 508–522.
- Satheesh K, MacNeill SR, Rapley JW, Cobb CM. The CEJ: a biofilm and calculus trap. *Compend Contin Educ Dent*, 2011; 32(2): 30–40.
- Reitemeier B, Hänsel K, Walter MH, Kastner C, Toutenburg H. Effect of posterior crown margin placement on gingival health. *J Prosthet Dent*, 2002; 87(2): 167–172.
- Sorensen SE, Larsen IB. Gingival and alveolar bone reaction to marginal fit of subgingival crown margins. *Eur J Oral Sci*, 1986; 94(2): 109–114.
- Lareto D. Effects of cervical margins on gingiva. *J Calif Dent Assoc*, 1969; 45: 19–22.
- Feng J, Aboyousssef H, Weiner S, Singh S, Jandinski J. The effect of gingival retraction procedures on periodontal indices and crevicular fluid cytokine levels: a pilot study. *J Prosthodont*, 2006; 15(2): 108–112.
- Ruiz JL, Christensen GJ. Rationale for the utilization of bonded nonmetal onlays as an alternative to PFM crowns. *Dent Today*, 2006; 25(9): 80–83.
- Black GV. *The Technical Procedures in Filling Teeth*. Chicago: HO Shepard Co. Printers; 1899, pp. 20–21.
- Shillingburg HT, Hobo S, Whitsett LD, Jacobi R, Brackett SE (eds). Principles of tooth preparations, in *Fundamentals of Fixed Prosthodontics*, 3rd ed. Quintessence Books; 1997, pp. 119–135.
- Potts RG, Shillingburg HT Jr, Duncanson MG Jr. Retention and resistance of preparations for cast restorations. *J Prosthet Dent*, 2004; 92(3): 207–212.
- Shillingburg HT Jr. Conservative preparations for cast restorations. *Dent Clin North Am*, 1976; 20(2): 259–271.
- Woolsey GD, Matich JA. The effect of axial grooves on the resistance form of cast restorations. *J Am Dent Assoc*, 1978; 97(6): 978–980.

- 18 AlFouzan, AF, Tashkandi EA. Volumetric measurements of removed tooth structure associated with various preparation designs. *Int J Prosthodont*, 2013; 26(6): 545–548.
- 19 Edelhoff D, Sorensen JA. Tooth structure removal associated with various preparation designs for posterior teeth. *Int J Periodontics Restorative Dent*, 2002; 22(3): 241–249.
- 20 Zollner A, Gaengler P. Pulp reactions to different preparation techniques on teeth exhibiting periodontal disease. *J Oral Rehabil*, 2000; 27(2): 93–102.
- 21 Thomas MS, Kundabala M. Pulp hyperthermia during tooth preparation: The effect of rotatory instruments, laser, ultrasonic devices and airborne particle abrasion. *J Calif Dent Assoc*, 2012; 40(9): 721–731.
- 22 Davis GR, Tayeb RA, Seymour KG, Cherukara GP. Quantification of residual dentine thickness following crown preparation. *J Dent*, 2012; 40(7): 571–576.
- 23 Dahl BL. Dentine/pulp reactions to full crown preparation procedures. *J Oral Rehabil*, 1977; 4(3): 247–254.
- 24 Langeland K, Langeland LK. Pulp reactions to cavity and crown preparation. *Aust Dent J*, 1970; 5(4): 261–276.
- 25 Padbury A, Eber R, Wang HL. Interactions between the gingiva and the margin of restorations. *J Clin Periodontol*, 2003; 30(5): 379–385.
- 26 Christensen GJ. The state of fixed prosthodontic impressions: room for improvement. *J Am Dent Assoc*, 2005; 136(3): 343–346.
- 27 Waerhaug J. Presence or absence of plaque on subgingival restorations. *Scand J Dent Res*, 1975; 83(1): 193–201.
- 28 Müller HP. The effect of artificial crown margins at the gingival margin on the periodontal conditions in a group of periodontally supervised patients treated with fixed bridges. *J Clin Periodontol*, 1986; 13(2): 97–102.
- 29 Larato DC. Effects of artificial crown margin extension and tooth brushing frequency on gingival pocket depth. *J Prosthet Dent*, 1975; 34(6): 640–643.
- 30 Polat NT, Ozdemir AK, Turgut M. Effects of gingival retraction materials on gingival blood flow. *Int J Prosthodont*, 2007; 20(1): 57–62.
- 31 Fazekas A, Csempesz F, Csabai Z, Vág J. Effects of presoaked retraction cords on the microcirculation of the human gingival margin. *Oper Dent*, 2002; 27(4): 343–348.