

پریودنتولوژی بالینی کارانزا (۲۰۱۹)

جلد سوم

مترجمین

دکتر حوری اصل روستا

دکتر ندا مسلمی

دکتر مهرانا صدیقی

دکتر مینا طاهری

دکتر یدالله سلیمانی شایسته

دکتر افشین خورسند

سرشناسه	: نیومن، مایکل جی. ۱۹۴۷-م. Newman, Michael G.
عنوان و نام پدیدآور	: پرپودنتولوژی بالینی کارانزا / مایکل جی. نیومن، هنری اچ. تاکه‌ئی، پری آر کلوکه‌ولد؛ مترجمین ندا مسلمی... [و دیگران].
مشخصات نشر	: تهران: شایان نمودار، ۱۳۹۸ -
مشخصات ظاهری	: ج: ۲۱/۵ × ۲۸/۵ س.م.
شابک	: دوره: ۱-۴۷۳-۲۳۷-۹۶۴-۹۷۸؛ ج: ۱-۴-۴۷۳-۲۳۷-۹۶۴-۹۷۸؛ ج: ۲-۳-۵۳۶-۲۳۷-۹۶۴-۹۷۸؛ ج: ۳-۵-۴۲۸-۲۳۶-۹۶۴-۹۷۸
وضعیت فهرست نویسی	: فایا
یادداشت	: عنوان اصلی: Newman and carranza's clinical periodontology, ۱۳th ed, ۲۰۱۸.
یادداشت	: مترجمین ندا مسلمی، مهرناز صدیقی، افشین خورسند، یدالله سلیمانی شایسته.
یادداشت	: ج: ۳ (چاپ اول: ۱۴۰۰) (فیبا).
یادداشت	: عنوان روی جلد: پرپودنتولوژی بالینی کارانزا ۲۰۱۹.
عنوان روی جلد	: پرپودنتولوژی بالینی کارانزا ۲۰۱۹.
موضوع	: پرپودنتولوژی
موضوع	: Periodontics
موضوع	: دندان پزشکی
موضوع	: Dentistry
شناسه افزوده	: تاکه‌ئی، هنری اچ. ۱۹۳۸-م.
شناسه افزوده	: Takei, Henry H.
شناسه افزوده	: کلوکه‌ولد، پری آر.
شناسه افزوده	: Klokkevold, Perry R.
شناسه افزوده	: کارانزا، فرمین ا. ۱۹۲۶-م.
شناسه افزوده	: Carranza, Fermin A.
شناسه افزوده	: مسلمی، ندا، ۱۳۵۷- مترجم
رده بندی کنگره	: RK۳۶۱
رده بندی دیویی	: ۶۱۷/۶۳۳
شماره کتابشناسی ملی	: ۵۷۶۸۳۱۷

نام کتاب: پرپودنتولوژی بالینی کارانزا ۲۰۱۹ (جلد سوم)

مترجمین: دکتر ندا مسلمی، دکتر حوری اصل روستا، دکتر مینا طاهری، دکتر مهرناز صدیقی، دکتر افشین خورسند، دکتر یدالله سلیمانی شایسته

ناشر: انتشارات شایان نمودار

شمارگان: ۱۰۰۰ جلد

مدیر تولید: مهندس علی خزعلی

حروفچینی و صفحه آرایی: انتشارات شایان نمودار

طرح جلد: آتلیه طراحی شایان نمودار

نوبت چاپ: اول

تاریخ چاپ: بهار ۱۴۰۰

شابک دوره: ۱-۴۷۳-۲۳۷-۹۶۴-۹۷۸

شابک جلد ۳: ۳-۵-۴۲۸-۲۳۶-۹۶۴-۹۷۸

قیمت: ۴۰۰۰، ۸۰۰ ریال



شایان نمودار

دفتر مرکزی: تهران / میدان فاطمی / خیابان چهلستون / خیابان دوم / پلاک ۵۰ / بلوک B / طبقه همکف / تلفن: ۸۸۹۸۸۸۶۸

وب سایت: shayannemoodar.com

اینستاگرام: Shayannemoodar

(تمام حقوق برای ناشر محفوظ است. هیچ بخشی از این کتاب، بدون اجازه مکتوب ناشر، قابل تکثیر یا تولید مجدد به هیچ شکلی، از جمله چاپ، فتوکپی، انتشار الکترونیکی، فیلم و صدا نیست.

این اثر تحت پوشش قانون حمایت از مولفان و مصنفان ایران قرار دارد.)

مقدمه مترجم

با یاری پروردگار، ترجمه جلد سوم ویرایش سیزدهم کتاب پرودنتولوژی بالینی کارانزا تقدیم حضور اساتید بزرگوار، دانشجویان عزیز و همکاران گرامی می‌شود. این کتاب یکی از جامع‌ترین منابع موجود در زمینه پرودنتولوژی بوده که هم به عنوان رفرنس کلاس‌های نظری و عملی و هم پشتیبانی برای کاربرد بالینی دانش پرودنتولوژی است که شامل جدیدترین اطلاعات و شواهد علمی در زمینه دانش پایه، روش‌های درمانی بنیادین و پیشرفته‌ترین تکنیک‌های بازسازی‌کننده، جراحی‌های ناحیه زیبایی و ایمپلنت‌های دندانی می‌باشد و توسط بزرگان این حوزه به نگارش درآمده است. یکی از تفاوت‌های ویرایش اخیر نسبت به ویرایش قبلی این است که در پایان هر فصل سناریوی یک بیمار که نمونه‌ای از کاربرد بالینی مطالب فصل می‌باشد، افزوده شده است. جلد سوم این ترجمه شامل فصول ۵۷ تا ۸۸ است که مربوط به تشخیص و درمان انواع بیماری‌های پرودونتال بوده و همچنین مباحث تکمیلی (آنلاین) را نیز شامل می‌شود. از شما خوانندگان گرامی صمیمانه درخواست داریم تا با ارسال نظرات و انتقادات خود یاری‌گر ما در این امر مهم باشید.

بهار ۱۴۰۰

دکتر ندا مسلمی، دکتر حوری اصل روستا، دکتر مینا طاهری، دکتر مهرناز صدیقی، دکتر افشین خورسند

دکتر یدالله سلیمانی شایسته

فهرست مطالب

قسمت پنجم: درمان جراحی

۶	فصل پنجاه و هفتم: فاز II درمان پریودنتال
۱۴	فصل پنجاه و هشتم: آناتومی جراحی پریودنتال و ایمپلنت
۲۷	فصل پنجاه و نهم: اصول کلی جراحی پریودنتال
۴۵	فصل شصت: درمان جراحی پریودنتال
۷۲	فصل شصت و یکم: درمان افزایش حجم لثه
۸۴	فصل شصت و دوم: جراحی Resective استخوان
۱۰۲	فصل شصت و سوم: جراحی بازسازی استخوان
۱۴۱	فصل شصت و چهارم: فورکیشن: درگیری و درمان آن
۱۵۵	فصل شصت و پنجم: جراحی پلاستیک و زیبایی پریودنتال
۱۹۵	فصل شصت و ششم: فیبرین غنی از پلاکت و لکوسیت: ویژگیهای بیولوژیک و کاربردها
۲۲۳	فصل شصت و هفتم: میکروسرجری پریودنتال
۲۴۱	فصل شصت و هشتم: کاربرد لیزر در درمان پریودنتال و پری ایمپلنت

قسمت ششم: ارتباط متقابل درمان‌های پریودنتال – رستوریتیو

۲۶۰	فصل شصت و نهم: آماده‌سازی پریودنشیوم برای اقدامات رستوریتیو
۲۷۵	فصل هفتاد: ارتباط متقابل پریودنتال – رستوریتیو
	فصل هفتاد و یکم: رویکرد چند رشته‌ای (multidisciplinary Approach) در برابر رویکرد بین رشته‌ای (Interdisciplinary Approach)
۲۹۹	فصل هفتاد و دو: رویکرد مشکلات دندانی و پریودنتال (Approach)

قسمت هفتم: مراقبت‌های حمایتی و نتایج درمان پریودنتال

۳۰۹.....	فصل هفتاد و دوم: درمان حمایتی پریودنتال
۳۲۵.....	فصل هفتاد و سوم: نتایج درمان پریودنتال
۳۳۶.....	فصل هفتاد و چهارم: آناتومی، بیولوژی و فانکشن بافت های پیرامون ایمپلنت (peri implant)
۳۵۹.....	فصل هفتاد و پنجم: ارزیابی بالینی بیمار ایمپلنت
۳۷۸.....	فصل هفتاد و ششم: تصویربرداری تشخیصی برای بیمار ایمپلنت
۳۹۸.....	فصل هفتاد و هفتم: ملاحظات پروتزی برای درمان ایمپلنت
۴۳۲.....	فصل هفتاد و هشتم: روشهای پایه‌ای جراحی ایمپلنت
۴۴۶.....	فصل هفتاد و نهم: افزایش موضعی ابعاد استخوان و بهبود محل قرارگیری ایمپلنت
۴۶۹.....	فصل هشتاد: اعمال جراحی پیشرفته ایمپلنت
۴۹۰.....	فصل هشتاد و یکم: مدیریت زیبایی در موارد دشوار (Minimally invasive) (رویکرد)
۵۱۰.....	فصل هشتاد و دوم: میکروسرجری ایمپلنت‌های دندانی: قراردعی فوری
۵۱۹.....	فصل هشتاد و سوم: جراحی پیزوالکتریک استخوان
۵۴۰.....	فصل هشتاد و چهارم: قراردعی ایمپلنت به کمک رایانه و فناوری دیجیتال (Digitally Assisted Implants surgery)
۵۵۵.....	فصل هشتاد و پنجم: عوارض و شکستهای مرتبط با ایمپلنت
۵۸۱.....	فصل هشتاد و ششم: درمان حمایتی ایمپلنت
۵۹۷.....	فصل هشتاد و هفتم: نتایج درمان ایمپلنت
۶۰۹.....	فصل هشتاد و هشتم: اطلس بیماریهای پریودنتال

قسمت پنجم: درمان جراحی

فصل ۵۷

فاز II درمان پریودنتال

Henry H. Takei

رئوس مطالب فصل

موارد تجویز جراحی پریودنتال
روش‌های درمان پاکت
نتیجه‌گیری

اهداف فاز جراحی
حذف پاکت در مقابل کنترل آن
ارزیابی مجدد بعد از درمان فاز I
نواحی مهم در جراحی پاکت

چکیده

بعد از تکمیل فاز I درمان که شامل آموزش به بیمار، کنترل بیوفیلیم و درمان ریشه کامل است، مناطق درگیر دوباره بررسی می‌شوند. بسیاری از موارد با Shrinkage یافت لثه و حذف یا کاهش عمق پاکت نیاز به درمان فاز I ندارند. فاز II در صورت نیاز به درمان سطح ریشه یا تصحیح نواقص آناتومیکی یا مورفولوژیک ضروری است. قرار دادن ایمپلنت دندانی می‌تواند قسمتی از این فاز باشد.

کلیدواژه‌ها:

periodontal reevaluation, plastic surgery, aesthetic surgery, resective surgery, regenerative surgery

جراحی را برای رسیدن به اهداف زیر بررسی می‌کند:

- کنترل یا حذف بیماری پریودنتال
- تصحیح نقایص آناتومیکی که ممکن است ناحیه را برای بروز بیماری پریودنتال مستعد نمایند، موجب اختلال زیبایی (استتیک) شوند، یا مانع از قرار دادن پروتزهای صحیح شوند.
- قرار دادن ایمپلنت جهت جایگزینی دندان‌های کشیده شده و بهبود شرایط ناحیه برای قرار دادن و عملکرد آن.

درمان بیماری پریودنتال که شامل بسیاری از تکنیک‌ها و روش‌هاست، به وضعیت بیماری و هدف نهایی درمان بستگی دارد. مشکلات اولیه با درمان فاز I موفق شامل برداشت روزانه بیوفیلیم توسط بیمار و جرم‌گیری و تسطیح سطح ریشه به صورت نیاز بر طرف می‌شود. بسیاری از کیس‌های متوسط تا پیشرفته بدون دسترسی جراحی به سطح ریشه برای جرم‌گیری و تسطیح آن و کاهش و حذف پاکت برای فراهم کردن امکان حذف بیوفیلیم توسط بیمار، درمان‌پذیر نیست. به مرحله جراحی، فاز دوم درمان نیز گفته می‌شود. این فصل تکنیک‌های

• **تکنیک‌های preprosthetic** که هدف آنها هماهنگی بافت‌های پریودنتال و بافت‌های مجاور برای دریافت پروتز است که شامل افزایش طول تاج، آگمنتاسیون ریج و عمیق کردن وستیبول می‌باشد. شکل ۱-۵۷ یک طبقه‌بندی سه تایی از روش‌های جراحی مورد استفاده در پریودانتیکس را ارائه می‌دهد: جراحی کاهش عمق پاکت، جراحی پلاستیک پریودنتال جراحی پیش پروتزی برای کاهش عمق پاکت شامل پروسه‌های افزایش (regenerative) و کاهشی (resective) است. جراحی پلاستیک پریودنتال شامل جراحی پروسه‌های زیبایی و آگمنتاسیون (اناتومیک) لثه می‌باشد. افزایش طول تاج، آگمنتاسیون ریج و قرار دادن ایمپلنت زیر مجموعه جراحی‌های پیش پروتزی هستند. جراحی‌های پلاستیک و زیبایی در فصل ۶۵ و جراحی‌های پیش پروتزی در فصل ۶۹ توضیح داده می‌شوند.

به علاوه جراحی پریودنتال قرار دادن ایمپلنت‌های دندانی را نیز شامل می‌شود. این تکنیک‌ها نه تنها جراحی قرار دادن ایمپلنت را در بر می‌گیرند، بلکه شامل جراحی‌های مربوط به آماده‌سازی ناحیه قرارگیری ایمپلنت، نظیر بالا بردن کف سینوس هستند و ریج بی‌دندانی کم عرض (Box ۱-۵۷). این روش‌ها در فصول ۷۹ و ۸۰ بحث می‌شوند.

درمان پاکت از طریق جراحی

درمان جراحی پاکت می‌تواند به منظور دسترسی به سطح ریشه بیمار برای اطمینان از برداشتن جرم زیرلثه‌ای قبل از جراحی تحریکی از سطح دندان یا حذف یا کاهش عمق پاکت پریودنتال انجام گیرد.

Box 57-1

جراحی پریودنتال

جراحی کاهش عمق پاکت

کاهشی (Resective) (ژنژیوکتومی، اپیکالی قرار دادن فلپ و فلپ‌های غیر جابه‌جا شونده با یا بدون برداشتن استخوان)
افزایشی (Regenerative) (فلپ همراه با مواد پیوندی، غشاء، و غیره)

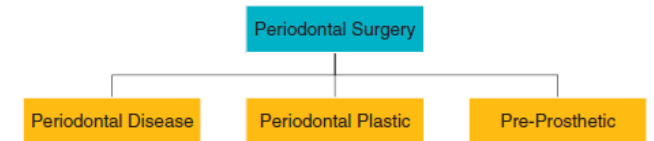
تصحیح نقایص آناتومیک/مورفولوژیک

تکنیک‌های جراحی پلاستیک در عریض کردن لثه چسبیده (پیوند لثه‌ای آزاد و تکنیک‌های دیگر)

جراحی استتیک (پوشش ریشه، بازسازی پاپیلا لثه‌ای)

تکنیک‌های Preprosthetic (افزایش طول تاج، تصحیح ریج، عمیق کردن عمق وستیبول)

قرار دادن ایمپلنت‌های دندانی و نیز تکنیک‌های آماده‌سازی ناحیه برای قرار دادن ایمپلنت (رژنراسیون هدایت‌کننده استخوانی [GBR] و پیوند سینوس)



شکل ۱-۵۷ طبقه‌بندی جراحی‌های پریودنتال. پروسه‌های جراحی پریودنتال شامل جراحی کاهش عمق پاکت، جراحی پلاستیک پریودنتال و جراحی پیش پروتزی می‌شود.

بسیاری از کیس‌ها، در فاز I به خوبی درمان می‌شوند. فصول فصل پنجم در مورد تکنیک، مفاهیم مورد استفاده در درمان بیماران که به منظور کاهش یا حذف پاکت و دستیابی به سطح ریشه نیاز به جراحی دارند، بحث می‌کند.

اهداف فاز جراحی

فاز جراحی پریودنتال با هدف دستیابی به نتایج زیر صورت می‌پذیرد:

۱- بهبود پروگنوز دندان‌ها و جانشین‌های آنها

۲- بهبود استتیک (esthetics)

مرحله جراحی شامل تکنیک‌هایی است که به منظور درمان پاکت و تصحیح مشکلات مورفولوژیک وابسته به آن که ضایعات موکوژنژیوال نامیده می‌شود انجام می‌گیرد. در بسیاری از موارد اعمال فوق با هم همراه شده طوری که یک جراحی دارای هر دو هدف می‌باشد.

(۱) دسترسی به سطوح ریشه‌ای را بهبود بخشیده و حذف تمام محرک‌ها را ممکن می‌سازند، (۲) عمق پاکت را کاهش داده یا حذف می‌کنند و این امکان را برای بیمار فراهم می‌کنند تا سطوح ریشه‌ای را عاری از پلاک نگه دارد، و (۳) بافت نرم و سخت را تغییر شکل داده تا توپوگرافی هماهنگ ایجاد شود. در جراحی با استفاده از روش کاهشی (resective) یا روش افزایشی (regenerative) و یا ترکیبی از هر دو روش، عمق پاکت کاهش داده می‌شود. (Box ۱-۵۷). (فصل‌های ۶۰ تا ۶۱).

هدف دوم مرحله جراحی پریودنتال تصحیح نقایص مورفولوژیک آناتومیکی است که ممکن است ناحیه را برای تجمع پلاک مستعد ساخته و باعث عود پاکت یا نقایص زیبایی شوند. هدف از تصحیح نقایص آناتومیک تغییر بافت مخاطی و لثه‌ای و تصحیح نقایصی است که ممکن است زمینه‌ساز ایجاد بیماری باشند. این جراحی‌ها در بافت‌های بدون التهاب و در عدم حضور پاکت انجام می‌گیرند. (Box ۱-۵۷):

• **تکنیک‌های جراحی پلاستیک (plastic)** که با استفاده از روش‌های پیوندی مختلف برای ایجاد یا افزایش عرض لثه چسبیده انجام می‌شوند.

• **تکنیک‌های جراحی زیبایی (esthetic)** که در پوشش ریشه‌های عریان و بازسازی پاپیلاز دست‌رفته استفاده می‌شوند.

منظم حداکثر هر ۳ ماه یکبار مشتمل بر SRP و تقویت بهداشت دهانی، بدون مشاهده شواهد رادیوگرافیکی از تحلیل شدید استخوان، در یک شرایط سالم حفظ نمود. در این بیماران می توان با استفاده از پروب پریودنتال باریک پاکت باقی مانده را معاینه کرد؛ ولی درد، آگزودا و خونریزی مشاهده نمی شود. این حالت نشانگر آن است که هیچگونه پلاکی روی سطوح ریشه‌ای زیر لثه‌ای تشکیل نمی شود.

این یافته‌ها موارد تجویز جراحی پریودنتال را تحت تأثیر قرار نمی دهند. زیرا نتایج وابسته به آشکار شدن سطوح ریشه‌ای طی جراحی جهت حذف کامل عوامل محرک می باشند. با این حال، این یافته‌ها بر اهمیت فاز نگهدارنده و نظارت دقیق بر میزان چسبندگی (level of attachment) و عمق پاکت و نیز متغیرهای کلینیکی دیگر (خونریزی، ترشح آگزودا و لقی دندان) تأکید دارند. تبدیل پاکت اولیه عمیق و فعال به نوع کم عمق غیر فعال و قابل نگهداری، مستلزم انجام نوعی درمان قطعی پاکت و نظارت مداوم بعد از آن است.

عمق پاکت یک معیار کلینیکی بسیار مفید و مورد استفاده می باشد، اما باید در ارتباط با سطح چسبندگی (level of attachment) وجود خونریزی، ترشح آگزودا و درد مورد تحلیل قرار گیرد. مهمترین متغیر جهت ارزیابی این که آیا یک پاکت (با سالکوس عمیق) پیشرونده است یا خیر، شاخص سطح چسبندگی می باشد که بر حسب میلی متر از CEJ اندازه گیری می شود. جابه جایی اپیکالی سطح چسبندگی، دندان را به مخاطره می اندازد، نه افزایش عمق پاکت که ممکن است ناشی از حرکت کروئالی مارجین لثه باشد.

عمق پاکت همچنان به عنوان یک متغیر مهم است که در انتخاب روش درمانی نقش دارد. Lindhe و همکارانش تأثیر root planing تنها و یا همراه با M.W.F (modified Widman flap) را روی سطح چسبندگی به دست آمده در ارتباط با عمق پاکت اولیه مقایسه کردند.^۸ آنها گزارش کردند که SRP در صورتی که در پاکت‌های با عمق کمتر از ۲/۹ mm انجام شوند باعث از دست دادن چسبندگی می شوند در صورتی که همین اقدام موجب به دست آوردن چسبندگی در پاکت‌های عمیق تر می گردد. MWF اگر در پاکت‌های کمتر از ۴/۲ میلی متر انجام شود باعث از دست رفتن چسبندگی می شود اما همین اقدام در پاکت‌های عمیق تر از ۴/۲ mm منجر به کسب چسبندگی بیشتری نسبت به root planing می گردد. از دست رفتن چسبندگی، به معنای از دست دادن واقعی چسبندگی بافت همبند است، در صورتی که به دست آوردن آن ممکن است کاذب باشد، زیرا بعد از درمان قابلیت نفوذ پروب به بافت همبند موجود در اپیکال قاعده پاکت کاهش می یابد.^{۹، ۱۷}

به علاوه، عمق‌های پروبینگ به دست آمده، متعاقب درمان فعال و ترمیم (تقریباً ۶ ماه بعد از درمان) را می توان بدون تغییر یا حتی همراه با

مطالعات نشان داده‌اند که می توان درمان‌های مداوم و حذف مناسب پلاک توسط بیمار، پاکت غیر فعال را در دوره‌های زمانی طولانی با loss of attachment ناچیز حفظ نمود.^{۱۶، ۱۷، ۱۸} البته با تبدیل پاکت به سالکوس سالم نتیجه قابل اعتمادتر و پایدارتری حاصل می شود. کف سالکوس سالم می تواند در ناحیه عمق پاکت قبلی یا در ناحیه‌ای کروئالی تر از عمق پاکت قبلی قرار گیرد. در حالت اول چسبندگی به دست نمی آید (شکل ۱-۵۷) (پایین چپ) و ناحیه‌ای از ریشه که قبلاً دیواره دندان‌های پاکت را تشکیل می داد اکسپوز می شود. این به این معنا نیست که درمان پریودنتال باعث تحلیل لثه شده است بلکه درمان پریودنتال تحلیل لثه‌ای را که قبلاً در اثر بیماری ایجاد شده بود، نمایان کرده است. همچنین سالکوس سالم ممکنست کروئالی تر از عمق پاکتی که قبلاً وجود داشت قرار گیرد (شکل ۱-۵۷) (پایین وسط و راست)، به عبارتی دیگر، در این حالت پریودنشیوم مارژینال بازسازی شده است و نتیجه آن ایجاد سالکوسی با عمق طبیعی و کسب چسبندگی (gain of attachment) می باشد. ایجاد سالکوس سالم و پریودنشیوم بازسازی شده مستلزم بازسازی کامل وضعیت به حالتی که قبل از شروع بیماری پریودنتال وجود داشت می باشد که البته این نتیجه ایده‌آل از درمان است. نمودار بازسازی استخوان (شکل ۳-۵۷) (پایین وسط و راست) برای تصویر هدف است و گر نه بازسازی استخوان بدون دیواره به ندرت حاصل می شود (فصل ۳۴ را ببینید).

حذف پاکت در مقابل کنترل آن

معمولاً حذف پاکت (کاهش عمق به حد سالکوس لثه‌ای نرمال) یکی از مهمترین اهداف درمان‌های پریودنتال در نظر گرفته می شود. به علت نیاز به افزایش دسترسی دندانپزشک به سطوح ریشه‌ای در طی درمان و افزایش دسترسی بیمار بعد از ترمیم، این مسأله از اهمیت ویژه‌ای برخوردار است. در حال حاضر عقیده رایج این است که: اگرچه به طور کلی، حضور پاکت‌های عمیق بعد از درمان نشانگر خطر بالاتری از پیشرفت بیماری در مقایسه با نواحی کم عمق می باشد، اما میزان عمق پروبینگ به خودی خود پیش بینی کننده خوبی برای از دست دادن چسبندگی در آینده نمی باشد. از طرف دیگر، عدم وجود پاکت‌های عمیق در بیماران درمان شده یک عامل پیش کننده عالی از پریودنشیوم با ثبات است.^۹

مطالعات دراز مدت در مورد روش‌های درمانی مختلف که در عرض بیش از ۳۰ سال گذشته صورت گرفته‌اند نتایج ضد و نقیضی را نشان داده‌اند^{۱۶، ۱۷} که شاید به خاطر مشکلات ذاتی مربوط به طرح‌های «split-mouth» باشد. البته به طور کلی بعد از درمان‌های جراحی، پاکت‌هایی که به عمق کم یا عمق متوسط باز می گردند را می توان با معاینات دوره‌ای

ناحیه ۴: لثه چسبنده

وجود یا فقدان نوار کافی از لثه چسبنده شاخصی است که در زمان انتخاب روش درمان پاکت باید در نظر گرفته شود. تکنیک‌های تشخیصی برای مشکلات موکوژنژیوال در فصل ۶۳ توضیح داده شده‌اند. لثه چسبنده ناکافی ممکن است در اثر چسبندگی بلند فرنوم، تحلیل لثه‌ای قابل ملاحظه یا پاکت عمیقی که به حد خط موکوژنژیوال رسیده است ایجاد شود. تمام این شرایط احتمالی باید بررسی شده و تأثیرشان روی درمان پاکت تعیین شود.

موارد تجویز جراحی پرئودنتال

یافته‌های زیر می‌توانند از موارد تجویز جراحی پرئودنتال باشند:

- ۱- نواحی دارای کانتور (Contour) استخوانی ناهماهنگ، کریترهای عمیق و ضایعات دیگر معمولاً نیاز به درمان‌های جراحی دارند.
- ۲- اگر پاکت‌های روی دندان‌ها به گونه‌ای باشد که برداشت کامل عوامل تحریکی از روی ریشه از نظر کلینیکی غیر ممکن به نظر می‌رسد؛ ممکن است نیاز به جراحی باشد. این حالت غالباً در نواحی مولرها و پرمولرها روی می‌دهد.

۳- در موارد درگیری فور کیشن در جهه II یا III جهت حذف کامل عوامل موضعی، و نیز در صورت نیاز به قطع ریشه یا hemisection. مداخله جراحی لازم است.

۴- پاکت‌های داخل استخوانی در ناحیه دیستال مولرهای انتهایی که غالباً با مشکلات موکوژنژیوال پیچیدگی پیدا می‌کنند معمولاً به روش‌های غیر جراحی پاسخ نمی‌دهند.

۵- التهاب‌های پایدار در نواحی دارای پاکت‌های متوسط تا عمیق ممکن است نیاز به انجام جراحی داشته باشند. در این مناطق معمولاً جرم زیرلثه‌ای کاملاً حذف نشده است. در نواحی با پاکت‌های کم عمق یا سالکوس نرمال وجود التهاب پایدار ممکن است در ارتباط با وجود مشکلات موکوژنژیوال یا نبود لثه کراتیزه باشد. ترامادر این نواحی می‌تواند باعث خونریز شود.

روش‌های درمان پاکت

روش‌های درمان پاکت را می‌توان تحت سه عنوان اصلی طبقه‌بندی نمود:

۱- تکنیک‌های New attachment که نتایج ایده‌آل دارد زیرا با ایجاد چسبندگی مجدد لثه به دندان در ناحیه‌ای کرونالی تراز عمق پاکتی که قبلاً وجود داشت پاکت حذف می‌شود. New attachment اغلب با تشکیل استخوان و بازسازی بافت همبند PDL و سمنتوم همراه است.

کاهش، طی دوره نگهدارنده که شامل پروفیلاکسی دقیق در هر سه ماه یکبار می‌باشد، حفظ کرد.^۸

Rosling و Ramfjord و همکارانشان^{۱۲،۱۳} نشان دادند که علی‌رغم هر گونه تکنیک جراحی به کار رفته در درمان پاکت، میزان مشخصی از عمق پاکت مجدداً به وجود می‌آید. بنابراین هدف، حفظ این عمق بدون از دست دادن چسبندگی بیشتر، است.

ارزیابی مجدد بعد از درمان فاز ۱

بر اساس مطالعات دراز مدتی که قبلاً متذکر شدیم متوجه شدیم که تمام بیماران ابتدا باید با SRP درمان شوند و تصمیم نهایی در مورد نیاز به جراحی پرئودنتال باید تنها بعد از ارزیابی دقیق تأثیر فاز ۱ درمان صورت پذیرد.^۹ به طور کلی این ارزیابی نباید در کمتر از ۳-۱ ماه انجام شود و گاهی تا ۹ ماه بعد از تکمیل فاز I درمان صورت می‌گیرد. ارزیابی مجدد وضعیت پرئودنتال شامل پروب کردن کل دهان، و بررسی مجدد از لحاظ وجود جرم، پوسیدگی‌های ریشه، ترمیم‌های ناقص و کلیه علائم التهاب پایدار می‌باشد.

نواحی مهم در جراحی پاکت

ملاک انتخاب تکنیک جراحی جهت درمان پاکت بر اساس یافته‌های کلینیکی موجود در دیواره بافت نرم پاکت، سطح دندان، استخوان زیرین و لثه چسبنده صورت می‌گیرد.

ناحیه ۱: دیواره بافت نرم پاکت

ویژگی‌های مورفولوژیک، ضخامت، و توپوگرافی دیواره بافت نرم پاکت و پایداری تغییرات آماسی باید ارزیابی شود.

ناحیه ۲: سطح دندان

وجود رسوبات و تغییرات ایجاد شده روی سطح سمنتوم باید شناسایی شده و امکان دسترسی به سطوح ریشه جهت کاربرد وسایل باید مشخص گردد. درمان فاز I، اگر تمام مشکلات موجود روی سطح ریشه را برطرف نکند، لااقل باید بسیاری از آنها را برطرف کند. در ارزیابی نتایج درمان فاز I، نیاز به درمان‌های بیشتر و شیوه انجام آن تعیین شود.

ناحیه ۳: استخوان زیرین

شکل و ارتفاع استخوان آلوئول مجاور دیواره پاکت باید به وسیله پروب کردن دقیق و معاینات کلینیکی و رادیوگرافیک معین گردد. تعداد دیواره‌های استخوانی (یک، دو یا سه دیواره) تعیین می‌کند که جراحی رزکتیو یا رزراتیو باید استفاده شود. کریترهای (craters) استخوانی، تحلیل استخوان (bone loss) افقی و عمودی و سایر نقایص استخوانی از معیارهای بسیار مهم در انتخاب تکنیک درمان هستند.

مختلف، تکنیکی که به شکل موفقیت آمیز مشکلات را با کمترین اثرات ناخواسته حل کند انتخاب می شود. دندانپزشکانی که برای حل تمام مشکلات پریودنتال تنها از یک تکنیک استفاده می کنند، متأسفانه طیف وسیعی از تکنیک های موجود را که ممکنست به نفع بیمار باشد در نظر نمی گیرند.

درمان انواع پاکت ها

درمان پاکت های لته ای. پاکت لته ای فاقد جزء استخوانی است (بدون از دست رفتن چسبندگی) و معمولاً بافت لته ای ادماتوز یا فیبروتیک است. دو عامل باید در نظر گرفته شوند: (۱) ویژگی دیواره پاکت و (۲) امکان دسترسی به آن. دیواره پاکت می تواند ادماتوز (edematous) و یا فیبروتیک (fibrotic) باشد. بافت ادماتوز بعد از حذف عامل موضعی انقباض یافته و بدین وسیله باعث کاهش یا حذف کامل عمق پاکت می گردد؛ بنابراین SRP تکنیک انتخابی در این موارد می باشد.

عمق پاکت های با دیواره فیبروتیک بعد از SRP به طور محسوسی کاهش پیدا نمی کند؛ بنابراین آنها را باید با جراحی حذف نمود. تا این اواخر ژنژیوکتومی تنها تکنیک موجود بود؛ اگرچه این تکنیک به طور موفقیت آمیزی این مشکل را برطرف می کند، اما در مواردی که از دیاد حجم لته ای قابل توجه است (مثل از دیاد حجم شدید ناشی از مصرف فنی توئین) ممکن است زخم وسیعی بر جای گذارد که همراه با درد و طولانی شدن زمان ترمیم خواهد بود. در این موارد MWF به شکل مناسبی می تواند این مشکل را با ناراحتی کمتر بعد از عمل حل کند (به فصل ۶۱ مراجعه کنید). بعضی از کلینیسین ها، لیزر را برای درمان افزایش حجم لته پیشنهاد می کنند (فصل ۶۸ را ببینید).

درمان پریودنتیت خفیف

در پریودنتیت خفیف یا اولیه، میزان مختصری bone loss و از دست رفتن چسبندگی روی داده است و پاکت ها کم عمق یا متوسط می باشند. در این موارد روش های محتاطانه و بهداشت دهانی مناسب و در صورت نیاز جرم گیری به تسطیح سطوح ریشه برای کنترل بیماری کفایت می کند. پریودنتیت اولیه ای که در نواحی ای که قبلاً درمان شده عود کرده است نیاز به آنالیز کامل عوامل ایجاد کننده عود، داشته و گاهی به دلیل جرم باقی مانده از درمان قبلی و یا عواملی مثل open margin یا رستوریشن زیر لته ای اتفاق می افتد. گاهی انجام جراحی جهت تصحیح آنها ضرورت دارند.

درمان پریودنتیت متوسط تا شدید در ناحیه قدامی

دندان های قدامی از نظر زیبایی بسیار حائز اهمیت می باشند؛ بنابراین تکنیک هایی که حداقل میزان عریانی ریشه ای قابل مشاهده را ایجاد

۲- برداشتن دیواره پاکت از معمول ترین روش ها است. دیواره پاکت، بافت نرم و در مواردی که پاکت تحت استخوانی (intrabony) وجود دارد استخوان را نیز شامل می شود. این دیواره را می توان به روش های زیر برداشت:

- Shrinkage یا Retraction، به این ترتیب که با حذف بیوفیلیم یا پلاک و با انجام جرم گیری و تسطیح سطح ریشه فرآیند آماسی بر طرف شده و بنابراین لته انقباض یافته و عمق پاکت کاهش می یابد.
- Surgical removal با تکنیک ژنژیوکتومی یا از طریق فلپ Undisplaced صورت می پذیرد.
- Apical displacement توسط فلپ جابه جا شونده به طرف اپیکال انجام می شود.

۳- برداشتن دیواره دندان پاکت که به صورت کشیدن دندان یا قطع قسمتی از دندان (همی سکشن یا قطع ریشه) در صورت درگیر فورکیشن، انجام می گیرد.

تکنیک های مورد استفاده و عوامل مؤثر در انتخاب آنها در فصول ۶۰ تا ۶۳ توضیح داده می شوند.

معیارهای انتخاب روش جراحی

تعیین معیارهای علمی در برقراری موارد تجویز هر تکنیک مشکل است و نیاز به مطالعات طولانی مدت در مورد تعداد زیادی از موارد بیماری، در طول سال ها و استانداردها و عوامل متعدد و متغیرهای مختلف می باشد. هر چند تجربیات کلینیکی ملاک هایی را برای انتخاب روش مورد نیاز در حذف پاکت در موارد ویژه ارائه می دهد انتخاب تکنیک برای درمان ضایعه پریودنتال خاص مبتنی بر ملاحظات زیر است:

- ۱- ویژگی های پاکت: عمق، ارتباط با استخوان و شکل آن.
- ۲- میزان دسترسی جهت استفاده از ابزارها، نظیر درگیری ناحیه فورکا.
- ۳- وجود ضایعات موکوژنژیوال.
- ۴- پاسخ به درمان فاز I.
- ۵- همکاری بیمار، شامل توانایی در انجام بهداشت دهانی مؤثر و ترک سیگار
- ۶- سن و سلامت عمومی بیمار.
- ۷- تشخیص کلی بیماری: انواع مختلف از دیاد حجم لته و انواع پریودنتیت (نظیر پریودنتیت مارجینال مزمن، پریودنتیت مهاجم موضعی، پریودنتیت مهاجم منتشر).
- ۸- ملاحظات زیبایی.
- ۹- درمان های پریودنتال قبلی.

هر یک از این متغیرها در رابطه با تکنیک های موجود در درمان پاکت آنالیز شده و یک تکنیک مشخص انتخاب می شود. از میان تکنیک های

مزیا ل پره مولر اول ماگز یلا، می باشد. و ویژگی های مورفولوژیک ریشه، خصوصاً در ارتباط با فور کیشن ها، ممکن است مشکلات غیر قابل حلی را برای استفاده از ابزارها در محیط بسته ایجاد کنند؛ بنابراین جراحی غالباً در این نواحی تجویز می شود.

هدف از جراحی در ناحیه خلفی افزایش دسترسی و یا کاهش قابل توجه عمق پاکت در مواقعی که نیاز به جراحی استخوان می باشد، است. و معمولاً *apically displaced* یا *undisplaced* به دست می آید (فصل ۶۰ را ببینید).

در بسیاری از موارد پرئودنتیت متوسط تا شدید، ضایعه استخوانی ایجاد شده نیاز به درجاتی از تغییر شکل استخوان یا روش های رژنراتیو دارند. زمانی که امکان بازسازی ضایعات استخوانی وجود دارد، *modified PPF* یا *papilla preservation flap* تکنیک انتخابی است زیرا ناحیه اینترپروگزیمال را که اغلب ضایعات در آن قرار دارند بهتر حفاظت می کند. انتخاب دوم و سوم به ترتیب شامل فلپ سالکولار و *MWF* می باشد که تا حد ممکن باعث حفظ پاپیلا می شوند.

زمانی که ضایعه استخوانی با عدم امکان بازسازی استخوانی وجود دارند، مانند کریترهای بین دندانی تکنیک انتخابی *apically displaced* یا *undisplaced* فلپ با شکل دهی استخوان (*osseous contouring*) می باشد.

تکنیک های جراحی برای تصحیح ضایعات مورفولوژیک

موضوعات و اصول تکنیکی که برای تصحیح ضایعات مورفولوژیک (موکوژینژیوال، زیبایی، و *preprosthetic*) به کار برده می شوند در فصل ۶۰ و ۶۲ ارائه خواهد شد.

تکنیک های جراحی جهت قرار دادن ایمپلنت و مشکلات وابسته

موضوعات و اصول این تکنیک ها در فصل ۷۵ تا ۸۰ توصیف خواهد شد.

نتیجه گیری

برای دستیابی و حفظ سلامت پرئودنتال اقدامات بسیاری لازم است. بعد از اتمام فاز I درمان که شامل آموزش بیمار، کنترل بیوفیلم و تسطیح سطح ریشه کامل، نواحی پرئودنتال درگیر مجدداً ارزیابی می شوند. لزوم ورود به فاز II که شامل جراحی پرئودنتال می شود با توجه به نتایج فاز I و شدت بیماری پرئودنتال بررسی می شود. جراحی پرئودنتال که شامل پروسه های جراحی زیبایی، پلاستیک، رژنراتیورزکتیو می شود در صورتی که دسترسی به سطح ریشه را تصحیح نقایص آناتومیک و مورفولوژیک ناحیه نیاز باشد الزامی است. قرار دادن ایمپلنت دندانی نیز در این فاز قرار می گیرد.

می کنند باید در مرحله اول مورد توجه قرار گیرند. گرچه اهمیت زیبایی ممکن است برای بیماران مختلف متفاوت باشد اما باید به خاطر داشت که درمان نشدن پاکت ممکن است دندان را به مخاطره بیندازد. طرح نهایی ممکن است بین سلامت و زیبایی مورد مصالحه قرار گیرد و به این ترتیب هم سلامت و هم زیبایی را نمی توان در حد ایده آل انتظار داشت. بیمار باید قبل از درمان احتمال تحلیل لثه و از دست رفتن پاپیلا بین دندانی مطلع شود.

دندان های قدامی مزایایی را از لحاظ انجام روش محافظه کارانه (غیر جراحی) دارا می باشند؛ (۱) همه آنها تک ریشه ای بوده و به آسانی قابل دسترسی هستند؛ (۲) همکاری و دقت بیمار در کنترل پلاک به آسانی امکان پذیر می باشد. بنابراین **SRP تکنیک انتخابی برای دندان های قدامی می باشد.**

هر چند گاهی تکنیک جراحی ممکن است در بهبود دسترسی به ریشه ها جهت صاف کردن سطح ریشه (RP) یا جراحی رژنراتیو ضایعه استخوانی ضرورت پیدا کند. فصول ۵۹، ۶۰ و ۶۳ در مورد جنبه های جراحی بحث می کند.

papilla preservation flap (PPF) را می توان برای هر دو منظور به کار برد و نیز این روش نتیجه جراحی بهتری (تحلیل لثه کم و کاهش احتمال تشکیل کریتر بافت نرم اینترپروگزیمالی) را در پی خواهد داشت.^{۱۴}

زمانی که دندان ها از نظر اینترپروگزیمالی بیش از حد نزدیک هستند تکنیک P.P.F شاید آسان نباشد و تکنیکی که پاپیلا را دو نیمه می کند و تا حد امکان پاپیلا حفظ می کند بایستی مورد استفاده قرار گیرد. زمانی که زیبایی در درجه اهمیت اول نباشد *modified Widman flap* را می توان انتخاب نمود. در این تکنیک برش *internal bevel* در حد ۲-۱ mm از مارجین لثه داده شده و فلپ نازک نمی شود. این روش ممکن است منجر به تحلیل لثه ای جزئی شود.

در موارد با درگیری استخوانی پیشرفته، ممکن است نیاز به شکل دهی (*contouring*) استخوان باشد، اگرچه با این اقدام ریشه ها اکسپوز خواهند شد. تکنیک انتخابی در این موارد *apically displaced flap with bone contouring* است. بیمار باید قبل از جراحی در خصوص نتایج زیبایی درمان مرتبط با تحلیل لثه آگاه شود.

درمان پرئودنتیت متوسط تا شدید در ناحیه خلفی

در درمان پرئودنتالها و مولرها ماگز یلا و مندیبیل معمولاً مشکلات زیبایی خاصی مطرح نمی باشد، بلکه اغلب دسترسی مدنظر است. ضایعات استخوانی در این نواحی شایع تر از ناحیه قدامی بوده و معمولاً با ضایعات داخل استخوانی عمیق و مشکلات آناتومیک ریشه خصوصاً در سطح

فصل ۵۸

آناتومی جراحی پریدنتال و ایمپلنت

Fermin A. Carranza, Perry R. Klokkevold

رئوس مطالب فصل

عضلات	مندیبیل
فضاهای آناتومیک	ماکزینا
نتیجه‌گیری	اگزوستوز

چکیده

تمام کلینیسیین‌هایی که جراحی پریدنتال و ایمپلنت را انجام می‌دهند باید از آناتومی دهان و سر و گردن آگاهی کامل داشته باشند. چندین ساختار حیاتی و آناتومیک در ناحیه جراحی و / یا فیزیکی دندانها و فکین وجود دارد. این ساختارها در معرض آسیب در حین جراحی پریدنتال و ایمپلنت قرار می‌گیرند. ساختارهای عصبی - عروقی خصوصاً در پروسه‌های برش و dissection و دریل کردن برای قرار دادن ایمپلنت و بازسازی استخوان، در معرض خطر آسیب هستند. ورود ناخواسته به فضاهای آناتومیک از جمله فضای ساب‌لینگال و ساب‌منتال ریسک خونریزی و متعاقب آن عفونت را بالا می‌برد. این فصل ساختارهای مهم آناتومیک ماکزینا، مندیبیل و بافت‌های اطراف را که هنگام برنامه‌ریزی برای جراحی پریدنتال و ایمپلنت مهم هستند را مرور می‌کند.

کلیدواژه‌ها:

oral anatomy, vital structures, neurovascular, fascial spaces, maxillary sinus, mental foramen, inferior alveolar nerve, incisive canal, greater palatine foramen, muscle attachment

فضاهای آناتومیک که در مجاورت محدوده جراحی پریدنتال و ایمپلنت وجود دارند بسیار مهم هستند. در این فصل فقط محدوده مرتبط به پریدنتال و ایمپلنت مورد توجه قرار می‌گیرد و برای کسب جزئیات بیشتر این ساختمان‌ها رجوع به کتاب‌های آناتومی دهان توصیه می‌شود.^۴

آگاهی دقیق از آناتومی پریدنتال و ساختمان‌های سخت و نرم اطراف آنها جهت تعیین محدوده و امکان انجام اعمال جراحی پریدنتال و ایمپلنت و به حداقل رساندن خطرات آن ضروری است. ارتباط خاص میان استخوان، عضلات، عروق خونی، اعصاب و همین‌طور موقعیت

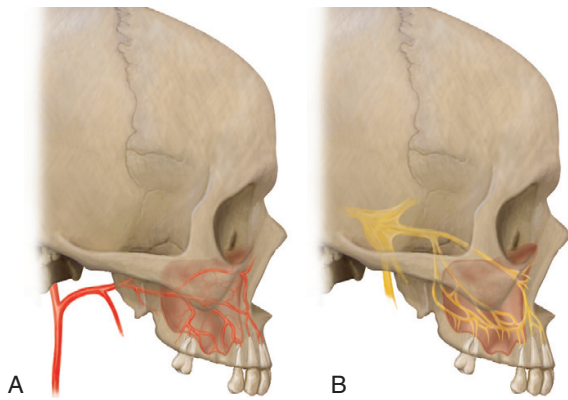
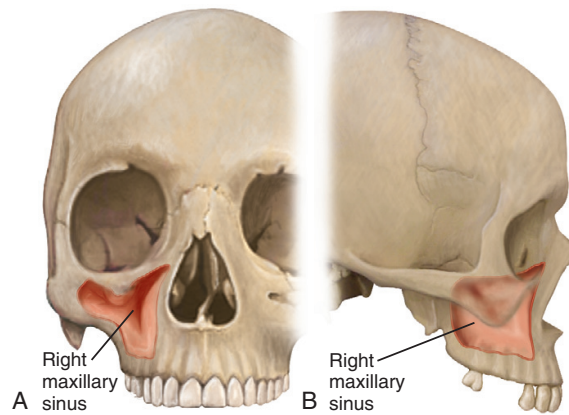


Figure 53-14 Blood supply and innervation of the maxillary sinus.

شکل ۱۴-۵۸ تغذیه خونی و عصب دهی سینوس ماگزیلاری A. منبع خون شریانی B. عصب دهی سینوس ماگزیلا



شکل ۱۳-۵۸ محل و آناتومی سینوس ماگزیلاری A. نمای روبرو B. نمای جانبی

ماگزیلا

ماگزیلا استخوان زوجی است که به واسطه سینوس ماگزیلا و حفره بینی توخالی بوده و دارای ۶ زائده می باشد:

- زائده آلوئولار که حاوی ساکت‌هایی برای حمایت دندان‌های فک بالا است.

- زائده پالاتین که به شکل عرضی از زائده آلوئل امتداد یافته و با قرینه‌اش از ماگزیلای دیگر در ناحیه درز بین ماگزیلری خط وسط (midline intermaxillary suture) متصل شده و در ناحیه خلفی به سطح عرضی استخوان پالاتین اتصال پیدا کرده کام سخت را تشکیل می‌دهد.
- زائده زایگوماتیک که از ناحیه بالای اولین مولر به سمت خارج امتداد یافته و عمق فورنیکس وستیبولار را می‌سازد.

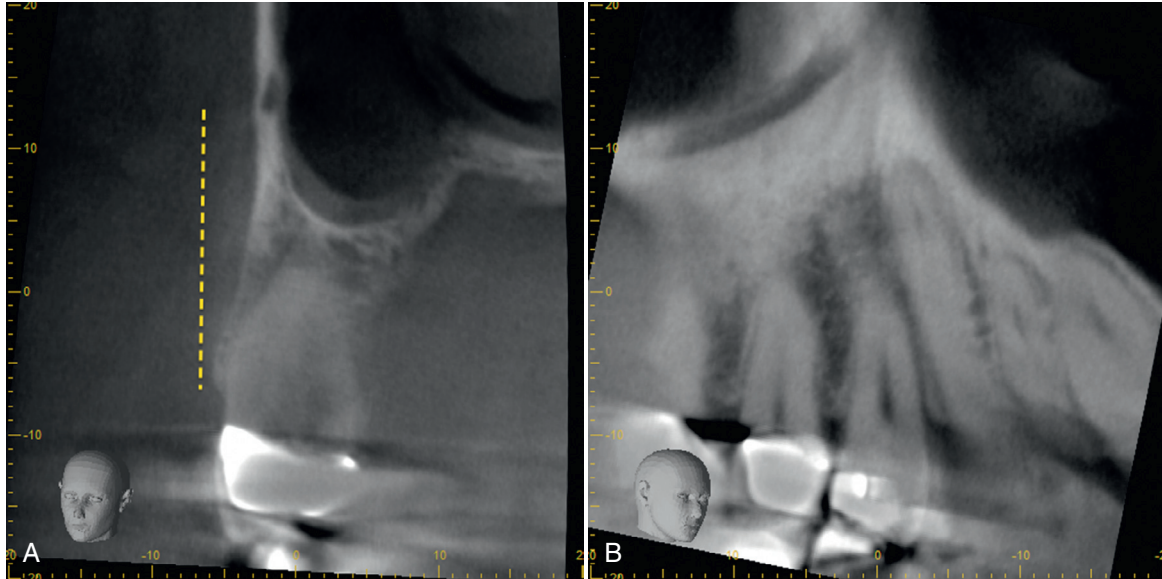
- زائده فرونتال که به طرف بالا امتداد داشته و در درز (suture) فرونتوماگزیلری با استخوان فرونتال مفصل می‌شود.

شاخه‌های انتهایی عصب و عروق نازو پالاتن از کانال ثنائی که به ناحیه قدامی خط وسط در کام باز می‌شود عبور می‌کند (شکل ۱۰-۵۸). مخاط پوشاننده کانال ثنائی با برجستگی کوچکی که پاپیلای ثنائی نامیده می‌شود ایجاد می‌کند. عروق عبور کننده از کانال ثنائی دارای قطر باریکی بوده و درگیری آن حین جراحی عواقب ناچیزی را در پی خواهد داشت.

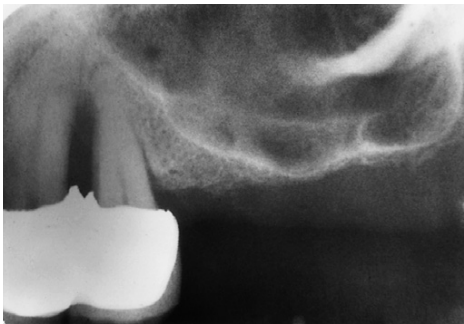سوراخ پالاتین بزرگ در ۳-۴ میلیمتر قدامی تر نسبت به لبه خلفی کام سخت سر باز می‌کند (شکل ۱۱-۵۸). عصب و عروق پالاتین بزرگ از این سوراخ خارج شده و در زیر مخاط کام بین زائده‌های پالاتال و آلوئولار به طرف قدام می‌روند (شکل ۱۲-۵۸). فلپ‌های پالاتال و نواحی دهنده (donor) پیوندهای آزاد لثه‌ای باید به دقت انجام شده و مورد انتخاب قرار گیرند تا از تهاجم به این ناحیه و خونریزی فراوانی که ممکن است ایجاد شود اجتناب شود، خصوصاً اگر عروق ناحیه سوراخ پالاتین مورد صدمه قرار گیرند و نیز باید از برش‌های عمودی از ناحیه مولرهای خودداری شود.

تزریق بی‌حسی و در زمان انجام جراحی نظیر کشیدن مولر سوم صدمه ببیند^۱ و در موارد نادری که فلپ‌های پرئودنتالی partial thickness در ناحیه مولر سوم کنار زده می‌شوند و یا زمانی که برش‌های آزاد کننده داده می‌شود ممکن است مورد صدمه قرار گیرد.

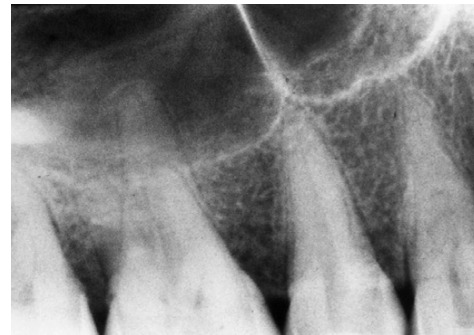زائده آلوئولر که استخوان حفاظت کننده دندان‌هاست در ناحیه دیستالی دارای انحنا باریکتری نسبت به بدنه ماندیبول است (شکل ۷-۵۸) که باعث ایجاد سطح صاف در ناحیه خلفی مابین دندان‌ها و لبه قدامی راموس می‌گردد. این حالت منجر به تشکیل ریج مایل خارجی می‌شود که به طرف پایین و جلو تا ناحیه مولر دوم و اول امتداد یافته (شکل ۸-۵۸) و باعث ایجاد ناحیه استخوانی طاقچه مانند می‌شود. درمان Resective استخوان ممکن است در این ناحیه به دلیل نیاز به برداشت استخوان با هدف حذف نقص استخوانی پرئودنتال در دیستال دومین/سومین مولر مندیبل به سمت راموس مشکل یا غیر ممکن باشد. در ناحیه دیستال مولر سوم ریج مایل خارجی به مثلث رترومولر منتهی می‌شود (شکل ۸-۵۸). این ناحیه از بافت غددی و چربی که روی آن را مخاط غیر چسبنده غیر کراتینیزه پوشانده است تشکیل می‌گردد. اگر فضای کافی در دیستال آخرین مولر موجود باشد، نواری از لثه چسبنده ممکن است در آن جا دیده شود (فصل ۲۰ را ببینید). فقط در چنین مواردی می‌توان عمل Distal wedge را به طور مؤثر انجام داد. در سطح داخلی بدنه مندیبل ریج مایلوهایوئید به شکل مایل قرار دارد که از مجاور مارجین آلوئولی ناحیه مولر سوم شروع شده و به طرف جلو در جهت اپیکالی امتداد می‌یابد و با حرکت به طرف جلو فاصله‌اش تا مارجین استخوان افزایش می‌یابد (شکل ۹-۵۸). عضله مایلوهایوئید به این ریج چسبیده و فضای زیر زبانی، که بالا یا بیشتر قدامی فوقانی قرار گرفته، را از فضای Submandibular که بیشتر خلفی تحتانی قرار گرفته است جدا می‌کند.



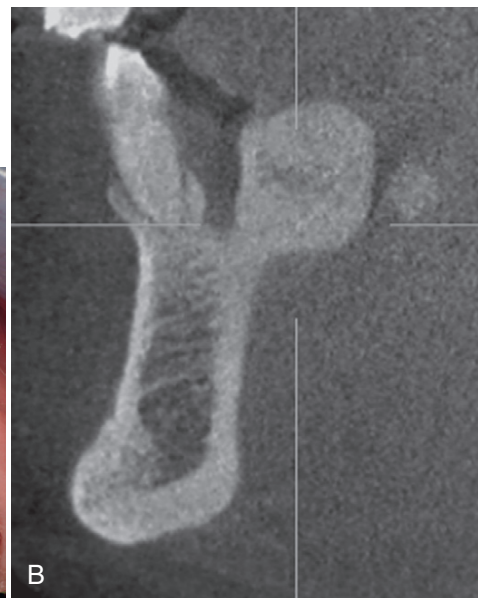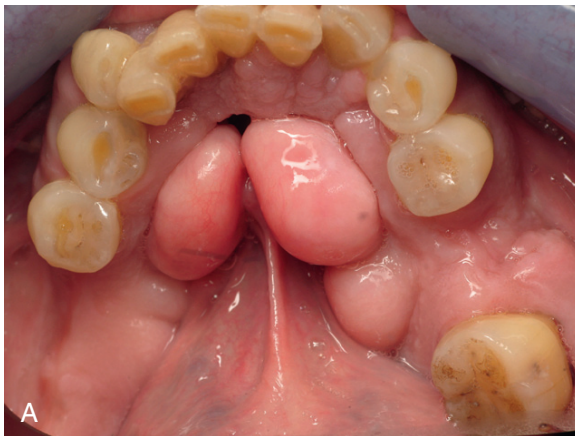شکل ۵۸-۱۵ تصویر مقطع عرضی از CBCT (اسکن کامپیوتری cone-beam) از سینوس ماگز یلا نشان دهنده وجود عروق داخل استخوانی در دیواره جانبی، در حدود ۲۰mm بالای کرسست آلونولار است. (B) مقطع ماژینال سینوس ماگز یلازی همان بیمار که نشان دهنده وجود عروق داخل استخوانی در طول دیواره سینوس است. قطر کانال داخل استخوانی ۲mm است.



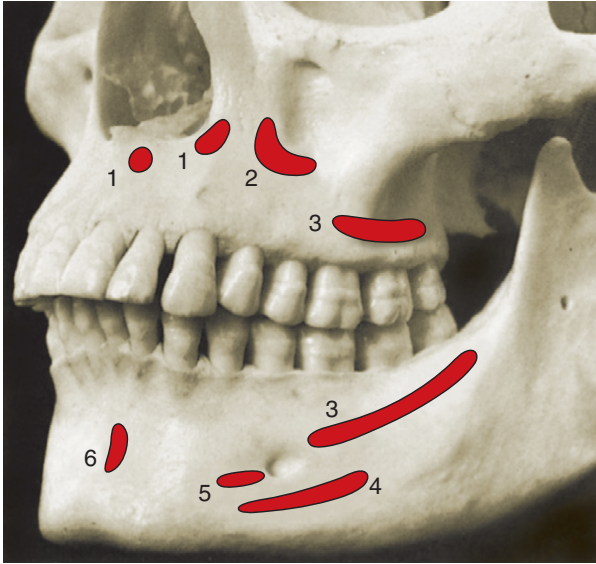
شکل ۵۸-۱۷ رادیوگرافی از ناحیه بی دندان‌های مولر ماگز یلا نشان دهنده پنوما تیزاسیون شدید سینوس ماگز یلا می باشد. تنها لایه نازکی از استخوان کورتیکال سینوس را از حفره دهان جدا می کند



شکل ۵۸-۱۶ رادیوگرافی مولرها و پرمولرهای بالا با تصویر سینوس ماگز یلا که به نظر می رسد در مجاورت ناحیه آپکس باشند.



شکل ۵۸-۱۸ A. تصویر کلینیکی از توروس مندیبل در ناحیه راست و چپ لینگوال مندیبل. B. همان بیمار، مقطع عرضی از توروس مندیبل در ناحیه پرمولرها.



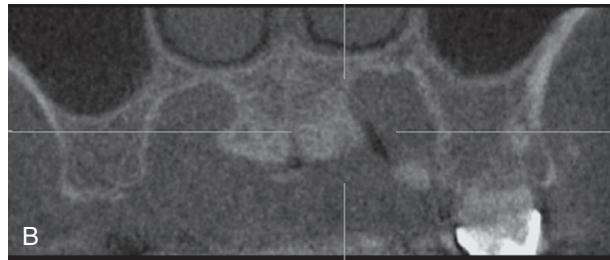
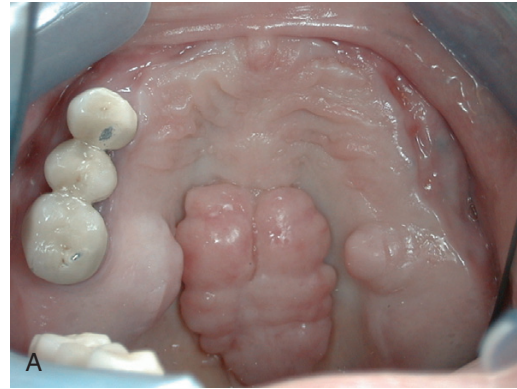
شکل ۲۱-۵۸ چسبندگی‌های عضلانی که ممکن است در جراحی موکوژنیوال با آن مواجه شویم.

1) Nasalis 2) Levator anguli oris 3) buccinator 4) depressor anguli oris 5) depressorlabii inferioris 6) mentalis.

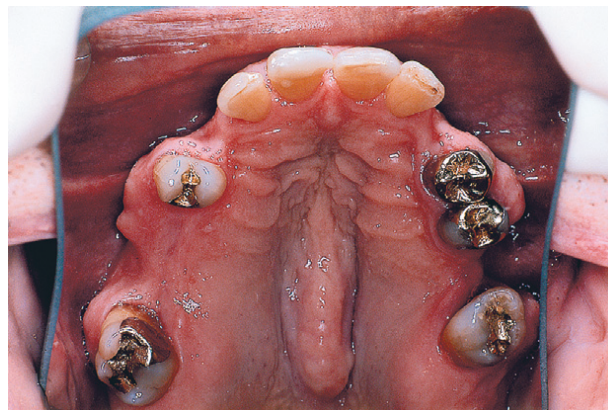
Flap ممکن است از طرف مدیال، به عضله tensor palati برسد: این عضله از بال بزرگ استخوان اسفنوئید آمده و به شکل تاندون، آپونوروز پالاتین (palatine aponeurosis) را ساخته و به شکل بادبزن (fan) گسترش یافته و به کناره خلفی کام سخت می‌چسبند.

تنه ماگز یلا توسط سینوس ماگز یلا که بزرگترین سینوس پاراناژال به شمار می‌رود، اشغال شده است. این سینوس حفره‌ای مملو از هوا است که در خلف ماگز یلا و در بالای دندان‌ها واقع می‌باشد. دیواره جانبی (lateral Wall)، حفره بینی در حاشیه میانی (medially) سینوس حضور دارد؛ سینوس در سمت فوقانی به کف چشم، و در سمت جانبی (laterally)، به دیواره جانبی استخوان ماگز یلا، زائده آلونلار، و قوس زایگوما محدود می‌شود (شکل ۱۳-۵۸). این سینوس هر می شکل (pyramidal) می‌باشد؛ نوک آن در قوس زایگوما و کف آن در دیواره جانبی حفره بینی قرار گرفته است. اندازه سینوس ماگز یلا از فردی به فرد دیگر (بسته به سن و مشخصات فردی)، از بسیار کوچک و باریک تا بسیار بزرگ و وسیع، متغیر است.

در بسیاری از موارد سینوس ماگز یلا توسط یک یا چند دیواره (septa) به دو یا چند حفره (به طور ناکامل) تقسیم می‌شود. دیواره‌های (تیغه‌های) سینوس ماگز یلا از لحاظ اندازه و موقعیت متفاوت هستند. طبق مطالعات بالینی و رادیوگرافی، این تیغه‌ها در بسیاری از موارد (تا ۳۹٪ از سینوس‌ها) حضور دارند.^{۲۵، ۲۳، ۲۴} CT Scan، شیوه‌ارجح در شناسایی این تیغه‌های استخوانی می‌باشد زیرا رادیوگرافی پانورامیک در این زمینه قابل اعتماد نیست (در ۲۶/۵٪ موارد، تشخیص حضور یا غیاب تیغه‌ها اشتباه است).^{۱۳، ۱۴} این تیغه‌ها ممکن است در نواحی قدامی (۲۴٪)، میانی (۱۴٪)، و خلفی (۳۵٪) سینوس ماگز یلا یافت شوند، و شایع‌ترین



شکل ۱۹-۵۸. A. تصویر کلینیکی از توروس پالاتال که در میدلاین کام واقع شده است همچنین به توروس کامی در ریج آلونل ماگز یلا توجه کنید. B. همان بیمار، مقطع عرضی از توروس میدلاین فک بالا، هم چنین به محل قرارگیری توروس در ناحیه پالاتال ریج آلونل دقت کنید.



شکل ۲۰-۵۸ تصویری از اگزوستوز باکالی در قوس ماگز یلا و همچنین در میدلاین کام توروس را مشاهده می‌کنید.

غشاء مخاطی پوشاننده کام سخت شدیداً به استخوان زیرین چسبندگی دارد. لایه زیر مخاطی در ناحیه خلفی تر نسبت به مولر اول حاوی غدد پالاتال است که در کام نرم تراکم بیشتری داشته و به طرف قدام گسترش می‌یابند، و فاصله مابین بافت همبند مخاطی و پریوست را پر کرده و عروق و اعصاب زیرین را حفاظت می‌کنند (شکل ۲۲-۵۸). ناحیه دیستال خلفی‌ترین مولر ماگز یلا، توبروزیته (Tuberosity) نامیده می‌شود و زاویه خلفی-تحتانی سطح تحت گیجگاهی (Infratemporal) ماگز یلا را تشکیل داده و از طرف داخل به زائده هر می استخوان کامی مفصل می‌شود. این ناحیه توسط بافت همبند متراکم و فیبروزه پوشیده شده و حاوی شاخه‌های انتهایی از اعصاب میانی و خلفی پالاتین می‌باشد. برش این ناحیه برای جراحی distal

توروس های مندیبل بر سطح باکال / لیبیال دندان های مندیبولار نیز یافت می شوند. توروس های ماگز یلا معمولاً در خط وسط کام سخت قرار می گیرد (شکل ۱۹-۵۸). توروس های کوچکتر ممکن است در ریشه های پالاتال مولر های بالا و نیز در بالای سوارخ greater palatine (شکل ۱۹-۵۸) و یا بر سطوح باکال / لیبیال دندان های فک بالا مشاهده می شود (شکل ۲۰-۵۸)

عضلات

زمانی که جراحی پرئودنتال و فلپ های ایمپلنت انجام می شود ممکن است با عضلات متعددی مواجه شویم خصوصاً در جراحی موکوژنژیوال و نیز پروسه های افزایش حجم (augmentation) استخوان که این عضلات شامل عضله mentalis. incisivus labii inferior. depressor labii inferior. (triangularis) depressor. anguli oris. incisivus labii superior و Buccinator می باشند. محل چسبندگی استخوانی آنها در شکل ۲۱-۵۸ نشان داده شده اند. این عضلات موجب حرکت لب ها و گونه ها می گردند.

فضاهای آناتومیک

چندین فضا یا اجزاء (Compartments) آناتومیک در مجاورت محدوده عمل جراحی پرئودنتال و ایمپلنت وجود دارند. این فضاها حاوی بافت همبند شل بوده که ممکن است به راحتی توسط خونریزی، مایعات آماسی و عفونت متورم شوند.

تهاجم جراحی به این مناطق ممکن است منجر به خونریزی (در حین عمل جراحی) یا عفونت های خطرناک (پس از عمل جراحی) شود و باید به شدت از آن خودداری کرد. بعضی از این فضاها به طور مختصر در این جا شرح داده می شوند و برای اطلاعات بیشتر خواننده می تواند به سایر منابع رجوع کند.^{۱۱، ۱۲، ۱۳}

canine fossa حاوی میزان زیادی از بافت همبند و چربی است که ناحیه فوقانی به عضله quadratus labii superioris و در قدام به وسیله orbicularis oris و در خلف به وسیله عضله بوکسیناتور محدود شده است. عفونت این ناحیه منجر به تورم لب بالا، از بین رفتن چین Naso-Labial، پلک بالا و پایین و بسته شدن چشم می گردد. فضای باکال مابین عضلات بوکسیناتور و Masseter قرار گرفته است. عفونت این ناحیه منجر به تورم گونه می شود اما ممکن است به فضای گیجگاهی (temporal) و فضای تحت فکی (submandibular) که به این فضا راه دارند انتشار پیدا کند.

فضای چانه ای (mental Space یا mentalis) که در ناحیه سمفیز منتال که عضله منتال (mental) و عضله پایین برنده لب پایین

Solar و همکاران در ۱۰۰٪ از اجساد تشریح شده (۱۳۴ سینوس، تمام آنها مرد) آناستوموز شاخه ای از شریان آلوئولار خلفی فوقانی با شریان اینفر اوریبتال را یافتند.^{۱۹}

به طور متوسط و عروق در فاصله ۱۸/۹ میلی متری از کرسنت استخوان آلوئول قرار دارند. Elian و همکاران با استفاده از ۵۰ سی تی اسکن متعلق به ۶۲۵ بیمار (مرد و زن) دریافتند که عروق در ۱/۵۲/۹٪ ز سینوس ها واضح هستند و ۷ عروق از میانگین فاصله ۱۶/۴ میلی متری از کرسنت آلوئول قرار دارند که مغایر با نتیجه مطالعه قبلی می باشد. تشریح اجساد انسانی و ارزیابی های سی تی اسکن از عروق خونی عبوری از دیواره جانبی سینوس ماگز یلا، آشکار کننده حضور عروق خونی داخل استخوانی در ۲/۳ تحتانی دیواره قدامی - جانبی تقریباً ۱۰/۵٪ از موارد می باشد (شکل ۱۵-۵۸).

در ۵۷/۱٪ از موارد (تقریباً ۶٪ از کل سینوس ها) قطر رگ در اندازه های ۱ تا ۲/۵ میلی متر طبقه بندی شده است. در افزایش ابعاد استخوانی سینوس (augmentation)، موقعیت شریان نسبت به دیواره جانبی موجب خطرات خونریزی در ۲۰٪-۱۰٪ موارد می گردد.^{۹، ۲۰}

دیواره تحتانی سینوس ماگز یلا غالباً توسط استخوان کامی نازک از آپکس و ریشه های دندان های خلفی ماگز یلا جدا می شود (شکل ۱۶-۵۸). در ناحیه بی دندانی خلفی دیواره استخوانی سینوس ماگز یلا ممکن است یک صفحه نازک در تماس نزدیک با مخاط آلوئولی باشد (شکل ۱۷-۵۸). ارزیابی دقیق از توسعه سینوس به ناحیه جراحی جهت اجتناب از ایجاد مجرای سینوس - دهانی (oroantral) خصوصاً در جراحی های پرئودنتال کاهش استخوان یا قرار دادن ایمپلنت در نواحی بی دندان بسیار مهم است. همچنین در فکین بی دندان تعیین میزان استخوان در ناحیه قدامی زیر کف حفره بینی نیز در قرار دادن ایمپلنت بسیار مهم می باشد (به فصل ۷۳ مراجعه کنید).

اگزوستوزها

هم در ماگز یلا و هم در مندیبل ممکن است اگزوستوزها (exostoses) یا توروس ها (tori) وجود داشته باشند که در محدوده طبیعی تنوع آناتومیکی در نظر گرفته می شوند. گاهی این عوامل ممکن است برداشتن پلاک توسط بیمار را مختل ساخته و ممکن است جهت بهبود پیش آگهی دندان های مجاور لازم به برداشتن آنها باشد. از دیگر اندیکاسیون های برداشت اگزوستوز شامل عدم استفاده راحت از پروتزهای متحرک بالای این نواحی می باشد. شایع ترین مکان Torus مندیبل ناحیه لینگوآل کانین و پر مولرها در بالای عضله مایلوها یوئید می باشد (شکل ۱۸-۵۸).

یادآوری

آنژین لودویگ یک عفونت فضاهای صورتی تهدیدکننده حیات است که فضاهای sublingual, submental, submandibular را درگیر می‌کند. این بیماری با تورم و ادم شدید در قسمت تحتانی صورت و گردن و تورم داخل دهانی همراه است که کف دهان و زبان را بالا می‌برد. اگر فوراً درمان نشود، منجر به انسداد راه هوایی شده و نیاز به tracheostomy خواهد بود. عفونت می‌تواند به دیگر فضاهای سر و گردن از جمله فضای retrosternal گسترش یابد.

نتیجه‌گیری

درک کامل ساختار آناتومیک پریدنشوم و ساخت بافت نرم و سخت اطراف آن برای اقدامات جراحی پریدنتال و ایمپلنت ضروری است. آگاهی از آناتومی و عملکرد آن برای انجام صحیح جراحی و به حداقل رساندن خطر آسیب و عوارض مهم است. رابطه مکانی استخوان‌ها، ماهیچه‌ها، رگ‌های خونی و اعصاب و همچنین فضاهای آناتومیک واقع در مجاورت قسمت جراحی پریدنتال یا ایمپلنت از اهمیت ویژه‌ای برخوردار است. در این فصل ویژگی‌های آناتومیک مهم برای جراحی پریدنتال و ایمپلنت بیان شد.

و عضله پایین برنده گوشه دهان می‌چسبند، قرار دارد. عفونت این ناحیه منجر به تورم وسیع چانه و انتشار آن به طرف پایین می‌گردد.

فضای masticator تشکیل شده است از: عضله masseter، عضلات راجلی، تاندون عضله گیجگاهی، راموس ماندیبول و قسمت خلفی بدنه ماندیبول. عفونت در این ناحیه منجر به تورم صورت، تریسموس شدید و درد می‌شود. اگر آبسه در عمیق ترین قسمت این فضا قرار گیرد تورم صورت ممکن است واضح نباشد، اما بیمار ممکن است تریسموس و درد داشته باشد و نیز حین حرکت زبان و بلع دچار مشکل و ناراحتی شود.

فضای sublingual در زیر مخاط دهان در قسمت قدامی کف دهان قرار گرفته و حاوی غده زیرزبانی و مجرای تخلیه آن، و مجرای تحت فکی یا وار تون بوده، و عروق و عصب لینگوال و عصب زیرزبانی از آن عبور می‌کنند (شکل ۲۲-۵۸). این فضا از سمت medial به عضلات genioglossus و geniohyoid، از سمت lateral و قدام به سطح لینگوال ماندیبول و کف عضله مایلوها یوئید محدود می‌شود (شکل ۲۳-۵۴). عفونت این ناحیه کف دهان را در بر گرفته، زبان را جابه‌جا کرده و منجر به درد و اختلال در بلع می‌شود؛ اما با تورم صورتی مختصری همراه است.

فضای submental بین عضله مایلوها یوئید در بالا و پلاتیسمادر پایین قرار دارد. این فضا در سمت لترال به مندیبیل و در خلف به استخوان هایوئید محدود می‌شود و با بطن قدامی عضله دو بطنی از این فضا عبور می‌کند. عفونت‌های این ناحیه از دندان‌های قدامی ماندیبول منشأ گرفته و منجر به تورم ناحیه زیر چانه‌ای می‌شود. زمانی که عفونت به طرف خلف انتشار می‌یابد بسیار خطرناک است.

فضای تحت فکی (submandibular) در خارج فضای زیرزبانی و زیر عضلات مایلوها یوئید و هیوگوس وجود دارد (اشکال ۲۲-۵۸ و ۲۳-۵۸). این فضا حاوی غده تحت فکی که قسمتی از آن در بالای عضله مایلوها یوئید قرار دارد می‌باشد. بنابراین با فضای زیرزبانی و غده لنفاوی متعدد مرتبط است. عفونت این ناحیه از مولر یا پر مولر منشأ گرفته و منجر به تورم و محو خط submandibular و درد هنگام بلع می‌شود. آنژین لودویگ (Ludwig's angina) شکل شدید عفونت فضای submandibular است که ممکن است گسترش به فضای زیرزبانی و submental پیدا کرده، منجر به سفتی کف دهان گشته و در نهایت موجب خفگی ناشی از ادم گردن و گلو گردد. گرچه باکتریولوژی این عفونت‌ها به طور کامل معین نشده است، ولی احتمالاً عفونت‌های مختلفی وجود دارند که از آن میان اجزاء بی‌هوازی نقش مهمی دارند.^{۱۷}

فصل ۵۹

اصول کلی جراحی پرودنتال

Perry R. Klokkevold، Henry H. Takei، و Fermin A. Carranza

رئوس مطالب فصل

وسایل جراحی
نتیجه گیری

جراحی سرپایی
جراحی پرودنتال در بیمارستان

چکیده

کلینسین ها در زمان برنامه ریزی و انجام جراحی پرودنتال چندین اصل کلی را باید رعایت کنند. این موارد شامل ارزیابی نیاز به جراحی پرودنتال، انتخاب موارد مناسب، آماده سازی بیمار، وسایل جراحی، آماده سازی کلیه جنبه های جراحی پرودنتال برنامه ریزی شده از جمله موارد اورژانس یا عوارض احتمالی است. این فصل به بررسی این اصول مهم می پردازد، دستورالعمل های بعد از عمل را برای بیماران ارائه می کند و به طور مختصر به جراحی پرودنتال بیمارستانی می پردازد.

کلیدواژه ها:

outpatient surgery, patient preparation, hemostasis, periodontal dressings, postoperative instructions, surgical instruments, root sensitivity

جراحی سرپایی

آماده سازی بیمار

ارزیابی مجدد متعاقب درمان فاز یک (Phase I). تقریباً تمام بیماران در مرحله ای که درمان اولیه یا فاز آماده سازی نامیده می شود قرار می گیرند. این مرحله شامل جرم گیری و تسطیح سطح ریشه ی (SRP) دقیق و حذف تمام محرک هایی که مسئول آماس لثه ای هستند می باشد. این اقدامات (۱) بعضی از ضایعات را کاملاً برطرف کرده، (۲) موجب محکم تر

کلیه اقدامات جراحی بایستی به دقت طراحی شوند. بیمار باید از نظر دارویی، روانی، و عملی جهت انجام جراحی آماده گردد. در این فصل آماده سازی بیمار و ملاحظات کلی که در تمام تکنیک های جراحی پرودنتال رایج می باشد، و نیز مشکلاتی که ممکن است حین و یا بعد از جراحی ایجاد شوند بحث می شود.

اعمال جراحی پرودنتال معمولاً در مطب انجام می شوند. جراحی پرودنتال بیمارستانی و سپس وسایل معمول جراحی نیز در این فصل بحث خواهند شد.

هفته بعد از عمل از استعمال آن خودداری کنند. برای بیمارانی که تمایل به انجام این عمل ندارند طرح درمانی، غیر از تکنیک‌های پیشرفته (نظیر روش‌های بازسازی، موکوزئوئوال، و زیبایی) را باید در نظر گرفت.

اخذ رضایت‌نامه. بیمار می‌بایست در اولین جلسه معاینه درباره تشخیص، پیش‌آگهی و انواع درمان‌های ممکن و نیز نتایج قابل انتظار، و مزایا و معایب هر روش درمانی آگاهی یابد. بیمار باید امکان پرسیدن سوال را داشته و سوالات با دقت پاسخ داده شوند. در زمان جراحی مریض مجدداً باید به شکل شفاهی و کتبی از روش جراحی‌ای که قرار است اجرا شود آگاهی یافته و فرم رضایت‌نامه را امضاء کند.

تجهیزات اورژانس

شخص عمل‌کننده، دستیاران و پرسنل مطب می‌بایست در مورد وضعیت اورژانسی احتمالی که ممکن است بروز کند آموزش ببینند. داروها و تجهیزات برای استفاده در زمان اورژانسی در تمام اوقات باید از قبل در دسترس باشد.

شایع‌ترین حالت اورژانسی سنکوپ (Syncope) یا از دست رفتن هوشیاری به طور موقت به علت کاهش جریان خون مغزی می‌باشد. شایع‌ترین عامل آن ترس و اضطراب است. سنکوپ معمولاً با احساس ضعف آغاز شده و سپس بیمار دستخوش رنگ پریدگی می‌شود، عرق کرده و احساس سردی در اندام‌ها دارد و دچار گیجی و کند شدن نبض می‌گردد. بیمار را باید به پشت خواباند پاهایش را بالا گرفت و لباس‌های تنگ را شل کرده و راه هوای اش را برقرار نمود؛ تجویز اکسیژن نیز مفید است. حالت بیهوشی چند دقیقه باقی خواهد ماند. قبل از شروع درمان باید در مورد سابقه بروز حملات سنکوپ حین درمان‌های دندانپزشکی از بیمار سؤال نمود. اگر سابقه‌ای از آن ذکر شده، نیاز به انجام اقدامات جدی‌تری جهت رفع ترس و اضطراب بیمار می‌باشد. خواندن کتب دیگری که به بررسی کامل این موضوع مهم پرداخته‌اند، توصیه می‌شود.^۳

روش‌های پیش‌گیری از انتقال عفونت

در سال‌های اخیر خطر انتقال عفونت‌ها به ویژه خطر AIDS و هپاتیت B به تیم پزشکی یاد دیگر بیماران بسیار مورد توجه قرار گرفته است. ملاحظات همگانی شامل لباس و تکنیک‌های محافظتی می‌باشند که شدیداً توصیه شده و از لحاظ قانونی ضروری می‌باشند. این موارد شامل استفاده از دستکش‌های استریل یکبار مصرف، ماسک‌های جراحی و محافظ چشم می‌باشند. تمام سطوحی که احتمالاً به خون یا بزاق آلوده می‌شوند و قابل استریل شدن نیستند (مثل دستگیره چراغ و پوار یونیت) می‌بایست با فویل آلومینیومی یا پلاستیک پیچیده شوند. وسایل تولیدکننده ذرات معلق نظیر کاویترون در بیماران با عفونت‌های مشکوک نباید مورد استفاده

و مقاوم‌تر شدن بافت گشته در نتیجه اجازه جراحی ظریف‌تر و بدون تروما را می‌دهند، و ۳) زمینه‌ساز آشنایی بیمار با مطب، جراحی و دستیاران می‌گردد، و در ضمن باعث کاهش ترس و نگرانی بیمار می‌شوند.

کادر یادگیری ۱-۵۹

فاز اول درمان و بررسی مجدد برای به حداقل رساندن لزوم جراحی پریدونتال ضروری است. زمانی که حذف بیوفیلیم توسط بیمار و به وسیله جرم‌گیری و تسطیح سطح ریشه به خوبی انجام نشود، بسیاری از کیس‌ها نیاز به طراحی نداشته و یا حداقل در صورت نیاز، می‌تواند این عمل، حداقل باشد.

در مرحله ارزیابی مجدد که شامل پروب کردن مجدد و معاینه مجدد کلیه یافته‌هایی که قبلاً دال بر نیاز به انجام جراحی بودند می‌باشد. بقا و تداوم این یافته‌ها دال بر نیاز به جراحی است. تعداد جلسات جراحی، پیش‌بینی نتایج و مراقبت‌های مورد نیاز بعد از جراحی همگی باید از پیش مدنظر قرار گیرند. این مسائل باید با بیمار در میان گذاشته شده و تصمیم‌نهایی با در نظر گرفتن هر گونه تغییر ضروری در طرح درمان اولیه اتخاذ می‌گردد.

پیش‌داری. برای بیمارانی که مشکلات پزشکی ندارند ارزش تجویز معمول آنتی‌بیوتیک‌ها در جراحی پریدونتال به وضوح تعیین نشده است.^{۲۹} گرچه در بعضی از مطالعات زمانی که از آنتی‌بیوتیک‌ها قبل از عمل جراحی پریدونتال و تا ۷-۴ روز بعد از آن استفاده شده بود، کاهش مشکلات بعد از جراحی اعم از کاهش درد و تورم، گزارش شد.^{۳۰، ۳۱، ۳۲} استفاده پروفیلاکتیک از آنتی‌بیوتیک‌ها در بیماران پریدونتالی که از جوانب دیگر جسمی سالم هستند، در زمان پیوند استخوان توصیه شده و ادعا می‌شود که موجب افزایش احتمال new attachment می‌گردد؛ با وجودی که چنین کار بردی عاقلانه به نظر می‌رسد ولی تاکنون هیچ مدرک تحقیقی آن را تأیید نکرده است. در هر صورت خطرات بالقوه در تجویز آنتی‌بیوتیک‌ها را می‌باید همراه با فواید بالقوه آنها مورد ارزیابی قرار داد.

سایر داروهای پیش‌جراحی عبارتند از: داروهای ضد آماسی غیر استروئیدی مانند Motrin Ibuprofen (یک ساعت قبل از جراحی و یک بار دهانشویه با کلر هگزیدین گلوکونات ۰/۱۲٪ (Peridex) یا PerioGard).^{۳۸}

احتیاطات لازم برای دادن دارو به بیماران را می‌توان در فصل ۳۹ یافت. **سیگار کشیدن.** اثر زیان بخش سیگار روی ترمیم زخم‌های پریدونتالی به اندازه کافی مشخص شده است.^{۳۰، ۳۳، ۳۴} (به فصل ۱۲ مراجعه کنید) بیماران باید به طور دقیق از این واقعیت آگاهی یابند و از آنها خواسته شود تا استفاده از سیگار را کاملاً ترک کنند و یا حداقل برای ۴-۳

چشم‌انداز یک سری اقدامات جراحی به قدری استرس‌زا است که باعث ایجاد اختلالاتی می‌شود که درمان را با تأخیر مواجه می‌کند. در بیمارستان درمان بدون درد انجام می‌شود و با در جاتی از بیهوشی همراه خواهد بود که این امر در مطب نه ایمن است و نه عملی، این مهم عامل اصلی در کاهش اضطراب بیماران است. اینکه طراحی‌ها در یک جلسه نه در جلسات متغیر تکمیل خواهد شد راحتی مضاعف برای بیماران فراهم می‌کند زیرا چشم‌انتظار اضطراب در هر جلسه درمان نخواهند بود.

حفاظت از بیمار. بعضی از بیماران شرایط سیستمیکی دارند که این بیماری آن قدر شدید نیست تا انجام جراحی در آنها منع تجویز داشته باشد، اما ممکن است نیاز به مراقبت‌های ویژه‌ای باشد که در بیمارستان بهتر انجام می‌پذیرد. این بیماران عبارتند از: بعضی از بیماری‌های قلبی-عروقی، تمایل به خونریزی‌های غیر عادی، هیپر تیروئیدیسزم، آنهایی که درمان‌های استروئیدی طولانی مدت دریافت می‌کنند و آنهایی که تاریخچه تب روماتیسمی دارند.

هدف از بستری این بیماران در بیمارستان حفاظت از آنها به خاطر پیش‌بینی نیازهای ویژه آنها می‌باشد نه این که به علت وضعیت عمومی بیمار انجام جراحی منع تجویز داشته باشد. برای بعضی از بیماران جراحی انتخابی چه در بیمارستان یا در مطب کنتراند پکاسیون دارد. زمانی که با مشورت پزشک بیمار به این نتیجه رسیدیم، درمان‌های پریدونتال تسکینی به شکل SRP اگر مجاز باشد، تنها راه چاره است.

آماده‌سازی بیمار

پیش‌دارویی. بیمار باید شب قبل از جراحی آرام‌بخش دریافت کند. بنزودیازپین‌ها در مورد بسیاری از بیماران خوب عمل کرده و باعث می‌شود که بیمار شب قبل از جراحی خواب خوبی داشته باشد. اگر بیمار ناراحتی شدید عصبی داشته باشد و قرار باشد جراحی انجام شود، تجویز بنزودیازپین در صبح جراحی بسیار مفید است. این عمل تا حد امکان باعث راحتی و آرامش او قبل از انجام جراحی خواهد شد.

بیماران دچار مشکلات سیستمیک (نظیر تاریخچه‌ای از تب روماتیسمی، مشکلات قلبی-عروقی، و غیره) در صورت نیاز پیش‌دارویی می‌شوند (به فصل ۳۹ مراجعه کنید).

زمانی که بی‌حسی عمومی مورد تجویز باشد، باید توسط متخصص بیهوشی انجام گیرد. همچنین بسیار مهم است که همانند جراحی معمول پریدونتال به بیمار بی‌حسی موضعی هم بدهیم چون باعث راحتی بیمار و کاهش خونریزی حین عمل می‌گردد. بی‌حسی موضعی صحیح برای بی‌حس کردن اعصاب ناحیه‌ای به ما این اجازه را می‌دهد تا از سطح بیهوشی عمومی پایین‌تری استفاده نماییم و بدین ترتیب کل جراحی با حاشیه امنیتی وسیع‌تر به انجام خواهد رسید.

قرار گیرد و استفاده از آنها در تمام بیماران دیگر نیز باید محدود به مواقع ضروری باشد. مراقبت‌های ویژه هنگام استفاده و مرتب کردن وسایل تیز نظیر سرسوزن‌های و تیغه‌های جراحی باید مدنظر قرار گیرد.

آرام‌بخشی و بی‌حسی

جراحی پریدونتال باید بدون درد انجام شود و بیمار را نیز باید در ابتدای کار و در طول مدت عمل از این بابت مطمئن کرد. مطمئن‌ترین روش برای انجام جراحی بدون درد تزریق بی‌حسی موضعی می‌باشد. ناحیه مورد درمان باید تماماً توسط تزریق بلاک ناحیه‌ای و انفیلتراسیون موضعی بی‌حس گردد. همچنین ممکن است تزریق مستقیم به داخل پاپیلا بین‌دندانی مفید باشد.

بیماران نگران و عصبی نیاز به پیش‌درمانی خاص با استفاده از مواد ضد اضطراب یا مسکن‌های خواب‌آور دارند. روش‌های تجویز این مواد از طریق استنشاقی، خوراکی، داخل‌عضلانی و داخل‌وریدی می‌باشند. نوع دارو و شیوه تجویز باید مبتنی بر سطح مورد نظر تسکین، طول درمان مورد پیش‌بینی و وضعیت کلی بیمار باشد. مخصوصاً تاریخچه پزشکی، وضعیت جسمی و روحی بیمار را هنگام انتخاب داروها و تکنیک‌ها باید مدنظر قرار داد. برای اطلاعات بیشتر به فصل ۳۸ مراجعه شود.

جراحی پریدونتال در بیمارستان

برای اکثر بیماران، پروسه‌های جراحی پریدونتال به راحتی در مطب و بای‌حسی موضعی یا بدون اشکال آرام‌بخشی در یک کوادرنال یا سکستانت با فواصل ۲ هفته یا بیشتر انجام می‌شود. با این حال بعضی بیماران با انواع پروسه‌ها نیاز به انجام در اطاق عمل و تحت بیهوشی عمومی را دارند. این موارد شامل بیمارانی می‌شد که به اندازه کافی در شرایط مناسب نیستند تا در مطب جراحی شوند یا پروسه جراحی سخت و دشوار است. خوانندگان برای بحث در مورد موارد تجویز و پروسه‌ها در زمان بیمارستانی به مطالب آنلاین مراجعه کنید.

موارد تجویز

موارد تجویز عمل جراحی پریدونتال و بیمارستان شامل (۱) کنترل و مدیریت بهینه بیماران مبتلا به اضطراب و apprehension (۲) ایمنی بهینه برای افرادی که نمی‌توانند ویزیت‌های متعدد یا گسترده را برای جراحی تحمل کنند و شاید مهمتر از همه (۳) مدیریت پزشکی بهینه بیماران مسن‌تر و ناتوان یا افرادی که از نظر پزشکی در خطر هستند.

اضطراب و نگرانی بیماران

ملايمت، تفهيم و تجویز آرام‌بخش قبل از جراحی معمولاً برای رفع استرس اکثر بیماران کفایت می‌کند. با این حال، برای برخی بیماران

جدول ۱-۵۹: Absorbable Hemostatic Agents

Generic (Brand)	Directions	Adverse Effects	Precautions
Absorbable gelatin sponge (Gelfoam)	May be cut into various sizes and applied to bleeding surfaces	May form nidus for infection or abscess	Should not be overpacked into extraction site or wound—may interfere with healing
Oxidized cellulose (Oxycel)	Most effective when applied to wound dry as opposed to moistened	May cause foreign-body reaction	Extremely friable and difficult to place; should not be used adjacent to bone—impairs bone regeneration; should not be used as a surface dressing—inhibits epithelialization
Oxidized regenerated cellulose (Surgicel Absorbable Hemostat)	May be cut to various shapes and positioned over bleeding sites; thick or excessive amounts should not be used	Encapsulation, cyst formation, and foreign-body reaction possible	Should not be placed in deep wounds—may physically interfere with wound healing and bone formation
Microfibrillar collagen hemostat (Avitene, CollaCote, CollaTape, CollaPlug)	May be cut to shape and applied to bleeding surface	May potentiate abscess formation, hematoma, and wound dehiscence; possible allergic reaction or foreign-body reaction	May interfere with wound healing; placement in extraction sockets has been associated with increased pain
Thrombin (Thrombostat)	May be applied topically to bleeding surface	Allergic reaction can occur in patients with known sensitivity to bovine materials	Must not be injected into tissues or vasculature—can cause severe (and possibly fatal) clotting

از نیتروس اکساید و اکسیژن نیاز به میزانی از همکاری بیمار دارد. کلاً آرام‌بخشی استنشاقی با نیتروس اکساید و اکسیژن روشی مطمئن و مؤثر و قابل اعتماد در کاهش اضطراب خفیف (mild anxiety) می‌باشد. در مورد افراد دارای اضطراب خفیف تا متوسط (mild to moderate anxiety) تجویز خوراکی بنزودیازپین می‌تواند در کاهش نگرانی و ایجاد میزانی از relaxation مؤثر باشد. تجویز خوراکی داروهای آرام‌بخش می‌تواند مؤثرتر از بی‌هوشی تنفسی باشد زیرا می‌تواند سطح تسکین عمیق‌تری ایجاد کند. معایب تجویز آرام‌بخش‌های خوراکی عبارتند از: برگشت‌پذیری ناکامل (incomplete recovery)، ناتوانی در کنترل سطح آرام‌بخشی، و دوره طولانی اختلال عملکرد حسی و حرکتی. انواعی از داروهای بنزودیازپین برای تجویز خوراکی در دسترس می‌باشند. (فصل ۳۶ را ببینید)

تجویز داخل وریدی (IV) داروهای بنزودیازپین به تنهایی و یا در ترکیب با داروهای دیگر می‌تواند جهت دستیابی به سطح بالاتری از آرام‌بخشی در اشخاص بانگرانی متوسط تا شدید مورد استفاده قرار گیرد. به علاوه شروع اثر آرام‌بخش‌های داخل وریدی تقریباً فوری بوده و سطح این آرام‌بخشی رانیز می‌توان در هر فرد بسته به اثر مورد نظر تیره کرد. دوره recovery بستگی به نیمه عمر و میزان داروی تجویز شده دارد. عمل‌کننده باید آموزش لازم را در تکنیک‌های ایجاد تسکین به دست آورد که این عمل نیاز به مجوز قانونی دارد. اطلاع دقیق از موارد کاربرد و عدم کاربرد و خطر استفاده از این داروها مورد نیاز می‌باشد.^{۳۵} مطالعهٔ مباحث مربوط به تکنیک‌های آرام‌بخشی که در فصل ۳۶ و متون دیگر آمده است، پیشنهاد می‌شود.^{۳۶}

تعیین موقعیت و پانسمان پریدانتال. عمل جراحی در اتاق عمل روی تخت جراحی انجام می‌شود. بیمار دراز کشیده و تخت ممکنست به شکل صاف یا سر بازو به‌ای تا ۳۰ بالاتر قرار گیرد. بعضی از اتاق‌های جراحی مجهز به یونیت دندانپزشکی هستند که هم به شکل تخت و هم بازو به‌ای تا ۳۰ درجه می‌تواند قرار گیرد. زمانی که از بی‌هوشی عمومی استفاده می‌شود عاقلانه اینست تا موقعی که در بیمار رفلکس سرفه برقرار نگردد پانسمان پریدانتال قرار داده نشود. در صورتی که پانسمان پریدانتال قبل از اتمام بی‌هوشی قرار داده شود، ممکنست حین دورهٔ recovery، جابه‌جا شده و موجب خطرات جدی بسته شدن مسیر هوایی شود.

دستورات بعد از جراحی

اغلب بعد از به هوش آمدن کامل، بیماران می‌توانند با یک همراه مسئول مرخص شوند. اثرات بی‌هوشی عمومی و مواد آرام‌بخش بیمار را برای ساعت‌ها خواب آلوده می‌کند. توصیه می‌شود که بیمار تا ۲۴ ساعت بعد از جراحی در منزل تحت نظارت باشد. دستورات بعد از جراحی را باید به همراه بیمار داد و برای بیمار ویزیت هفته بعد را برنامه‌ریزی نمود. شاید ساده‌ترین و کم‌تهاجمی‌ترین روش برای تسکین نگرانی در مطب دندانپزشکی آرام‌بخشی استنشاقی نیتروس اکساید و اکسیژن باشد که برای بسیاری از افراد مؤثر است. مزایای آن عبارتند از: شروع سریع اثر، توانایی تنظیم سطح آرام‌بخشی در طول عمل، برگشت‌پذیری سریع، و وجود حداقل یا عدم نگرانی نسبت به آسیب به فاندکشن اعصاب حسی و حرکتی بعد از جراحی. یکی از معایب آن، این است که در درصد کمی از بیماران اثر دلخواه به دست نمی‌آید. این مسأله به ویژه در مورد افراد دچار اختلالات مغزی صدق می‌کند زیرا آرام‌بخشی ناشی

حین عمل با این روش‌های ساده قابل کنترل نباشد، ممکنست نشانه مشکلات جدی‌تر بوده و نیاز به روش‌های کنترل بیشتری داشته باشد. خونریزی زیاد متعاقب برش اولیه و کنار زدن فلپ ممکن است در ارتباط با پارگی وریدها، آرتریول‌ها و عروق بزرگتر باشد. خوشبختانه پارگی عروق متوسط تا بزرگ نادر است، زیرا از برش مجاور نواحی آناتومیک با عروق فراوان نظیر خلف ماندیبول (شریان‌های پالاتین بزرگ) در طرح فلپ اجتناب می‌شود. طرح مناسب فلپ و توجه به چنین نواحی خاص، از ایجاد صدمات جلوگیری می‌کند (به فصل ۵۸ مراجعه کنید). گرچه حتی زمانی که کلیه ملاحظات آناتومیکی صورت می‌پذیرد امکان خونریزی از عروق متوسط تا بزرگ وجود دارد که احتمالاً ناشی از تنوع آناتومیکی می‌باشد که منجر به پارگی ناخواسته شده است. اگر عروق متوسط تا بزرگ پاره شوند بخیه در انتهای ناحیه خونریزی ممکن است در کنترل خونریزی ضروری باشد. فشار به کل نسج را باید در تعیین محلی که باعث قطع خونریزی از عروق می‌گردد به کار برد. سپس بخیه را می‌توان از نسج عبور داده و به شکل محکم گره زد تا جریان خون محدود و متوقف گردد.

این امکان وجود دارد که خونریزی زیاد زخم جراحی ناشی از برش شبکه عروق کاپیلری (capillary plexus) باشد. نواحی کوچک با خونریزی پایدار معمولاً از کاپیلری‌ها است که آن را می‌توان با کاربرد فشار گاز سرد مرطوب (قرار دادن گاز در آب یخ استریل) برای چند دقیقه کنترل کرد. استفاده از بی‌حسی موضعی دارای مواد رگ‌فشار همچنین ممکن است در کنترل خونریزی‌های کوچک فلپ پرئودنتال مفید باشد. هر دو این روش‌ها از طریق انقباض عروق عمل کرده و بنابراین جریان خون را از طریق عروق کوچک و کاپیلرها کاهش می‌دهند. این عمل اثری کوتاه مدت داشته و برای هموستاز دراز مدت قابل اعتماد نخواهد بود. این امر مهم است که قبل از فرستادن بیمار به منزل، از کاربرد مواد رگ‌فشار در کنترل خونریزی اجتناب کنیم چون اگر یک مشکل خونریزی جدی وجود داشته باشد یا لخته خونی تثبیت نشده باشد بعد از متابولیته شدن مواد رگ‌فشار مجدداً خونریزی برقرار خواهد شد، در حالی که بیمار دیگر در مطب حضور ندارد.

کادر یادگیری ۳-۵۹

در کنار روش‌های معمول برای کنترل خونریزی حین عمل (فشار، شستشو با آب سرد استریل، حذف بافت گرانولیشن) استفاده از بی‌حسی موضعی با اپی‌نفرین هم کمک‌کننده است. یادآوری این نکته مهم است که این عمل برای صورت کوتاهی موثر است و نباید تا پایان محل استفاده شود. زیرا بعد از مرخص شدن بیمار، اثر دارو از بین رفته و ممکن است در مراجعه به خانه خونریزی اتفاق بیفتد.

در مورد جریان خون آهسته و پایدار و oozing، می‌توان برای کنترل خونریزی از مواد هموستاتیک استفاده کرد.

۳- مطمئن باشید که ابزارها تیز هستند. ابزارها باید جهت داشتن کارایی لازم کاملاً تیز باشند. بدون ابزارهای تیز در مان موفقیت‌آمیز ممکن نخواهد بود. جهت جبران عدم کارایی ابزارهای کند نیاز به اعمال نیروی زیاد بوده و آسیب غیر لازم به نسج وارد می‌شود. یک سنگ تیز کننده استریل باید در طول مدت عمل روی میز عمل موجود باشد.

جرم‌گیری و تسطیح سطح ریشه

با وجودی که جرم‌گیری و تسطیح سطح ریشه (SRP) قبل از عمل در فاز ۱ در مان انجام گرفته است ولی تمام سطوح باز ریشه‌ای را می‌بایست مجدداً جستجو کرده و به عنوان بخشی از عمل جراحی این مناطق را مجدداً تسطیح (root planing) نمود؛ به ویژه مناطقی که دسترسی به آنها مشکل است، نظیر محل انشعاب ریشه‌ها یا پاکت‌های عمیق که اغلب دارای نواحی خشن یا حتی جرم بوده‌اند ولی در جلسات آماده‌سازی بیمار کشف نشده و باقیمانده‌اند. دستیاری که نسوج را کنار زده و سرساکشن (aspirator) رانگه می‌دارد نیز باید از زاویه‌ای دیگر حضور جرم و صافی سطوح را بررسی کند.

کادر یادگیری ۲-۵۹

مهمترین هدف از جراحی کاهش عمق پاکت، دسترسی به سطح ریشه برای جرم‌گیری و تسطیح ریشه است. آشکار شدن سطح زیرلته‌ای ریشه نه تنها رشد دارد و دسترسی قرار می‌دهد بلکه امکان تسطیح نقایص استخوانی محتمل را هم می‌دهد.

هموستاز

هموستاز یک جنبه بسیار مهم از جراحی پرئودنتال می‌باشد زیرا کنترل خوب خونریزی حین جراحی، امکان مشاهده دقیق از میزان وسعت بیماری، نوع تخریب استخوان و آناتومی و وضعیت سطوح ریشه‌ای را فراهم می‌نماید و دید واضح از ناحیه عمل را که برای دبریدمان و SRP زخم ضروری می‌باشد، برای عمل کننده فراهم می‌سازد. به علاوه هموستاز خوب از زیاد از دست دادن خون به داخل دهان، اوروفارنکس و معده جلوگیری می‌کند. جراحی پرئودنتال ممکنست موجب ایجاد خونریزی زیاد خصوصاً در مراحل اولیه ایجاد برش و کنار زدن فلپ گردد. بعد از کنار زدن فلپ و برداشتن بافت گرانولیشن خونریزی از بین رفته یا به شکل قابل ملاحظه‌ای کاهش می‌یابد. به طور واضح کنترل خونریزی حین عمل را می‌توان با اسپیریشن کنترل نمود. ساکشن (suctioning) مداوم محل جراحی با یک اسپیراتور در جراحی پرئودنتال ضروری است. اعمال فشار به زخم‌های جراحی با گاز مرطوب می‌تواند روش جانبی مفیدی در کنترل نواحی خاص خونریزی دهنده باشد. در صورتی که خونریزی

کشیده شده دندان) قرار داد. این ماده طی ۶-۴ هفته جذب خواهد شد. سلولز اکسیده یک نوع گاز جراحی می باشد که تحت تغییرات شیمیایی قرار گرفته و از نظر شیمیایی تغییر شکلی از گاز جراحی می باشد و در تشکیل لخته مصنوعی نقش دارد. این مواد ترد و شکننده بوده و با مشکل می توان آنها را در محل قرار داد. این ماده طی ۶-۱ هفته جذب خواهد شد. سلولز رزتره شده اکسیده از سلولز تهیه شده و با واکنش با بازها (Alkali) به فرم شیمیایی خالص و فرم بکنواخت تری نسبت به سلولز اکسیده در آورده شده است. این مواد به شکل پارچه یا گاز نازک تهیه شده بگونه ای که

اسفنج ژلاتینی قابل جذب (Gelfoam)، سلولز اکسیده (Oxycel)، سلولز رزتره شده اکسیده (Surgicel Absorbable Hemostat)، و هموستات کلاژن میکروفیبریلار (Collacote، Collaplug، Collatape) برای کنترل خونریزی ناشی از کاپیلری ها، عروق خونی کوچک، و زخم های عمیق، مواد هموستاتیک مفیدی می باشند (جدول ۱-۵۹).

اسفنج ژلاتین قابل جذب ماتریکس خالصی است که از پوست خوک تهیه شده و در استقرار لخته خونی طبیعی، مفید می باشد. اسفنج را می توان به ابعاد دلخواه برید و آن را در ناحیه بخیه نموده یا در داخل زخم (مثل ساکت

کادر ۱-۵۹

دستورالعمل بعد از جراحی به بیمار

خطر ساز شناخته شده برای سلامتی، سیگاری ها بیماری لته ای بیشتری نسبت به غیر سیگاری ها دارند.

روی پانسمن را مسواک نکنید. مسواک و نخ کردن مناطقی را که با پانسمن پوشیده نشده اند را به طور معمول انجام دهید. از دهانشویه کلرگزیدین (PerioGard, Peridex) بعد از مسواک زدن استفاده کنید (دستورات استفاده از این دهانشویه به شما داده می شود).

طی اولین روز یخ را به طور متناوب روی صورت در ناحیه جراحی شده قرار دهید. همچنین مکیدن ذرات یخ به طور متناوب طی ۲۴ ساعت اول مفید است. این روش ها بافت را سرد نگه داشته، التهاب و تورم را کاهش می دهد.

شما ممکن است احساس ضعف یا لرز اندکی را در ۲۴ ساعت اول احساس کنید. در این حالت نباید نگران باشید ولی در مراجعه بعدی اطلاع دهید. فعالیت روزانه معمول را ادامه دهید اما از هر گونه فعالیت زیاد از حد بپرهیزید. گلف، تنیس، اسکی، بولینگ، شنا یا حمام آفتاب اجتناب کرده و آنها را برای چند روز به تعویق بیاورید.

تورم غیر معمول نمی باشد، خصوصاً در مناطقی که جراحی وسیع انجام می پذیرد. تورم معمولاً تا ۱ تا ۲ روز بعد از عمل شروع شده و تدریجاً در عرض ۳ تا ۴ روز فروکش می کند. اگر این حالت ایجاد شد از گرمای مرطوب روی ناحیه عمل استفاده کنید. اگر تورم دردناک است یا به نظر می رسد بدتر شده است لطفاً با مطب تماس بگیرید.

گاهی ممکن است در ۴ تا ۵ ساعت اول بعد از عمل خون در بزاق دیده شود. این حالت غیر معمول نبوده و خود بخود برطرف می شود. اگر خونریزی قابل توجهی در ناحیه وجود دارد، قطعه ای از گاز را برداشته و به شکل T در آورید و آن را با انگشت شست و اشاره در دو طرف پانسمن نگه داشته و ناحیه را به مدت ۲۰ دقیقه تحت فشار قرار دهید. طی این دوره زمانی آن را جهت آزمایش بردارید. اگر خونریزی بعد از ۲۰ دقیقه متوقف نشد، لطفاً با مطب تماس بگیرید. سعی نکنید با شستشو خونریزی را متوقف کنید.

بعد از برداشتن پانسمن، لته ها غالباً خونریزی بیشتری نسبت به قبل از عمل خواهند داشت. این حالت کاملاً در مراحل اولیه التیام طبیعی بوده و تدریجاً فروکش خواهد کرد. تمیز کردن ناحیه را به این دلیل متوقف نکنید.

اگر مشکل دیگری به وجود آمد لطفاً با مطب تماس بگیرید.

دستورات برای (نام بیمار)

اطلاعات زیر در مورد عمل لته شما آماده شده است تا جوابگوی سوالاتی که ممکن است درباره چگونگی مراقبت از دهانتان به وجود آید باشد. لطفاً این دستورات را به دقت بخوانید چون دانستن آن برای بیماران بسیار مفید خواهد بود.

هر چند هیچ گونه یا میزان بسیار ناچیزی ناراحتی از زمانی که بی حسی از بین می رود خواهید داشت، شما باید دو قرص استامینوفن (Tylenol) را هر ۶ ساعت در ۲۴ ساعت اول مصرف کنید. بعد از آن اگر مقداری ناراحتی داشتید همان دارو را ادامه دهید. آسپیرین مصرف نکنید چون ممکن است باعث افزایش خونریزی شود.

پانسمن پریودنتال را روی لته شما قرار داده ایم تا آن را از تحریک محافظت کند. پانسمن از درد جلوگیری کرده و کمک به التیام می نماید تا شما قادر به انجام راحت اغلب فعالیت های معمول باشید. پانسمن ظرف چند ساعت سخت خواهد شد و بعد از آن می تواند غالب نیروهای جویدن را بدون ایجاد شکستگی تحمل نماید. دانستن پانسمن بعد از مدتی برای شما عادی می شود.

پانسمن در ناحیه باقی مانده و در ویزیت بعدی در مطب برداشته می شود. اگر قطعاتی از پانسمن در طول هفته کنده شود تا موقعی که ایجاد درد نکند اهمیت ندارد. اگر قطعه ای از پانسمن کنده شده و شما درد دارید یا اگر لبه خشن آن زبان یا گونه شما را تحریک می کند، لطفاً به مطب مراجعه کنید. مشکل را به راحتی می توان با قرار دادن مجدد پانسمن برطرف نمود.

تا سه ساعت بعد از عمل از خوردن غذاهای گرم اجتناب کنید تا پانسمن سفت نشود؛ همچنین بهتر است طی ۲۴ ساعت اول بعد از جراحی از مصرف مایعات گرم اجتناب کنید. شما می توانید هر چیزی را که می خواهید مصرف کنید اما سعی کنید حین جویدن از طرفی که جراحی نشده است استفاده کنید. غذاهای نیمه جامد یا له شده پیشنهاد می شود. از آب پر تقال و آب میوه، مصرف غذاهای شدیداً محرک، و نوشابه های الکلی باید اجتناب کنید، چون باعث درد خواهند شد. غذای مکمل یا ویتامین ها معمولاً ضرورت ندارند.

سیگار نکشید. گرما و دود سیگار لته شما را تحریک خواهد کرد و اثرات ایمونولوژیک نیکوتین التیام را به تأخیر انداخته و از نتیجه موفقیت آمیز کامل جراحی جلوگیری می کند. در صورت امکان از این فرصت استفاده کنید تا سیگار را ترک کنید علاوه بر سایر عوامل

وجود ندارند گیر پانسمانها ممکن است با مشکلات فراوانی مواجه شود، به همین منظور تقویت کننده‌ها و اسپلینت‌ها و Stent‌ها برای این منظور معرفی شده‌اند.^{۱۷، ۱۸، ۱۹، ۲۰} قرار دادن نخ دندان گره زده به صورت شل دور دندان‌ها گیر پانسمانها را افزایش می‌دهد.

خاصیت آنتی باکتریال پانسمانها. پیشرفت در التیام و راحتی بیمار و نیز کاهش بو و مزه بد،^{۲۱} را ممکن است بتوان با همراه کردن آنتی بیوتیک‌ها به داخل پانسمان به دست آورد. Bacitracin^{۲۲}، اکسی تتراسیکلین (neomycin, Terramycin)^{۲۳} و nitrofurazone بدین منظور آزمایش شده‌اند. اما تمام اینها می‌توانند واکنش‌های از دیاد حساسیت ایجاد کنند. ظهور میکروارگانیزم‌های مقاوم و عفونت‌های فرصت طلب نیز در این موارد گزارش شده‌اند.^{۲۴} همراه کردن پودر تتراسیکلین با Coe-Pak عموماً توصیه شده است، خصوصاً زمانی که مدت جراحی طولانی بوده و جراحی تراماتیک باشد.

آلرژیک. آلرژیک تماسی با اوژنل و rosin گزارش شده است.^{۲۵} **آماده‌سازی و کاربرد پانسمانهای پرئودنتال.** پانسمانهای اکسید روی با مایع اوژنل یا غیر اوژنلی روی ورقه‌ای از کاغذ موم اندود با یک آپسلانگ چوبی مخلوط می‌شوند. در این عمل پودر بتدریج به مایع اضافه می‌گردد تا خمیر غلیظی حاصل گردد.

برای تهیه Coe-Pak، مقادیر مساوی از خمیر داخل تیوب‌ها (حاوی مواد تسریع کننده و base) مخلوط شده، تا حدی که خمیر با رنگ یکنواخت تهیه شود (شکل ۱-۵۹، A تا C). پودر کپسول تتراسیکلین را می‌توان در این زمان به آن اضافه کرد. سپس پانسمان در لیوانی از آب در دمای اتاق قرار داده می‌شود (شکل ۱-۵۹، D). در عرض ۲-۳ دقیقه خمیر حالت چسبناکی خودش را از دست داده و آماده به کار بردن و شکل پذیری می‌گردد و به مدت ۲۰-۱۵ دقیقه قابل استفاده خواهد بود. می‌توان با اضافه کردن مقدار کمی از زینک اکساید به تسریع کننده (خمیر صورتی) قبل از مخلوط کردن، زمان Working آن را کوتاه نمود. سپس پانسمان را به صورت دو نوار رول شده و تقریباً به اندازه طول محل درمان شده در می‌آوریم انتهای یک نوار را به صورت حلقه در آورده و در سطح دیستال آخرین دندان می‌پیچانیم (شکل ۲-۵۹، A). باقیمانده این نوار را در طول سطح فاسیال دندان به طرف میدلاین می‌کشیم و به آرامی آن را در طول حاشیه لثه‌ای و اینتر پروگزیمال می‌فشاریم. نوار دوم در سطح لینگوال قرار داده می‌شود. این نوار در سطح دیستال آخرین دندان به پانسمان قبلی متصل گشته و آنگاه به طرف جلو در امتداد مارجین لثه‌ای تا میدلاین گسترش داده می‌شود (شکل ۲-۵۹، B). نوارها در نواحی بین دندانی با استفاده از فشارهای ملایم در سطوح فاسیال و لینگوال پانسمان به هم متصل می‌شوند (شکل ۲-۵۹، C).

پانسمان‌های پرئودنتال (پانسمان‌های پرئودنتال)

در اکثر موارد بعد از انجام جراحی پرئودنتال ناحیه توسط پانسمان جراحی پوشیده می‌شود. عموماً پانسمان‌ها فاقد خواص درمانی می‌باشند. آنها با حفاظت از نسج کمک به التیام می‌کنند، نه این که «عوامل ترمیم» را مهیا سازند. پانسمانها احتمال عفونی شدن بعد از جراحی و خونریزی را به حداقل می‌رسانند و با جلوگیری از تراماهای سطحی هنگام جویدن ترمیم نسج را تسهیل کرده و از بروز درد هنگام بر خورد غذا و زبان باز خم هنگام جویدن جلوگیری می‌کنند. برای کسب اطلاعات کامل تر در این زمینه مراجعه به منابع مربوط به مطالعات Sachs و همکارانش^{۲۶} پیشنهاد می‌شود.

پانسمان‌های اوژنل - اکسید روی. پانسمانهای مینی بر واکنش اکسید روی (zinc oxide) و اوژنل، نظیر WandrPack، در سال ۱۹۲۳ توسط Ward^{۲۷} ساخته شد و پانسمانهای متعدد دیگری نیز بر اساس فرمول اولیه Ward تهیه گردیدند. با اضافه کردن تسریع کننده‌هایی (accelerators) مثل «استات روی» می‌توان زمان عملکرد (working time) پانسمان را بهبود بخشید.

پانسمان‌های اوژنل - اکسید روی به صورت پودر و مایع بوده و قبل از استفاده با هم مخلوط می‌گردند. اوژنل در این نوع از پانسمانها ممکن است باعث ایجاد واکنش آلرژیک و در نتیجه ایجاد قرمزی در ناحیه و دردهای سوزشی در بعضی از بیماران می‌شود.

پانسمان‌های غیر اوژنلی. واکنش بین اکسید فلزی و اسیدهای چرب اساس Coe-Pak را که شایع ترین پانسمان پرئودنتال در ایالات متحده می‌باشد، تشکیل می‌دهد. این ماده در دو تیوب آماده می‌شود و بلافاصله قبل از کاربرد مخلوط شده تا رنگ یکنواختی حاصل گردد. یک تیوب حاوی اکسید روی، روغن (برای شکل پذیری)، چسب (برای چسبندگی) و lorchidol (قارچ کش) و تیوب دیگر حاوی مایع اسیدهای چرب نارگیلی که توسط رزین colophony (یا rosin) غلیظ شده‌اند، و chlorothymol (ماده باکتریواستاتیک) می‌باشد.^{۲۸} این پانسمانها حاوی asbestos یا اوژنل نبوده و بنابراین مشکلات مرتبط با این مواد را ندارند.

سایر پانسمانهای اوژنلی شامل سیانوآکریلات^{۲۹، ۳۰} و tissue conditioners (ژل متاکریلات) می‌باشند؛^{۳۱} هر چند به صورت شایع مصرف نمی‌شوند.

گیر (retention) پانسمانها. پانسمانهای پرئودنتال معمولاً به صورت مکانیکی با درگیر شدن در فضاها بین دندانی و چسبیدن قسمت‌های لینگوال و فاسیال در ناحیه نگه داشته می‌شوند.

در دندان‌های منفرد یا زمانی که دندان‌های زیادی در قوس دندانی

برداشتن پانسمان پرئودنتال و تعیین جلسه بعدی

زمانی که بیمار پس از یک هفته مراجعه نمود پانسمان با یک Hoe جراحی پرئودنتال که در طول حاشیه آن به ملایمت زیر آن برده می شود با فشار کم برداشته می شود و قطعاتی از پانسمان که در نواحی بین دندانی گیر کرده اند و قطعاتی از آن که به سطوح دندان چسبیده اند با اسکیلرها برداشته می شوند. ذراتی از پانسمان ممکن است وارد سطح برش شوند که باید به دقت توسط cotton pliers نرم برداشته شوند و جهت زدودن بقایای سطحی کل ناحیه توسط پراکسید سستشو داده شود.

یافته‌ها حین برداشت پانسمان. موارد زیر یافته‌های عادی به هنگام برداشت پانسمان می باشند.

- اگر ژئوکتومی انجام شده باشد سطح برش توسط شبکه شکننده‌ای از اپی تلیوم جدید پوشیده شده است که نباید آن را تخریب نمود. اگر جرم کاملاً برداشته نشود برآمدگی‌های قرمز تسبیح ماندنی از بافت گرانولیشن ایجاد خواهد شد. این بافت گرانولیشن را با یک کورت باید برداشت تا جرم آشکار شود و سپس بعد از برداشت آن ریشه را صاف نمود. برداشتن بافت گرانولیشن بدون حذف جرم منجر به عود مجدد بافت گرانولیشن خواهد شد.

- بعد از انجام جراحی فلپ، نواحی تحت برش اپی تلیالیزه می شوند، اما ممکن است سریعاً در اثر تماس دچار خونریزی گردند؛ بنابراین نباید مورد آسیب قرار گیرد. پاکت را نبایستی پروب نمود.

- مخاط فاسیال و لینگوال ممکن است بالای گرانولری از دبری‌های غذایی به رنگ زرد خاکستری یا سفید که به زیر پانسمان نفوذ یافته‌اند پوشیده شود که توسط گلوله پنبه‌ای مرطوب به آسانی برداشته می شوند. سطوح ریشه ممکن است نسبت به پروب یا تغییرات حرارتی حساس باشند به بیمار باید اطمینان داده شود که این تغییرات با گذشت زمان برطرف خواهد شد (۴ تا ۶ هفته) و دندان‌ها ممکن است رنگ گرفته باشند (قهوه‌ای تا زرد) که بعداً با برساز برداشته می شود.

- تکه‌های جرم التیام را به تأخیر می اندازد. هر سطح ریشه‌ای را باید مجدداً برای اطمینان از عدم وجود جرم با دید مستقیم بررسی نمود. شیارهای موجود در سطح پروگزیمال ریشه و نواحی انشعاب ریشه‌ها مناطقی هستند که در آنها جرم معمولاً نادیده گرفته می شوند.

قرار دادن مجدد پانسمان. بعد از برداشتن پانسمان معمولاً ضرورت ندارد تا مجدداً پانسمان گذاشته شود، اما در موارد زیر قرار دادن مجدد پک (repacking) توصیه می شود: (۱) افراد دارای آستانه درد پایین که با برداشتن پک احساس ناراحتی می کنند، (۲) در افراد باریشه‌های حساس بعد از جراحی، یا (۳) افراد بازخم‌های باز و لبه‌های زخم نکروتیک. در تصمیم‌گیری برای این که آیا بر روی ناحیه مجدداً

اولین هفته بعد از جراحی

اگر عمل جراحی دقیق انجام شود مشکلات جدی بعد از جراحی وجود نخواهد داشت. به بیمار باید گفته شود تا کلر هگزیدین گلوکونات ۰.۱۲٪ (Peridex، یا PerioGard) را بعد از اعمال جراحی دوبار در روز شستشو دهد تا تکنیک‌های کنترل پلاک نرمال محقق گردد. ۳۰ تا ۳۸ روز مشکلاتی نیز بعد از جراحی در اولین هفته ممکن است بروز کند گرچه این مشکلات استثناء هستند نه قانون:

۱- خونریزی پایدار بعد از جراحی. پانسمان برداشته شده، نقاط خونریزی دهنده مشخص شده ممکن است به بی حسی موضعی نیاز باشد. و خونریزی با فشار، در صورت نیاز با بخیه مجدد بند آورده می شود. بعد از توقف خونریزی ناحیه مجدداً پانسمانگذاری می شود.

۲- حساسیت به دق. حساسیت به دق ممکن است به علت انتشار آماس به داخل PDL ایجاد شود. باید در مورد پیشرفت سمپتوم‌ها از بیمار سؤال شود. اگر تدریجاً شدت آن کاسته شود علامت مطلوبی خواهد بود. پانسمان را باید خارج کرده و جهت یافتن نواحی عفونت یا محرک‌ها مجدداً لثه را کنترل نمود و در صورت مشاهده چنین حالت‌هایی محل مورد نظر را تمیز نمود یا برای برقراری درناژ اینسیژن داد و ذراتی از جرم را که نادیده گرفته شده بودند حذف کرد. بررسی اکلوزن معمولاً مفید است. حساسیت به ضربه ممکن است به علت زیادی پانسمان که موجب تداخل در اکلوزن شده است نیز ایجاد شود. برداشتن این قسمت‌های اضافی معمولاً عارضه را برطرف خواهد ساخت.

۳- تورم. گاهی در دو روز اول بعد از جراحی تورم نرم و بی درد در گونه توسط بیمار گزارش می گردد. افزایش حجم غدد لنفاوی ممکن است وجود داشته و درجه حرارت بدن کمی بالا رود. محل مورد عمل معمولاً بدون مشکل (symptom free) است. این مسأله ناشی از واکنش التهابی موضعی به عمل جراحی می باشد. این تورم معمولاً تا چهارمین روز بعد از عمل بدون نیاز به برداشتن پانسمان کاهش می یابد. اگر تورم پایدار بوده و بدتر شود یا همراه با افزایش درد باشد، آموکسی سیلین ۵۰۰ میلی گرمی در هر ۸ ساعت به مدت یک هفته تجویز می شود و به بیمار باید گفته شود تا از گرمای مرطوب به طور متناوب در ناحیه استفاده نماید.

۴- احساس ضعف. گاهی بیماران از وجود نوعی کوفتگی یا احساس ضعف که به مدت ۲۴ ساعت بعد از عمل وجود داشته است شکایت دارند. این حالت نشان دهنده واکنش سیستمیک در برابر باکتری می موقتی است که بر اثر جراحی به وجود آمده است. برای جلوگیری از ایجاد این عارضه می توان از پیش درمانی آموکسی سیلین ۵۰۰ میلی گرمی هر ۸ ساعت از ۲۴ ساعت قبل از عمل بعدی استفاده نمود و به مدت ۵ روز بعد از جراحی ادامه داد.

شامل ۳۰۴ مداخله جراحی پرئودنتال متوالی نشان داد که ۵۱/۳٪ از بیماران عدم درد یا درد ناچیزی را بعد از جراحی گزارش کردند و فقط ۴/۶٪ درد شدید گزارش نمودند. از این میان، تنها ۲۰/۱٪ پنج دوز یا بیشتر مسکن دریافت نمودند.^{۱۱} همان مطالعه نشان داد که جراحی های موکوژنیوال شش برابر و جراحی استخوان ۳/۵ برابر ناراحتی بیشتری نسبت به جراحی های پلاستیک لثه (gingival plastic surgery) ایجاد می کنند. در موارد کمی که ممکن است درد شدید وجود داشته باشد کنترل آن بخش مهمی از management بیمار است.^{۱۹}

منشاء شایع دردهای بعد از جراحی گسترش بیش از حد پانسمان پرئودنتال به روی بافت نرم به ناحیه ای فراتر از محل اتصال موکوژنیوال یا به سمت فرنوم می باشد. پانسمانهای بیش از حد گسترش یافته باعث ادم موضعی ناحیه گشته که معمولاً یکی دو روز بعد از جراحی مشاهده می گردد. برداشتن قسمت های اضافی پانسمان باعث برطرف شدن عارضه فوق در عرض ۲۴ ساعت خواهد شد. اکسپوزر شدید و طولانی استخوان سبب خشک شدن آن شده که غالباً باعث درد شدیدی می شود. در اغلب بیماران سالم دوز ۸۰۰-۶۰۰ میلی گرم از ایبوپروفن قبل از جراحی و ادامه آن هر ۸ ساعت به مدت ۴۸-۲۴ ساعت بسیار در کاهش ناراحتی های بعد از جراحی پرئودنتال مؤثر است. به بیماران توصیه می شود که مصرف ایبوپروفن را ادامه دهند و یا در صورت نیاز به استامینوفن تغییر دهند. اگر درد پایدار وجود داشته باشد استامینوفن بعلاوه کدئین (Tylenol #۳) را می توان تجویز نمود.

احتیاط لازم در تجویز ایبوپروفن در بیمارانی که دارای فشار خون هستند و آن را با دارو کنترل می کنند باید انجام پذیرد، زیرا ایبوپروفن می تواند با آن داروها تداخل اثر داشته باشد.

زمانی که درد شدید بعد از عمل وجود دارد بیمار را باید در مطب به صورت اورژانسی مورد معاینه قرار داد و محل درد را باید با انفیلتراسیون یا به طور سطحی بی حس نمود. پانسمان را برداشت و زخم را مورد معاینه قرار داد. درد بعد از عمل ناشی از عفونت باعث لنفادنوپاتی موضعی و افزایش مختصر در درجه حرارت بدن می شود^{۲۰} که آن را باید با آنتی بیوتیک و مسکن های سیستمیک درمان کرد.

عاج (ریشه) حساس

حساسیت عاج با ریشه یک مشکل نسبتاً شایع در جراحی پرئودنتال است. این امر ممکن است خود به خود به دنبال آشکار شدن ریشه به دنبال تحلیل لثه یا شکل پلاکت دیده شود و یا به دنبال جرم گیری و تسطیح ریشه یا جراحی های پرئودنتال اتفاق بیفتد. خواننده به فصل حساسیت ریشه و درمان آن به صورت آنلاین مراجعه کند.

پانسمان قرار داده شود یا این که پانسمان اولیه بیشتر باقی گذاشته داشته شود، می توان از قضاوت کلینیکی (clinical judgement) بهره گرفت.

کادر یادگیری ۵-۵۹

پانسمان های پرئودنتال فاقد خصوصیات دهانی هستند بلکه به جای داشتن فاکتور درمانی باعث محافظت از بافت می شوند. پانسمان با جلوگیری از آسیب سطحی در هنگام جویدن و درد در برخورد با غذا و زبان ترمیم را تسهیل می کند.

لقی دندان. لقی دندان فوراً بعد از جراحی تشدید می یابد،^۸ که به دلیل ادم در فضای پرئودنتال، به دلیل التهاب بعد از جراحی اتفاق می افتد. اما تا هفته چهارم به کمتر از میزان آن در قبل از جراحی کاهش می یابد.^{۲۵} بیمار باید در مورد موقتی بودن این لقی، آگاهی داشته باشد.

مراقبت های دهانی بین جلسات جراحی پرئودنتال

مراقبت از دهان توسط بیمار مابین زمان های درمان نواحی اولیه و نهایی و همچنین پس از تکمیل جراحی بسیار اهمیت دارد.^{۲۸} بیمار باید قبل از جراحی دستورات رعایت بهداشت بعد از جراحی را داشته باشد ولی بعد از جراحی باید مجدد به وی یادآور شد. برداشت پلاک و بیوفیلم بعد از عمل جراحی متفاوت است زیرا ناحیه در حال ترمیم و گاهی دردناک است. مراقبت معمولاً پس از برداشتن پانسمان از اولین محل تحت درمان شروع می شود. بیمار باید در دوره های درمانی قبل از جراحی در مورد نحوه کنترل پلاک آموزش ببیند و در این زمان مجدداً، این آموزش تکرار شود.

مسواک کردن قوی در خلال اولین هفته پس از برداشتن پانسمان ممکن و میسر نخواهد بود، به هر حال به بیمار باید آموخت که تجمع پلاک و مواد غذایی باعث تأخیر التیام شده و باید توصیه نمود که با شستشوی ملایم نواحی بین دندانی با آب محل عمل را تمیز نگاه دارد. شستشو با دهانشویه کلر هگزیدین یا مصرف موضعی آن با پنبه برای چند هفته اول بعد از جراحی خصوصاً در موارد پیشرفته تجویز می شود. زمانی که التیام بافت اجازه دهد مسواک کردن توصیه می شود. با پیشرفت در التیام، بهداشت دهانی نیز با قدرت بیشتری انجام پذیر خواهد بود. به بیماران باید متذکر شد که (۱) احتمالاً خونریزی لثه آنها بیش از آنچه که قبل از جراحی وجود داشت خواهد بود، (۲) این حالت کاملاً طبیعی بوده و با پیشرفت التیام کاهش خواهد یافت، و (۳) این حالت نباید مانع از انجام رژیم بهداشتی آنها شود.

کنترل درد بعد از جراحی

انجام جراحی پرئودنتال با متابعت از اصول اساسی ارائه شده در این جا تنها درد و ناراحتی ناچیزی را به دنبال خواهد داشت.^{۲۱} مطالعه ای

دندان‌های فلورایداز نظر تاریخی از مواد انتخابی می‌باشند زیرا علاوه بر اثرات ضد حساسیتی دارای مزایایی از قبیل فعالیت‌های ضد پوسیدگی می‌باشند که خصوصاً در بیمارانی که در آنها احتمال پوسیدگی ریشه زیاد است، حائز اهمیت می‌باشد. هر چند بعضی مواد نظیر کلر هگزیدین توانایی فلوراید را در چسبیدن به کلسیم سطح ریشه کاهش می‌دهند.^۱ بنابراین بسیار مهم است که به بیمار توصیه کنیم که یک ساعت بعد از انجام درمان‌های ضد حساسیتی از شستشوی دهان و خوردن امتناع کند. در حال حاضر محلول‌های اگزالات پتاسیم (Protect) و اگزالات فریک (Sensodyne Sealant) از مواد ارجح می‌باشند که باعث ایجاد کریستال‌های اگزالات کلسیم غیر محلول شده و توبول‌های عاجی را می‌بندند. وسایل مخصوص جهت استفاده از این مواد نیز در دسترس می‌باشند.^{۲۷، ۳۰}

روش جدیدتر درمان «ازدیاد حساسیت عاج» استفاده از وارنیش‌ها یا مواد چسبنده به عاج جهت بستن توبول‌های عاجی می‌باشد. مواد ترمیمی جدیدتر نظیر سمان‌های گلاس اینومر و مواد باند شونده به عاج هنوز در دست بررسی می‌باشند، اما زمانی که دندان نیاز به recontouring دارد و یا در موارد مشکلی که به سایر درمان‌ها پاسخ نمی‌دهند دندانپزشک ممکن است این مواد ترمیمی را انتخاب نماید. پرایمرهای رزینی اولیه را می‌توان به تنهایی به کار برد اما اثرات آنها دائمی نبوده و تحقیق در مورد آنها همچنان ادامه دارد.^{۱۴}

علیرغم بعضی از موفقیت‌ها در کاهش ازدیاد حساسیت عاج، بسیار مهم است بدانیم که از بین بردن حساسیت دندان در مطب‌های دندانپزشکی قابل پیش‌بینی نبوده و موفقیت‌های به دست آمده اغلب کوتاه مدت هستند. نمک‌های کریستالی یا وارنیش‌ها و سیلان‌ها ممکن است با گذشت زمان شسته شوند و ازدیاد حساسیت ممکن است برگردد. در چنین حالتی بیمار می‌تواند سطوح ریشه حساس را مجدداً درمان کند.

اخیراً کوشش‌هایی به انجام رسیده است تا موفقیت و طول درمان‌ها را با استفاده از لیزر بهبود بخشند. لیزر کم توان "ذوب کننده" (melting)، سطح عاج را ذوب کرده و به نظر می‌رسد بدون صدمه به پالپ توبول‌های عاجی را می‌بندد.^{۱۹، ۲۲} در یک روش درمانی ترکیبی لیزر Nd:YAG در منجمد کردن وارنیش فلوراید روی سطح ریشه به کار برده شد. این مطالعه *in vitro* نشان داد که کاربرد لیزر روی وارنیش فلوراید مانع از برداشت وارنیش توسط مسواک‌های الکتریکی شد و ۹۰٪ توبول‌های عاجی مسدود باقی ماندند. در صورتی که در گروه کنترل که درمان لیزری نشده بودند، وارنیش فلوراید تقریباً به طور کامل برداشته شده بود.^{۲۳} علیرغم این نتایج متقاعد کننده اولیه تحقیقات زیادی مورد نیاز است تا بتوان درمان‌های لیزری را روش مؤثر و قابل پیش‌بینی در نظر گرفت (فصل ۶۸).

مواد ضد حساسیت را یا خود بیمار در منزل استفاده می‌کند یا به وسیله دندانپزشک یا بهداشتکاران دهان در مطب انجام می‌گیرد. محتمل‌ترین مکانیسم عمل کاهش قطر توبول‌های عاجی است، به این ترتیب جابه‌جایی مایع در آنها محدود می‌شود. بنابر عقیده Trowbridge^{۴۴} و Silver^{۴۵} این عمل را می‌توان از طرق زیر به دست آورد : (۱) تشکیل اسمیر لایر از طریق پرداخت سطح اکسیژن شده، (۲) استفاده سطحی موادی که باعث ایجاد رسوبات غیر قابل حل در داخل توبول‌ها می‌شوند، (۳) پر کردن توبول‌های عاجی توسط رزین‌های پلاستیکی، یا (۴) مهر و موم (Seal) کردن توبول‌ها توسط رزین‌های پلاستیکی.

موادی که توسط بیمار بکار برده می‌شوند. متداول‌ترین ماده‌ای که بیمار برای انجام بهداشت دهان استفاده می‌کند خمیر دندان است. گرچه غالب فرآورده‌های خمیر دندان حاوی فلوراید هستند، مواد ضد حساسیت کلرید استرنسیوم، نیترات پتاسیم و سیترات سدیم نیز در آنها وجود دارند. خمیر دندان‌های زیر از طرف انجمن دندانپزشکی آمریکا (ADA) به منظور ضد حساسیت پذیرفته شده‌اند: Sensodyne و Thermodent که حاوی کلرید استرنسیوم هستند،^{۳۳، ۳۶، ۳۷} Crest Sensitivity Protection، Denquel و Promise حاوی نیترات پتاسیم^{۳۹} و Protect که حاوی سیترات سدیم است می‌باشند. دهانشویه و ژل فلوراید را می‌توان اغلب بعد از اقدامات کنترل پلاک معمولی استفاده نمود.^{۴۲}

بیمار باید بداند که عوامل متعددی در درمان حساسیت دندان دخیل می‌باشند که شامل تاریخچه و شدت مشکل، همچنین یافته‌های فیزیکی دندان یا دندان‌های درگیر می‌باشد. تشخیص صحیح قبل از شروع هر درمانی لازم است، چون عوامل پاتولوژیک درد (مثل پوسیدگی، ترک‌های دندانی و پالپیت) قبل از شروع درمان حساسیت باید رد شوند. مواد ضد حساسیت از طریق ایجاد نمک‌های کریستالین در سطح عاج و مسدود کردن توبول‌های عاجی اثر می‌نمایند. بیمار باید بداند که استفاده از این مواد در صورتی مؤثر خواهد بود که به طور ممتد برای دوره‌ای حداقل دو هفته استفاده شود.

موادی که در مطب به کار برده می‌شوند.

در کادر ۲-۵۹ انواع مختلف درمان‌های مطبی را که در از بین بردن حساسیت عاج بکار رفته‌اند، فهرست شده است. این فرآورده‌ها به منظور درمان کاهش حساسیت با مسدود کردن توبول‌های عاجی، یا از طریق رسوب نمک کریستالین و یا از طریق پوشش (وارنیش یا مواد باندینگ) سطح ریشه موجب کاهش حساسیت می‌شوند.^{۴۴}

جهت رسوب نمک‌های کریستالین در سطح عاج و در نتیجه بسته شدن توبول‌های عاجی مواد بسیاری معرفی شده‌اند. محلول‌ها و خمیر

برشی Pushing و Pulling را می‌دهد. تیغه شماره ۱۵ برای نازک کردن فلپ‌ها استفاده می‌شود و در تمام نواحی کاربرد دارد. تیغه شماره ۱۵C نمونه باریک‌تری از تیغه شماره ۱۵ است که برای فرم دادن اولیه و برش طرح دالبیری لثه (Scalloping) سودمند می‌باشد. طرح نازک این تیغه، برش در قسمت‌های باریک اینتردنتال فلپ را ممکن می‌سازد. تمامی این تیغه‌ها بعد از یکبار مصرف دور انداخته می‌شوند.

تکنیک‌های الکتروسر جری (راد یوسر جری) و موارد کاربرد این اینسترومنت. واژه الکتروسر جری و راد یوسر جری^{۳۹} برای مشخص کردن تکنیک‌های جراحی‌ای است که روی بافت نرم صورت گرفته و از فرکانس‌های بالای الکتریکی (راد یویی) کنترل شده با دامنه ۱/۵ تا ۷/۵ میلیون سیکل در هر ثانیه یا مگاهرتز استفاده می‌شود. سه دسته از الکترودهای فعال وجود دارند: الکترودهای تک سیم (Single-wire) برای برش دادن (Incising) یا برداشتن (Excising)، الکترودهای حلقه‌ای (loop electrodes) برای تسطیح بافت‌ها؛ و الکترودهای سنگین تر، بزرگتر و حجیم تر برای ایجاد انعقاد (coagulation procedure).^{۳۸،۳۹}

چهار نوع تکنیک اصلی الکتروسر جری، electrosection، electrofulguration، electrocoagulation و electrodesiccation می‌باشند. Electrosection که الکتروتومی یا acusection نیز نامیده می‌شود. برای برش، برداشتن، و صاف کردن بافت به کار می‌روند. Incision ها و excision ها با الکترودهای تک سیمی فعال که می‌توانند خمیده شوند یا برای انجام هر گونه اقدام برشی تطابق یابند، صورت می‌گیرند.

Electrocoagulation دامنه وسیعی از کواگولاسیون یا کنترل خونریزی را می‌تواند فراهم کند و می‌تواند در بدو ورود به بافت نرم از خونریزی جلوگیری کند، اما نمی‌تواند خونریزی را بعد از حضور خون در محیط متوقف کند. هر گونه هموراژی باید ابتدا توسط فشار مستقیم (به طور مثال، هوا، فشار، یا هموستات) متوقف شود. بعد از این که خونریزی به طور لحظه‌ای متوقف شد، بستن نهایی کاپیلرها یا عروق بزرگ را می‌توان توسط کاربرد کوتاه مدت جریان الکتروکواگولاسیون انجام داد. الکترودهای فعال که برای کواگولاسیون به کار می‌روند از سیم‌های نازک تنگستن که برای Electrosection به کار می‌روند بسیار ضخیم تر هستند.

الکتروسکشن و الکتروکواگولاسیون متداول ترین اعمالی هستند که در تمام رشته‌های دندانپزشکی به کار می‌روند. دو تکنیک monoterminial یعنی electrofulguration و electrodesiccation به طور معمول در دندانپزشکی به کار نمی‌روند. مهمترین قانون اصلی الکتروسر جری عبارت است از: همیشه نوک وسیله در حرکت باشد. استفاده طولانی یا مکرر جریان برق به بافت موجب افزایش حرارت و تخریب ناخواسته بافتی می‌شود. در حالی

کادر یادگیری ۶-۵۹

حساسیت به ریشه بیشتر در ناحیه طوق دندان که عاج بسیار نازک است اتفاق می‌افتد. بدون جرم‌گیری ممکن است این عاج نازک را حذف کند و حساسیت اتفاق بیفتد.

وسایل جراحی

جراحی پرئودنتال توسط اینسترومنت‌های متعددی انجام می‌شود. در شکل ۵-۵۹ نمونه‌ای از مجموعه وسایل (Cassette) جراحی نشان داده می‌شود. اینسترومنت‌های جراحی پرئودنتال به صورت زیر طبقه‌بندی می‌شوند:

- ۱- اینسترومنت‌های Incisional و Excisional
- ۲- کورت‌ها و سیکل‌های جراحی
- ۳- الواتورهای پریوست (periosteal elevator)
- ۴- چیزل‌های جراحی (surgical chisel)
- ۵- فایل‌های جراحی (Surgical Files)
- ۶- قیچی‌ها (Scissors)
- ۷- هموستات‌ها و فورسپس‌های بافتی

وسایل برداشتی (Excisional) و برشی (Incisional)

چاقوهای جراحی (چاقوهای ژنژیوکتومی). چاقوی Kirkland نمونه‌ای از چاقوهایی است که به طور معمول در ژنژیوکتومی به کار می‌رود. این چاقوها می‌توانند به صورت اینسترومنت‌های یک انتها (Single-ended) یا دو انتها (double-ended) باشند. تمام قسمت‌های محیطی این چاقوی قلوه‌ای شکل (kidney-shaped) دارای لبه برنده است (شکل ۶-۵۹، A).

چاقوهای بین‌دندانی (Interdental Knives). چاقوی Orban شماره ۱-۲ (شکل ۶-۵۹، B) و چاقوی Merrifield شماره ۱، ۲، ۳ و ۴ نمونه‌هایی از چاقوهایی هستند که در نواحی اینتردنتال کاربرد دارند. این چاقوهای نیزه‌ای شکل (Spear-Shaped) روی هر دو کناره تیغه، لبه برنده دارند و به دو صورت تیغه‌های یک انتهای (Single-ended) و دو انتهای (double-ended) طراحی شده‌اند.

تیغه‌های جراحی (Surgical blades). تیغه‌های اسکالپل (Scalpel) با شکل‌ها و اندازه‌های گوناگون در جراحی پرئودنتال به کار می‌روند. متداول ترین تیغه‌هایی که استفاده می‌شوند شماره‌های ۱۲D، ۱۵، و ۱۵C هستند (شکل ۷-۵۹). تیغه شماره ۱۲D، تیغه‌ای منقاری شکل (beak-shaped) با لبه‌های برنده در هر دو سمت است که به عمل کننده اجازه استفاده در نواحی باریک و محدود با حرکت‌های

قیچی‌ها و نیپرها (Scissors and Nippers)

قیچی‌ها و نیپرها در جراحی پریدونتال به منظور اهدافی از قبیل برداشتن زائده‌های بافتی طی ژنژیوکتومی، اصلاح (trimming) حاشیه فلپ‌ها، گشاد کردن ناحیه برش در آبسه‌های پریدونتال و برداشتن اتصالات عضلانی در جراحی موکوژنژیوال، به کار می‌روند. این وسایل انواع متعددی دارند و انتخابشان بستگی به ترجیح عمل‌کننده دارد. قیچی Goldman-Fox شماره ۱۶ دارای تیغه خمیده بول شده (beveled) دنداندار است (شکل ۱۳-۵۹).

سوزن‌گیرها (Needle-holders)

سوزن‌گیرها برای بخیه کردن فلپ در وضعیت دلخواه بعد از تکمیل مراحل جراحی به کار می‌روند. علاوه بر انواع معمول سوزن‌گیرها (شکل ۱۴-۵۹، A)، سوزن‌گیر Castroviejo برای تکنیک‌های ظریف و دقیق که نیاز به آزاد کردن و گرفتن سریع و آسان نخ بخیه دارند به کار می‌رود (شکل ۱۴-۵۹، B).

نتیجه‌گیری

بخش اعظمی از جراحی‌های پریدونتال تنها با استفاده از بی‌حسی موضعی قابل انجام است ولی با توجه به اینکه تکنیسین متعهد به رویکرد بیمار محور است آرامبخش دهانی داخل وریدی و تنفسی باید در دسترس باشد تا در زمان نیاز استفاده شود. مدیریت مؤثر، دقیق و همراه با کمترین تراما به بافت از راه‌های بدست آوردن بهترین نتیجه کلینیکی است. تمام بیماران نیاز به حمایت با ضد درد خوراکی دارند به طوری که سطح مؤثری از داروی ضد درد بلافاصله بعد از جراحی و در دوره بعد از آن در خون موجود باشد. استفاده از بی‌حسی‌های موضعی با اثر طولانی مدت مثل بوپیواکائین و استفاده از دو خمیر پریدونتال محافظ نیز در کاهش درد پس از جراحی مؤثر است. در هفته‌های اولیه بعد از جراحی، کنترل پلاک و ترمیم با استفاده از دهانشویه ضد میکروبی مثل کلروهگزیدین بهبود می‌یابد. حساسیت ریشه بعد از جراحی به دنبال رعایت بهداشت مناسب، عالی است و استفاده از مواد ضد حساسیت به ندرت نیاز می‌شود.

که کاربرد منقطع در فواصل کافی برای خنک شدن بافت (۵ تا ۱۰ ثانیه) مانع از این اثر شده و یا آن را کاهش می‌دهد. الکتروسرجری به منظور تخریب بافت به کار نمی‌رود، بلکه روشی قابل کنترل برای شکل دادن و تغییر فرم بافت‌های نرم دهانی با کمترین ناراحتی و خونریزی برای بیمار می‌باشد. الکتروسرجری برای بیمارانی که دارای Pacemaker ناسازگار (noncompatible) یا پوشش حفاظتی ضعیف می‌باشند، منع تجویز دارد.

کورت‌ها و سیکل‌های جراحی

کورت‌ها و سیکل‌های بزرگتر و قویتر اغلب طی جراحی برای برداشتن بافت گرانولیشن، بافت‌های بین‌دندانی فیروزه و رسوبات سخت و چسبنده زیرلثه‌ای مورد نیاز می‌باشند. کورت‌های Kramer شماره ۱، ۲ و ۳ (شکل ۸-۵۹) و اینسترومنت‌های جراحی Kirkland از کورت‌های قوی هستند. همچنین اسکیلر Ball شماره B2-B3 یک سیکل قوی رایج است. تیغه‌های پهن‌تر و قوی‌تر این اینسترومنت‌ها، آنها را برای اعمال جراحی مناسب می‌سازند.

الواتورهای پرئوست (periosteal elevator)

این اینسترومنت‌ها برای کنار زدن (reflect) و حرکت دادن فلپ پس از برشی که برای جراحی فلپ داده شده است ضروری می‌باشند. الواتورهای Woodson و Prichard از اینسترومنت‌های با طراحی خوب می‌باشند (شکل ۹-۵۹).

چیزل‌های جراحی

چیزل back-action با حرکت کشیدنی (pull motion) به کار می‌رود (شکل ۱۰-۵۹)، در حالی که چیزل مستقیم (straight) با حرکت هل‌دانی (push motion) به کار می‌رود (شکل ۱۱-۵۹). چیزل Ochsenbein چیزل مفیدی می‌باشد. این وسیله دارای فرورفتگی نیم‌دایره‌ای شکل (semicircular) در هر دو طرف shank بوده و اجازه می‌دهد که از وسیله در دور دندان و در ناحیه بین‌دندانی استفاده شود. چیزل Rhodes چیزل back-action معروف دیگر است.

فورسپس‌های بافتی

فورسپس بافتی جهت نگه داشتن فلپ حین سوچور کردن به کار می‌رود. همچنین این وسیله جهت قرار دادن و جابه‌جا کردن فلپ پس از reflection استفاده می‌شود. فورسپس DeBakey یک وسیله بسیار کارآمد است (شکل ۱۲-۵۹).

سناریو مورد ۱ - ۵۹:

اطلاعات زمینه‌ای: بیمار سالم بوده و هیچ دارویی مصرف نمی‌کند. از ۲۵ سال پیش روزی ۱ پاکت سیگار مصرف می‌کند. به او ۵ سال توصیه شده که به پریودنتیست مراجعه کند که او به توصیه‌ها توجهی نکرده است. یافته کنونی: اریتم مارژینال جنرالیزه عمق پاکت بین ۲ تا ۴ میلی‌متر در ناحیه اینترپروگزیمال مولرها بین ۵ تا ۸ میلی‌متر

بیمار: مرد سفیدپوست ۴۳ ساله
شکایت اصلی: نیاز به جراحی لثه دارم

سوال‌ات کیس	پاسخ
کدام پروسه نباید برای کنترل خونریزی قبل از مرخص کردن بیمار پاسخ هـ	
انجام شود؟	استفاده از بی‌حسی موضعی با اپی‌نفرین اثر وازوکانستریکشن دارد. ولی این اثر کوتاه مدت است. و نباید به عنوان عامل هموستاز طولانی مدت مدنظر قرار بگیرد.
الف) فشار	
ب) انجام فشار سرد	
ج) حذف بافت گرانولیشن	
د) microfibrillar collagen	
هـ) بی‌حسی موضعی با اپی‌نفرین	
و) هیچ کدام	