

بہ نام نرودان پاک

جلد پنجم

Fonseca 2018

# جراحی دهان، فک و صورت

جراحی ایمپلنت

ترجمه

دکتر فرزین انصاری پور  
دستیار تخصصی جراحی دهان، فک و صورت  
دانشگاه علوم پزشکی مشهد

ویرایش علمی

دکتر برات اله شبان  
متخصص جراحی دهان، فک و صورت  
هیأت علمی دانشگاه علوم پزشکی مشهد

سرشناسه	: فونسکا، ریموند ج. Fonseca, Raymond J.
عنوان و نام پدیدآور	: جراحی دهان، فک و صورت / ویراستار ریموند ج. فونسکا؛ ترجمه فرزین انصاری پور؛ ویرایش علمی تورج واعظی.
مشخصات نشر	: تهران: شایان نمودار، ۱۳۹۹.
مشخصات ظاهری	: ج: ۲۲ × ۲۹ س.م.
شابک	: دوره: ۳-۵۱۰-۲۳۷-۹۶۴-۹۷۸، ج ۱: ۷-۵۰۹-۲۳۷-۹۶۴-۹۷۸، ج ۲: ۳-۵۱۴-۲۳۷-۹۶۴-۹۷۸، ج ۳: ۱-۵۱۴-۲۳۷-۹۶۴-۹۷۸ ج ۴: ۹-۵۳۴-۲۳۷-۹۶۴-۹۷۸، ج ۵: ۰-۵۳۷-۲۳۷-۹۶۴-۹۷۸
وضعیت فهرست نویسی	: فیبا
یادداشت	: عنوان اصلی: Oral and maxillofacial surgery, 3rd ed, 2018.
یادداشت	: ویراستار علمی جلد سوم و چهارم برات الله شبان.
یادداشت	: ج. ۱، بخش دوم (چاپ اول: ۱۳۹۹).
یادداشت	: ج. ۳، بخش دوم (چاپ اول: ۱۳۹۹).
یادداشت	: ج. ۴، بخش اول (چاپ اول: ۱۳۹۹).
مندرجات	: ج. ۱، ب. ۲، بیحسی / بیهوشی و کنترل درد- ج. ۲، ب. ۳، اختلالات تمپورومندیولار- ج. ۳، ب. ۴، جراحی زیبایی- ج. ۴، ب. ۱، جراحی ارتوگناتیک
موضوع	: دهان -- جراحی
موضوع	: Mouth -- Surgery
موضوع	: فک بالا -- جراحی
موضوع	: Maxilla -- Surgery
موضوع	: صورت -- جراحی
موضوع	: Face -- Surgery
شناسه افزوده	: انصاری پور، فرزین، ۱۳۷۱- مترجم
شناسه افزوده	: واعظی، تورج، ۱۳۵۴- ویراستار
رده بندی کنگره	: RK۵۲۹
رده بندی دیویی	: ۶۱۷/۵۲۲۰۵۹
شماره کتابشناسی ملی	: ۶۱۶۱۸۶۸

نام کتاب: جراحی دهان، فک و صورت فونسکا ۲۰۱۸ (جلد پنجم)

مترجم: دکتر فرزین انصاری پور

ویرایش علمی: دکتر برات الله شبان

ناشر: انتشارات شایان نمودار

مدیر تولید: مهندس علی خزعلی

حروف چینی و صفحه آرایی: انتشارات شایان نمودار

طرح جلد: آتلیه طراحی شایان نمودار

نوبت چاپ: اول

شمارگان: ۳۰۰ جلد

تاریخ چاپ: پاییز ۱۳۹۹

شابک دوره: ۳-۵۱۰-۲۳۷-۹۶۴-۹۷۸

شابک جلد پنجم: ۰-۵۳۷-۲۳۷-۹۶۴-۹۷۸

قیمت: ۳،۱۰۰،۰۰۰ ریال



شایان نمودار

دفتر مرکزی: تهران/ میدان فاطمی / خیابان چهلمستون/ خیابان دوم / پلاک ۵۰ / بلوک B / طبقه همکف / تلفن: ۸۸۹۸۸۸۶۸

وب سایت: [shayannemoodar.com](http://shayannemoodar.com)

اینستاگرام: [Shayannemoodar](https://www.instagram.com/Shayannemoodar)

(تمام حقوق برای ناشر محفوظ است. هیچ بخشی از این کتاب، بدون اجازه مکتوب ناشر، قابل تکثیر یا تولید مجدد به هیچ شکلی، از جمله چاپ، فتوکپی، انتشار الکترونیکی، فیلم و صدا نیست.

این اثر تحت پوشش قانون حمایت از مولفان و مصنفان ایران قرار دارد.)

# فهرست

۷	پیش‌گفتار
۹	فصل ۲۶ دندانپزشکی ایمپلنت در ناحیه زیبایی: تشخیص و طرح‌ریزی درمان
۳۱	فصل ۲۷ ایمپلنت‌های فوری
۴۷	فصل ۲۸ تکنیک‌ها و مواد مورد استفاده برای پیوند استخوان
۶۱	فصل ۲۹ بیولوژی و هیستولوژی پیوند استخوان
۷۱	فصل ۳۰ پیوند استخوانی اتوزن برای ایمپلنت‌های دندانی
۱۰۵	فصل ۳۱ Guided Tissue Regeneration در دندانپزشکی ایمپلنت
۱۴۱	فصل ۳۲ سینوس لیفت
۱۵۹	فصل ۳۳ فلپ‌های استخوانی-پریوستی و Distraction Osteogenesis
۱۹۱	فصل ۳۴ Peri-implant Soft Tissue Augmentation
۲۰۷	فصل ۳۵ ایمپلنت زایگوماتیک: درمان ماگزیلای بی‌دندان بدون استفاده از پیوند
۲۲۳	فصل ۳۶ رستوریشن ثابت ماگزیلای بی‌دندان
۲۴۵	فصل ۳۷ بارگذاری فوری ایمپلنت در مندیبل با پروتزهای موقتی تمام قوسی
۲۶۵	فصل ۳۸ Contemporary Restorative Options for the Single Implant
۲۸۳	فصل ۳۹ آوردن چهره‌های ایمپلنتی
۳۰۹	فصل ۴۰ ایمپلنت‌ها در نقایص اکتسابی و مادرزادی
۳۳۵	فصل ۴۱ تصویربرداری سه بعدی و پروتکل‌های دیجیتال برای ایمپلنت‌های دندانی و پیوند استخوان
۳۵۹	فصل ۴۲ بیماری Peri-implant و جنبه‌های پروتزی ایمپلنت‌های دندانی
۳۷۱	فصل ۴۳ Peri-implant Disease

# پیش‌گفتار

گر کسی را رغبت دانش بود گو دم مزین  
زان که من دم درکشیدم تا به دانایی زدم

ترجمه متون مرجع هر یک از حیطه‌های پزشکی و دندانپزشکی همچون کتاب جراحی دهان، فک و صورت فونسکا که سال‌هاست بعنوان مرجع آزمون‌های ارتقاء و بوردا این رشته مورد استفاده قرار می‌گیرد تجربه‌ای بس خطیر و پرچالش بود که مگر با یاری و راهنمایی اساتید گرانقدر و مجرب این حقیر امکان‌پذیر نمی‌گردید.

به دلیل حجم زیاد مطالب، صرفاً بخش‌هایی از این کتاب که مورد هدف سؤالات آزمون‌های ارتقاء و بوردا رشته جراحی دهان، فک و صورت می‌باشد در ۸ جلد به چاپ می‌رسد:

## جلد اول:

- ✓ بیحسی/بیهوشی و کنترل درد
- ✓ جراحی دنتوالوئولار
- ✓ جراحی ایمپلنت

## جلد دوم:

- ✓ جراحی پاتولوژی
- ✓ اختلالات تمپورومندیبولار

## جلد سوم:

- ✓ جراحی ارتوگناتیک
- ✓ جراحی زیبایی
- ✓ جراحی شکاف و جمجمه‌ای-صورتی

امید است کوشش حاضر گره‌ای هر چند کوچک از کار همکاران عزیز بگشاید.  
و در پایان این اثر را به پیشگاه تمامی اساتید پیشکسوت جراحی دهان، فک و صورت که راه را بر من و امثال من هموار و منور نموده‌اند تقدیم می‌نمایم.

دعوی مکن که برترم از دیگران به علم  
چون کبر کردی از همه دونان فروتری

دکتر فرزین انصاری‌پور

# دندانپزشکی ایمپلنت در ناحیه زیبایی: تشخیص و طرح‌ریزی درمان

## مقدمه

سایپورت شونده توسط ایمپلنت پیش رو خواهد بود. در چنین مواردی حداکثر تلاش جهت حفظ بافت‌های سایپورت کننده پیرامون ایمپلنت<sup>۵</sup> در طی فازهای طرح‌ریزی، موقتی<sup>۶</sup>، جراحی و رستوریشن باید به کار گرفته شود. یک خط لبخند پایین (low) کمتر چالش برانگیز است زیرا محل تلاقی<sup>۷</sup> ایمپلنت و رستوریشن در پشت لب بالا مخفی می‌ماند. با این حال چنین فرضی همیشگی نبوده و لازم است هر بیمار بطور جداگانه مورد ارزیابی قرار گیرد.

## موقعیت دندان

دندان باید در هر سه پلن فضایی ارزیابی شود: اپیکال-کرونا، فاسیال-لینگوال و مزیا-دیستال. موقعیت دندان فعلی تأثیر قابل توجهی بر تظاهر ساختار لثه‌ای می‌گذارد. در بسیاری از موارد دندان‌هایی که پیش‌آگهی ضعیفی دارند بی‌محابا کشیده می‌شوند. چنین دندان‌هایی می‌توانند تأثیر قابل توجهی بر هر دو نوع بافت سخت و نرم داشته باشند.

## اپیکال-کرونا

ارزیابی موقعیت اپیکال-کرونا دندان نشان می‌دهد که دندان بیش از حد اپیکالی، بیش از حد کرونا یا دارای موقعیتی ایده‌آل و پیروی کننده از ارتفاع مارجین لثه مجاور می‌باشد. به دنبال کشیدن دندان و قراردعی یک ovate pontic احتمال دارد که تا ۲ میلی‌متر تحلیل لثه‌ای رخ دهد. همچنین به دنبال کشیدن دندان و جایگذاری فوری یک ایمپلنت، مهاجرت<sup>۸</sup> مارجین لثه‌ای به حدوداً ۰/۲ میلی‌متر می‌رسد. در نتیجه، اگر یک دندان hopeless با موقعیت ایده‌آل یا

دستیابی به زیبایی مطلوب بوسیله رستوریشن‌های ایمپلنتی بسیار چالش برانگیزتر از رستوریشن‌های معمول است. تشخیص و طرح‌ریزی مناسب درمان جهت حصول یک نتیجه موفقیت‌آمیز حیاتی می‌باشد.

اگر چه سرامیست‌ها قادر به ساختن رستوریشن‌هایی در تطابق با دندان‌های مجاور از نظر رنگ هستند اما اگر بافت‌های پیرامون بازسازی نشده باشند دستیابی به یک نتیجه مطلوب از لحاظ زیبایی غیر محتمل خواهد بود (شکل‌های ۱-۲۶ و ۲-۲۶). هدف نهایی رستوریشن ایمپلنتی تطابق یافتن با قاب لبخند، صورت و از همه مهم‌تر شخصیت بیمار است.

قابل پیش‌بینی بودن نتیجه زیبایی یک رستوریشن ایمپلنتی به متغیرهای زیادی بستگی دارد از جمله:

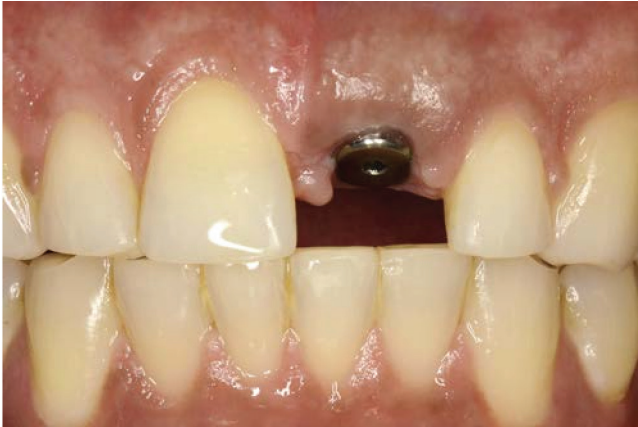- ۱- انتخاب بیمار و خط لبخند<sup>۱</sup>
- ۲- موقعیت دندان
- ۳- موقعیت ریشه دندان‌های مجاور
- ۴- بایوتایپ پرپودونشیوم و شکل دندان<sup>۲</sup>
- ۵- آناتومی استخوانی ناحیه گیرنده ایمپلنت
- ۶- موقعیت ایمپلنت

## انتخاب بیمار و خط لبخند

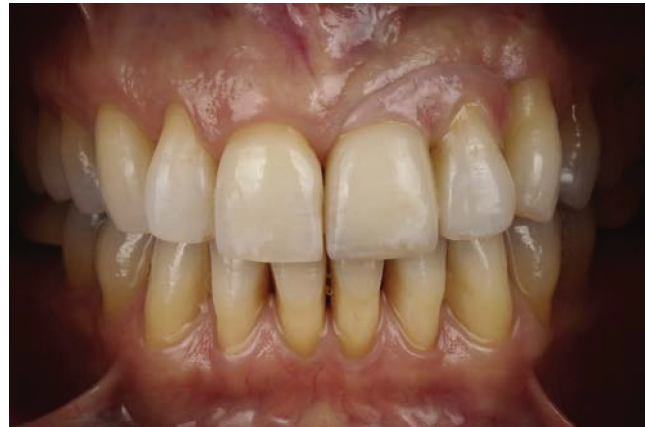انتظارات بیمار از زیبایی باید همزمان با فعالیت لب<sup>۳</sup> و طول لب<sup>۴</sup> مورد ارزیابی قرار گیرد. در یک خط لبخند بالا (high)، به دلیل کاملاً آشکار بودن رستوریشن و بافت‌های لثه‌ای، چالش‌های قابل توجهی از نظر مدیریت رستوریشن‌های

5. Peri-implant  
6. Provisional  
7. Interface  
8. Migration

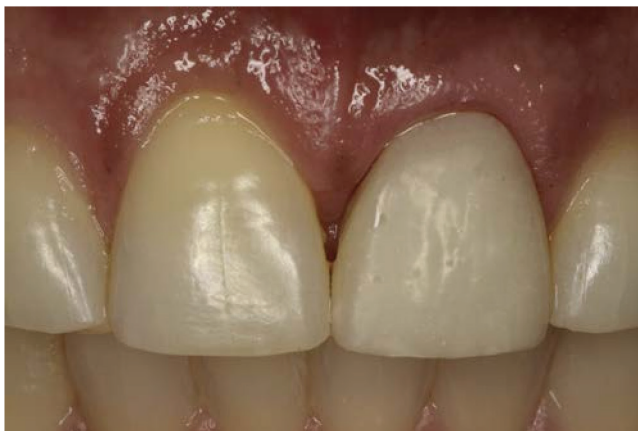1. Smile line  
2. Tooth shape  
3. Lip activity  
4. Lip length



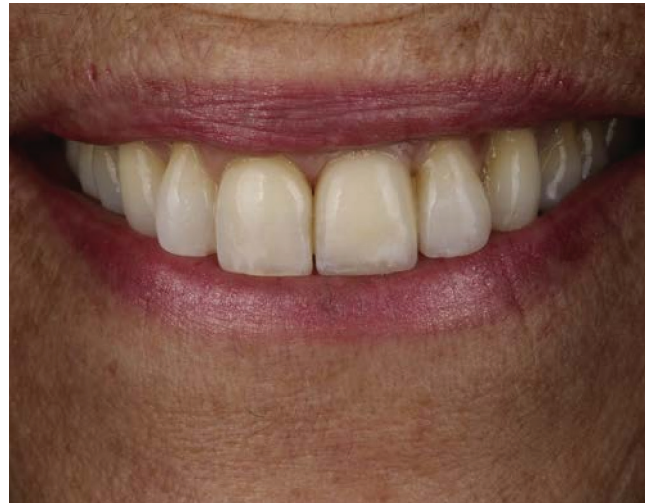• شکل ۴-۲۶ ایمپلنت در حجمی کافی از استخوان جایگذاری شده است.



• شکل ۱-۲۶ رستوریشن ایمپلنت بوسیله سرامیک صورتی. اگر چه بیمار از نتیجه رضایت دارد اما چنین نتیجه‌ای تنها در بیمارانی که خط لبخند پایین (low) دارند قابل دستیابی است.



• شکل ۵-۲۶ استفاده از رستوریشن موقتی به منظور شکل دهی (sculpt) به بافت‌ها. این رستوریشن ۳ تا ۶ ماه در محل خود باقی گذاشته می‌شود.



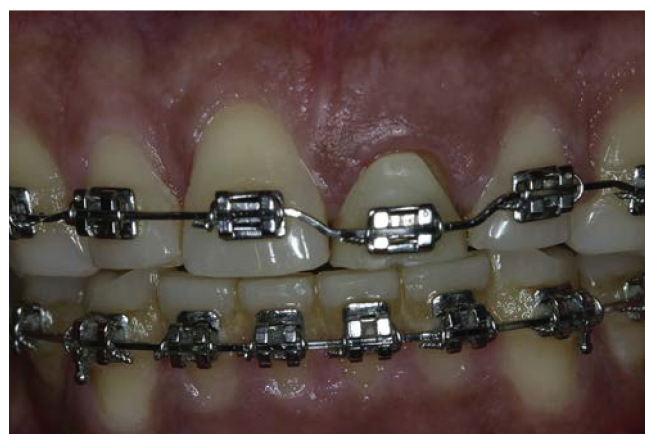• شکل ۲-۲۶ لبخند بیمار؛ خط انتقال (transition line) مخفی است.

را به مخاطره می‌اندازد. انجام orthodontic extrusion قبل از کشیدن چنین دندان‌هایی مفید واقع شده و سبب قرارگیری ارتفاع لثه در سطحی متناسب‌تر می‌گردد (شکل‌های ۳-۲۶، ۴-۲۶ و ۵-۲۶).

بر اساس دیدگاه نویسندگان این فصل باید یک CBCT از ناحیه مورد نظر تهیه شود. برای مؤثر واقع شدن orthodontic extrusion لازم است استخوان کافی در سمت لیبیال دندان وجود داشته باشد.

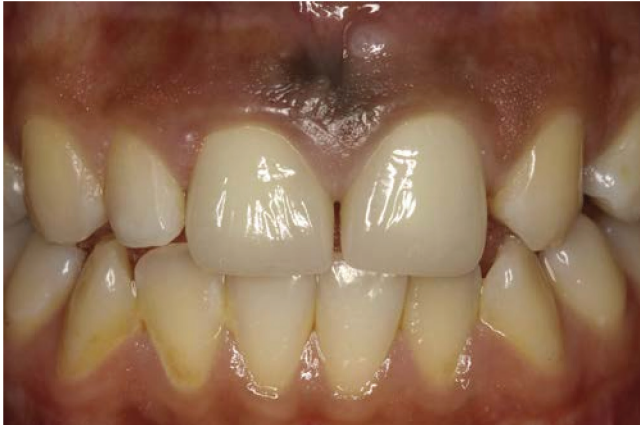### فاسیال-لینگوال

اگر دندان بیش از حد فاسیالی باشد استخوان لیبیال ضخامت بسیار کمی داشته یا حتی ممکن است اصلاً وجود نداشته باشد. این دندان‌ها به دلیل استخوان حمایت‌کننده ناکافی، کاندیدهای مناسبی برای orthodontic extrusion نیستند. کشیدن چنین دندان‌هایی به تحلیل عمودی شدید و وقوع collapse در بافت‌های لثه‌ای می‌انجامد. در چنین مواردی

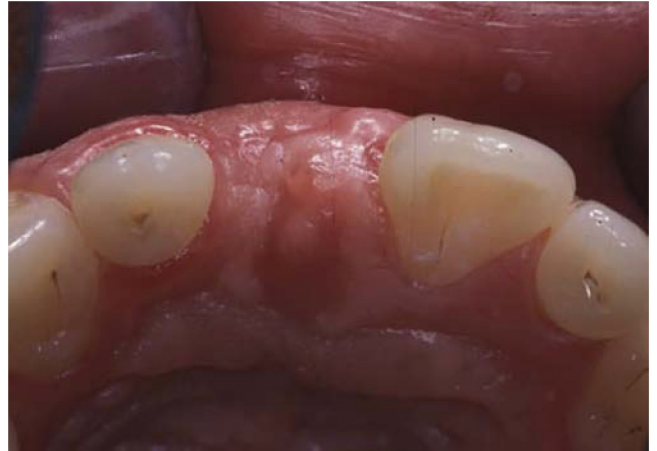

• شکل ۳-۲۶ استفاده از orthodontic extrusion به منظور overcompensation و کرونالی‌تر کردن ارتفاع بافت.

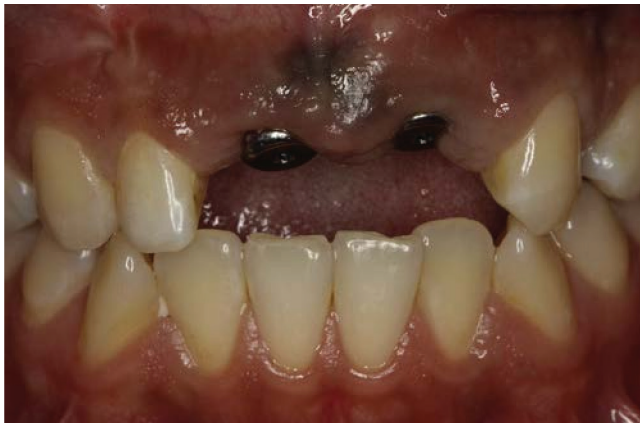اپیکالی کشیده شود احتمال می‌رود که مارجین لثه به سمت اپیکال مهاجرت کند. از نظر پروتزی، روکش‌های کلینیکی طولیل، پرسلن صورتی یا مارجین‌های فلزی قابل رؤیت زیبایی



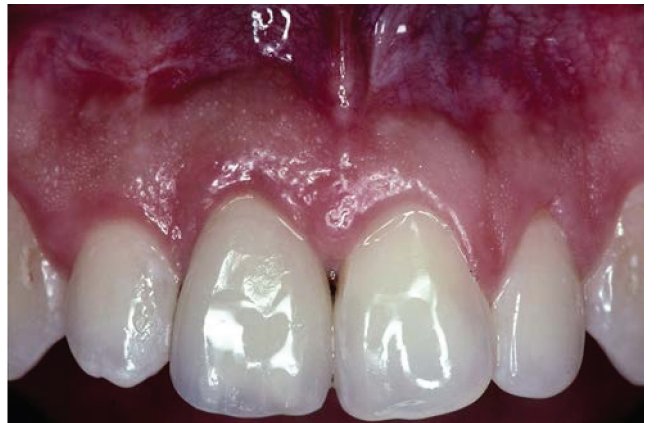• شکل ۸-۲۶ ثنایاهای سانترال غیر قابل نگهداری هستند. بیمار خواستار بسته شدن دیاستم بین دندان‌های قدامی خود است.



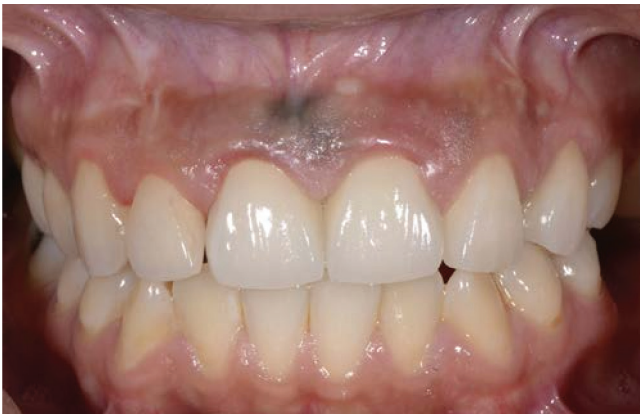• شکل ۶-۲۶ فضای دندانی که قرار است جایگزین گردد باید مساوی با همان دندان در سمت مقابل باشد.



• شکل ۹-۲۶ ایمپلنت‌های جایگذاری شده در ناحیه ثنایای سانترال.



• شکل ۷-۲۶ دستیابی به زیبایی از طریق برقرار کردن قرینگی امکان‌پذیر است. رستوریشن ایمپلنت در ثنایای سانترال راست بالا.



• شکل ۱۰-۲۶ استفاده از رستوریشن‌های پرسلنی سمان شونده جهت بستن دیاستم‌ها.

به حفظ این دیاستم یا بستن آن باید قبل از جایگذاری ایمپلنت صورت پذیرد. در صورتی که بیمار تمایل به بستن این فضا بوسیله راهکارهای یاد شده نداشته باشد و اصرار به بستن آن بوسیله رستوریشن ایمپلنت کند احتمال پیدایش یک مثلث سیاه<sup>۲</sup> در آینده مد نظر قرار گیرد. این مثلث سیاه ناشی از

بهتر است قبل از جایگذاری ایمپلنت از تکنیک‌های افزایش دهنده ابعاد<sup>۱</sup> استخوان و بافت نرم استفاده گردد. در صورتی که دندان موقعیتی لینگوالی‌تر داشته باشد از مزیت مقدار بیشتر استخوان فاسیال بهره‌مند است. چنین وضعیتی قبل از کشیدن دندان مطلوب‌تر می‌باشد چون دیسکریپسی حاصله در مارچین آزاد لثه فاسیال حداقل خواهد بود.

### مزایا-دیستال

نزدیکی به دندان‌های مجاور از نظر فراهم سازی ساپورت پروگزیمالی و حجم پاپیلای بین دندانی باید مورد ارزیابی قرار گیرد. در حالت ایده‌آل، عرض مزودیستالی دندان باید مساوی با همان دندان در سمت مقابل باشد تا بتوان به زیبایی قابل قبولی دست پیدا کرد (شکل‌های ۶-۲۶ و ۷-۲۶). زیاد یا کم بودن این بعد باید به کمک ارتودنسی، اناملوپلاستی یا رستوریشن مدیریت شود. در بیمارانی که دیاستم دارند تصمیم‌گیری راجع

2. Black triangle

1. Augmentation



مثلی است که دارای یک نقطه تماس با گرایش به یک سوم اینسایزالی بوده و نواحی تماس دندان‌ها در بعد فاسیال-لینگوال و اپیکال-کرونا کوچک می‌باشد. به دلیل تقارب<sup>۴</sup> ریشه‌ها، استخوان اینترپروگزیمالی ضخامت بیشتری دارد.

خصوصیات بایوتایپ بافت نرم، نقشی مهم در تعیین محل نهایی shoulder ایمپلنت بازی می‌کند. یک بایوتایپ نازک با بافت کنگره‌ای زیاد مستلزم آن است که ایمپلنت و shoulder آن بالاتالی‌تر قرار داده شود تا نمای تیتانیوم پوشانده شود. هنگامی که ایمپلنت‌ها به سمت کام جایگذاری می‌شوند، موقعیت ایمپلنت باید کمی عمقی‌تر در نظر گرفته شود تا emergence profile مطلوب فراهم گردد.

اگر بیمار هم خط لبخند بالا (high) و هم بایوتایپ نازک داشته باشد درمانی بسیار دشوار پیش رو خواهد گذاشت. قبل از شروع درمان، بیمار باید از چالش‌های احتمالی بر سر راه دستیابی به یک نتیجه مطلوب از نظر زیبایی آگاه شده باشد.

ویژگی‌های بایوتایپ پرپودونتا ضخیم و تخت عبارتست از یک پوشش بافت نرم متراکم‌تر و فیبروتیک‌تر؛ فرم استخوانی تخت و ضخیم‌تر؛ و کمیت و کیفیت بالاتر لثه کراتینیزه چسبنده. پاسخ این نوع بافت به تهاجم بیرونی اغلب بصورت تشکیل پاکت است. لثه تخت مرتبط با فرم دندان گردتر<sup>۵</sup> بوده که نواحی تماس بیشتر در یک سوم میانی دندان قرار دارند؛ تاج آناتومیک عمدتاً مربعی بوده و نواحی تماس در ابعاد فاسیال-لینگوال و اپیکال-کرونا وسیع هستند (شکل ۱۲-۲۶).

به نظر می‌رسد که مورفولوژی دندان با کیفیت بافت نرم متناسب است. دندان‌های مثلی با پرپودونشیوم کنگره‌ای و نازک همراه می‌باشند. ناحیه تماس در یک سوم کرونا تاج قرار گرفته و در زیر آن یک پایپلای بلند و نازک وجود دارد. تاج آناتومیک مربعی با پرپودونشیوم ضخیم و تخت همراه است. ناحیه تماس در یک سوم میانی تاج بوده و پایپلای نیز کوتاه و پهن می‌باشد.

از دست رفتن بافت اینترپروگزیمالی در حضور یک فرم مثلی تاج دندان سبب پیدایش یک مثلث سیاه عریض‌تر در مقایسه با حالتی می‌شود که تاج دندان مربعی است. در بعضی موارد می‌توان به کمک فرم پروتزی اصلاح شده<sup>۶</sup>، از دست رفتن ناکامل (partial) بافت بینابینی را جبران کرد. با سرویکالی‌تر کردن ناحیه تماس پروتزی، حجم فضای بین دندان کاهش می‌یابد. فرم فعلی دندان بر فرم رستوریشن ایمپلنت نیز تأثیرگذار است. رستوریشن ایمپلنت باید از دندان طبیعی سمت مقابل (قسمتی از تاج که کرونا تری از مارجین آزاد لثه می‌باشد) تقلید

سایپورت ناکافی از طرف دندان مجاور جهت حفظ پایپلای است. این موضوع باید از قبل با بیمار در میان گذاشته شود (شکل‌های ۸-۲۶ تا ۱۰-۲۶).

## موقعیت ریشه دندان‌های مجاور

بخشی از فرآیند تشخیص در بیمارانی که نیازمند ایمپلنت می‌باشند تهیه رادیوگرافی پری اپیکال است چون غالباً موقعیت ریشه‌ها مانع از جایگذاری ایمپلنت‌ها می‌گردد. در بسیاری از این بیماران می‌توان از ارتودنسی برای اصلاح موقعیت دندان‌هایی که موقعیت نامناسبی دارند استفاده نمود.

در دندان‌هایی که ریشه‌ها به یکدیگر نزدیک هستند استخوان اینترپروگزیمال نیز بسیار اندک است. این استخوان نازک با ریسک بالاتری از نظر تحلیل لترالی همراه است که به نوبه خود سبب کوتاه شدن ارتفاع عمودی استخوان در پی کشیدن دندان یا جایگذاری ایمپلنت خواهد شد. وقتی دندان‌ها حضور دارند استفاده از ارتودنسی یک روش کمی ارزشمند جهت ایجاد فضا کارایی دارد. این راهکار برای تأمین سایپورت لثه پروگزیمالی نیز مفید واقع می‌شود.

## بایوتایپ پرپودونشیوم و شکل دندان

موقعیت بافت لثه‌ای اطراف یک دندان توسط اتصال بافت همبند و ارتفاع استخوان تعیین می‌شود. از لحاظ مورفولوژی پایپلای و استخوان بین دندان دو نوع بایوتایپ پرپودونتا قابل تعریف است: پرپودونشیوم نازک و کنگره‌ای<sup>۱</sup>؛ و پرپودونشیوم ضخیم و تخت<sup>۲</sup>.

ویژگی‌های بایوتایپ نازک و کنگره‌ای، که در کمتر از ۱۵ درصد از بیماران یافت می‌شود، عبارتند از یک پوشش بافت نرم ظریف، فرم استخوان کنگره‌ای، حضور شایع dehiscence و fenestration و کمیت و کیفیت ضعیف مخاط کراتینیزه. معمولاً بافت اینترپروگزیمالی بطور کامل فضای میان دندان‌های مجاور را پر نمی‌کند. پاسخ این فرم لثه‌ای در برابر تهاجم‌های بیرونی بصورت تحلیل فاسیالی یا اینترپروگزیمالی است. با تحلیل رفتن استخوان بین ریشه‌ای، تحلیل بافت نرم حاصل از آن نیز نتیجه کلی<sup>۳</sup> را از دیدگاه زیبایی به مخاطره خواهد انداخت (شکل ۱۱-۲۶).

فرم دندان در این بایوتایپ اساساً بصورت تاج آناتومیک

4. Taper

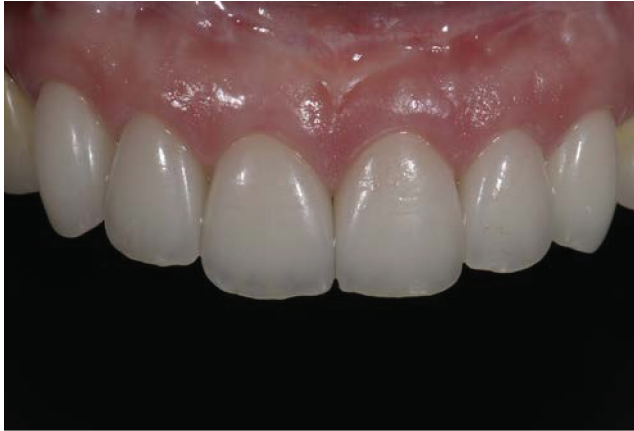5. More bulbous

6. Modified

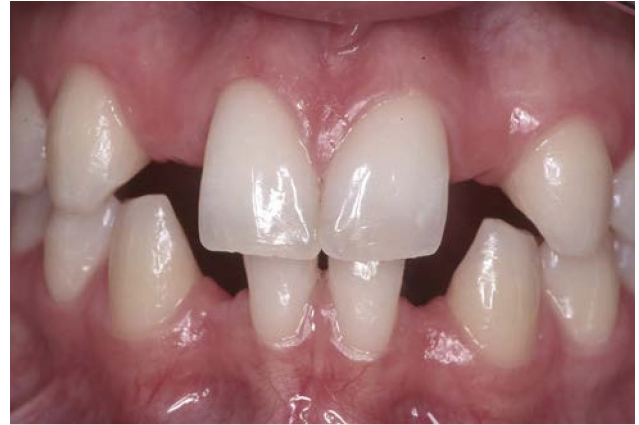1. Scalloped

2. Flat

3. Overall



• شکل ۱۲-۲۶ بیماری با بایوتایپ ضخیم.



• شکل ۱۱-۲۶ بیماری با بایوتایپ نازک.

افزایش سائز استخوان جهت ممکن شدن قرارگیری ایمپلنت در موقعیت ایده‌آل ضرورت پیدا می‌کند. CBCT در تشخیص نقایص این بعد از استخوان کمک کننده است.

فضای مزیال-دیستال باید مساوی با دندان هم‌تا در سمت مقابل باشد؛ زیاد یا کم بودن این بعد باید از جایگذاری ایمپلنت یا بعد از آن توسط ارتودنسی، اناملوپلاستی یا رستوریشن مدیریت گردد.

مهم‌ترین بعد، بعد اپیکال-کروئال است. ناکافی بودن این بعد می‌تواند ناشی از بیماری پرپودونتال، تروما، آتروفی و یا عفونت باشد. پیوند عمودی دارای پیچیدگی بوده و ممکن است جهت دستیابی به فرم مطلوب استخوانی، انجام چند جراحی ضرورت پیدا کند.

دو ساختار آناتومیک در تعیین قابل پیش‌بینی بودن بافت نرم به دنبال جایگذاری ایمپلنت حایز اهمیت هستند: (۱) ارتفاع و ضخامت دیواره استخوانی فاسیال، و (۲) ارتفاع و ضخامت کرسٹ آلوئول در نواحی اینترپروگزیمال.

### ارتفاع و ضخامت دیواره استخوانی فاسیال

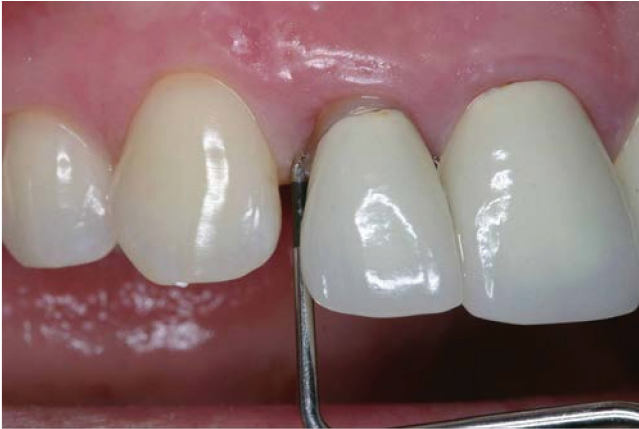موقعیت کرسٹ استخوانی عاملی مهم در پیش‌بینی ارتفاع لثه است. در مطالعاتی شامل ۱۰۰ بیمار، کرسٹ‌ها بر اساس فاصله عمودی کرسٹ استخوانی تا مارجین آزاد لثه به انواع high، نرمال و low تقسیم شدند. هر چه فاصله بین کرسٹ استخوانی تا مارجین آزاد لثه بیشتر باشد ریسک تحلیل بافت در پی یک عمل جراحی تهاجمی نیز بالاتر خواهد بود. طبق دیدگاه Kois اگر کل فاصله عمودی تمام کمپلکس دندان-لثه‌ای در وسط سطح فاسیال ۳ میلی‌متر باشد، تحلیل خفیف اپیکالی بافت تا ۱ میلی‌متر به دنبال کشیدن دندان و جایگذاری فوری ایمپلنت قابل پیش‌بینی است. اگر این فاصله از ۳ میلی‌متر بیشتر

کند. اما در سمت اپیکال مارجین آزاد لثه، رستوریشن ایمپلنت هم‌تای آناتومیک دندان سمت مقابل نخواهد بود. یک بالانس ظریف باید بین ساپورت کافی برای لثه و وارد نشدن فشار بیش از حد از جانب رستوریشن برقرار گردد. کانتور زیرلثه‌ای رستوریشن باید هماهنگ با ارتفاع مارجین آزاد لثه و مقایسه آن با دندان سمت مقابل باشد. اگر مارجین آزاد لثه موجود اپیکالی باشد، کانتور زیرلثه‌ای رستوریشن باید مقعر در نظر گرفته شود تا پوشش بافت نرم کروئالی‌تر قرار گیرد (شکل ۱۳-۲۶). اگر مارجین آزاد لثه موجود کروئالی‌تر باشد، کانتور زیرلثه‌ای رستوریشن باید پُرتر طراحی گردد تا بافت نرم را به طرف اپیکال هدایت نماید.

### آناتومی استخوانی ناحیه گیرنده ایمپلنت

بستر استخوانی دریافت کننده باید از نظر شکل سه بعدی خود، امکان جایگذاری ایمپلنت را در موقعیتی ایده‌آل از نظر پروتزی داشته باشد. اگر آناتومی استخوانی فاقد کفایت باشد پیوند استخوان جهت بهتر کردن وضعیت ناحیه مورد نیاز خواهد بود. رستوریشن نهایی ایمپلنت باید بوسیله بافت نرم و سختی احاطه گردد که در هماهنگی با دندان‌های مجاور است. نه تنها کمیت بافت نرم و استخوان موجود قبل از جراحی ایمپلنت بلکه دقت انجام عمل جراحی نیز در دستیابی به نتیجه مطلوب تأثیرگذار می‌باشد. پیش از شروع جایگذاری ایمپلنت چند آنالیز کلیدی باید انجام شود. یک wax-up تشخیصی، که نقایص بافتی و موقعیت نهایی دندان را شبیه سازی می‌کند در این راستا کمک کننده است (شکل ۱۴-۲۶).

به منظور بررسی وجود پهنای کافی کرسٹ جهت پذیرفتن ایمپلنت لازم است آناتومی فاسیال-لینگوال ریج مورد ارزیابی قرار گیرد. در صورتی که پهنای کرسٹ آلوئول ناکافی باشد،



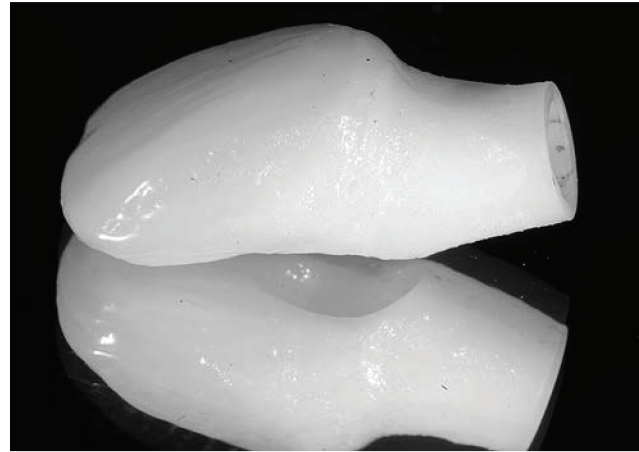
• شکل ۱۵-۲۶ با ارزیابی عمق استخوان می‌توان میزان تحلیل پس از کشیدن دندان را پیش‌بینی کرد.

نرم حایز اهمیت می‌باشد. این یافته درباره رستوریشن‌های سایپورت شونده توسط ایمپلنت نیز صادق است. ارتفاع پاپیلای پیرامون ایمپلنت در فواصل تک دندانی، مستقل از ارتفاع استخوان مجاور ایمپلنت می‌باشد اما وابسته به ارتفاع استخوان اینترپروگزیمالی دندان‌های مجاور است. از دیدگاه تشخیصی، عمق سنجی (sounding) از نوک پاپیلا تا کرسست استخوان اینترپروگزیمال یک عامل پیش‌بینی کننده مهم به شمار می‌رود. اگر این فاصله ۵ میلی‌متر یا کمتر باشد احتمال آن که بافت‌های اینترپروگزیمال پس از جایگذاری ایمپلنت و رستوریشن آن به نحوی قابل پیش‌بینی باثبات باقی بمانند بسیار زیاد خواهد بود. اما اگر این فاصله بیشتر از ۵ میلی‌متر باشد به دنبال مداخله جراحی نمی‌توان پاپیلا را به شکلی قابل پیش‌بینی حفظ نمود.

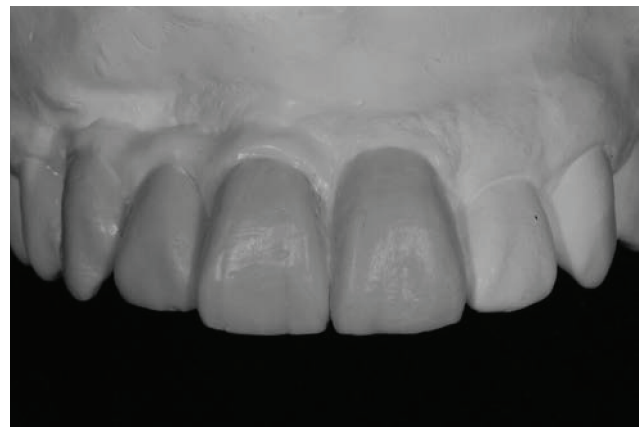### موقعیت ایمپلنت

جایگذاری ایمپلنت در ناحیه زیبایی تحت الشعاع دو جنبه پروتزی و بیولوژیک قرار می‌گیرد. از دیدگاه زیبایی، ایمپلنت باید به نحوی جایگذاری شود که رستوریشن نمایی خوشایند پیدا کرده و کانتورهای مناسبی پیدا کند. از لحاظ زیستی نیز جایگذاری ایمپلنت باید به گونه‌ای باشد که هر دو نوع بافت نرم و سخت باثبات باقی بمانند. اگر دندانی که قرار است جایگزین گردد هنوز کشیده نشده است، قبل از کشیدن آن چند تصمیم باید اتخاذ شود.

جایگذاری فوری ایمپلنت به دنبال کشیدن دندان سبب کوتاه‌تر شدن دوره درمان شده و ممکن است مقدار تحلیل پهنای ریج را (که همراه با کشیدن دندان اتفاق می‌افتد) کاهش دهد. علاوه بر آن در صورت وجود ابعاد ناکافی استخوان، انجام orthodontic eruption قبل از کشیدن دندان می‌تواند در افزایش کمیت بافت نرم و سخت در ناحیه آتی پذیرنده ایمپلنت



• شکل ۱۳-۲۶ کانتور زیرلثه‌ای مقعر موجب فرارگیری کروناالی تر بافت نرم می‌شود.



• شکل ۱۴-۲۶ به کمک wax-up تشخیصی می‌توان چالش زیبایی پیش روی کلینسین را پیش‌بینی کرد.

یا کمتر باشد آن گاه تغییر حاصله نسبتاً قابل اغماض تا بیش از ۱ میلی‌متر خواهد بود. قبل از کشیدن دندان، اندازه‌گیری فاصله بین مارجین آزاد لثه تا کرسست استخوانی یک عامل تشخیصی مهم در پیش‌بینی موقعیت نهایی قابل انتظار مارجین آزاد لثه محسوب می‌شود (شکل‌های ۱۵-۲۶ و ۱۶-۲۶).

### ارتفاع کرسست استخوانی در ناحیه اینترپروگزیمال

کرسست استخوانی اینترپروگزیمال نقشی بسیار مهم در حضور یا غیاب پاپیلای پیرامون ایمپلنت ایفا می‌کند. یک مطالعه بالینی پس از اندازه‌گیری فاصله بین تماس اینترپروگزیمالی تا ارتفاع عمودی استخوان نشان داده است که فضای اینترپروگزیمال غالباً بطور کامل توسط بافت نرم پر می‌شود. زمانی که نقطه تماس تا استخوان ۳ تا ۵ میلی‌متر فاصله دارد همیشه پاپیلا فضا را پر می‌کند. وقتی این فاصله به ۶ میلی‌متر می‌رسد، پاپیلا در ۴۵ درصد موارد غایب است و در حضور فاصله‌ای ۷ میلی‌متری، پاپیلا در ۷۵ درصد موارد فضا را پر نمی‌کند. اختلافی ۱ تا ۲ میلی‌متری جهت دستیابی به زیبایی بافت

بین سطح اکلوژالی ایمپلنت و قله سپتالی استخوان پروگزیمالی دندان‌های مجاور دیکته می‌شود؛ مطلوب‌ترین نتیجه از لحاظ زیبایی زمانی حاصل می‌گردد که این دیسکریپسی حداقل باشد.

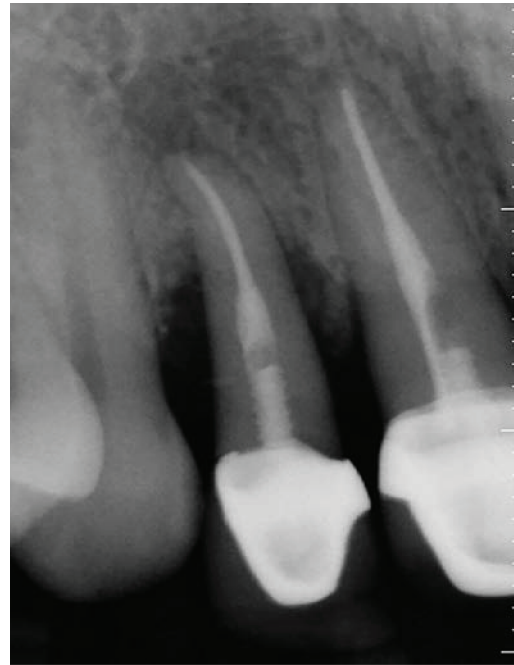به منظور موقعیت‌دهی اپیکال-کروناال مناسب به ایمپلنت باید یک wax-up تشخیصی به انجام رسیده و از روی آن یک surgical guide ساخته شود. emergence profile و شکل رستوریشن بر روی این guide بازسازی می‌شود و از آن برای موقعیت‌دهی به ایمپلنت استفاده می‌گردد.

سایز میانگین یک ثنایای سانترال ماگزیلاری در ناحیه‌ای که از بافت نرم بیرون می‌آید ۷ تا ۸ میلی‌متر در بعد مزیاال-دیسیتال و ۶ میلی‌متر در بعد فاسیال-لینگوال است. یک ایمپلنت ۴ میلی‌متری باید ۳ تا ۴ میلی‌متر اپیکالی‌تر از مارجین لثه دندان سمت مقابل جایگذاری شود تا رستوریشن یک emergence profile طبیعی پیدا کند. جهت ایجاد یک انتقال<sup>۲</sup> تدریجی از قطر ۴ میلی‌متری implant platform تا بعد ۷ تا ۸ میلی‌متری رستوریشن در مارجین لثه، یک فاصله عمودی ۳ تا ۴ میلی‌متری مورد نیاز است. در موارد جایگزینی یک ثنایای لترال نیازی به جایگذاری اپیکالی ایمپلنت به این میزان نیست چون میانگین قطر تاج در سطح مارجین لثه ۵ میلی‌متر بوده و فضای کمتری برای انتقال تدریجی مورد نیاز می‌باشد (شکل ۱۷-۲۶).

موارد زیاد بودن کمیت ارتفاع بافت نیز حایز اهمیت است. در این گروه از بیماران، به منظور امکان‌پذیر شدن قرارگیری implant shoulder در موقعیتی زیرلثه‌ای، یک عمل جراحی bone scalloping لازم است؛ مجدداً مؤثرترین راه سنجش این وضعیت، استفاده از یک surgical guide است که محل پیش‌بینی شده مارجین لثه را نشان می‌دهد.

اشتباهات جایگذاری اپیکال-کروناال ایمپلنت می‌توانند به مشکلاتی جدی در زمینه‌های زیبایی و بیومکانیکی بیانجامند. اگر ایمپلنت بیش از حد کروناالی جایگذاری شود فضای کافی برای انتقال تدریجی از سر ایمپلنت تا محلی که رستوریشن از مارجین آزاد لثه بیرون می‌زند وجود نخواهد داشت. رستوریشن، در مقایسه با دندان سمت مقابل، کوتاه به نظر می‌رسد. تنها راه حل پروتزی موجود برای چنین وضعیتی، ساختن یک رستوریشن ridge-lapped با کانتورهایی است که به چشم بیننده خوشایند می‌نماید؛ اما این نوع رستوریشن در دراز مدت پیامدهای نامساعدی برای بافت نرم به بار خواهد آورد (شکل ۱۸-۲۶).

اگر ایمپلنت به همراه countersinking زیاد، بیش از حد عمقی (اپیکالی) جایگذاری شود میزانی غیر ضروری از استخوان تحلیل خواهد رفت (شکل ۱۹-۲۶). از آنجایی که این تحلیل استخوان بصورت محیطی اتفاق می‌افتد نه تنها ساختار استخوان پروگزیمالی بلکه ارتفاع دیواره استخوانی فاسیال را نیز تحت تأثیر



• **شکل ۱۶-۲۶** رادیوگرافی بیمار شکل ۱۵-۲۶ که نشان دهنده تحلیل استخوان است. کلنسیسین نمی‌تواند پیش‌بینی کند در چنین موردی آیا پاپیلا حفظ می‌شود یا خیر؛ بنابراین استفاده از یک ناحیه تماس بلند جهت مخفی کردن تحلیل بافتی ضروری است.

کمک کننده باشد.

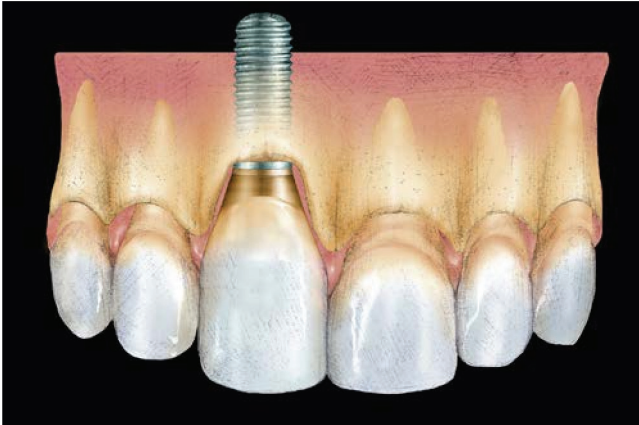
در اکثر موارد رستوریشن تکی ایمپلنت در ناحیه قدامی، ملاحظات زیبایی نسبت به ملاحظات عملکردی اهمیت بیشتری دارند. بدین سبب بارگذاری<sup>۱</sup> اگزیالی به اندازه رستوریشن‌های ایمپلنتی خلفی مهم نیست.

### جایگذاری اپیکال-کروناال

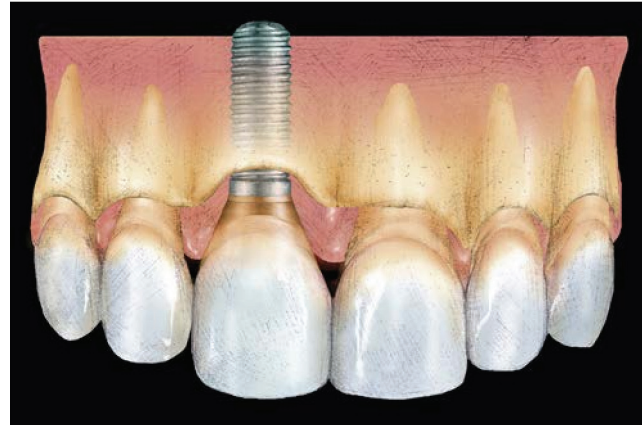
به نظر می‌رسد که جایگذاری اپیکال-کروناال ایمپلنت مهم‌ترین جنبه به حساب می‌آید. ناکافی بودن بافت در این بعد می‌تواند از عوامل گوناگونی نشأت بگیرد. به دلیل پیچیدگی پیوند عمودی بافت نرم و سخت، این بیماران در گروه high-risk جای می‌گیرند.

در اکثر اوقات، تحلیل استخوانی که در پی از دست رفتن دندان رخ می‌دهد دارای اهمیت minor یا major است. ارزیابی دیسکریپسی بین ارتفاع استخوان در ناحیه گیرنده ایمپلنت و ارتفاع استخوان دندان‌های مجاور ضروری می‌باشد. اگر این اختلاف زیاد باشد، سلامت بافت پرپودنتال و بافت peri-implant در معرض خطر قرار می‌گیرد. در چنین حالتی لازم است قبل از جایگذاری ایمپلنت، ریج بازسازی شود.

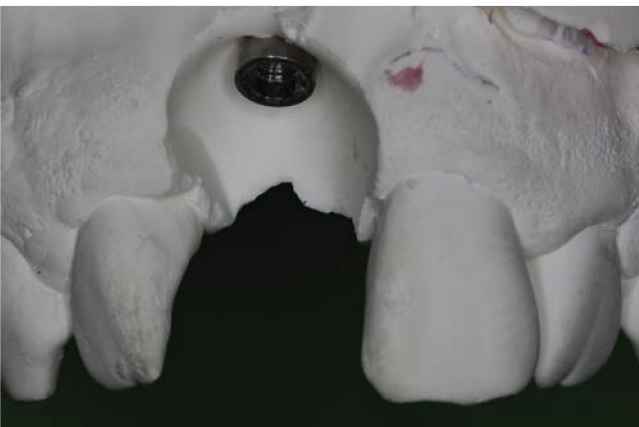موقعیت‌دهی اپیکال-کروناال ایمپلنت توسط دیسکریپسی عمودی



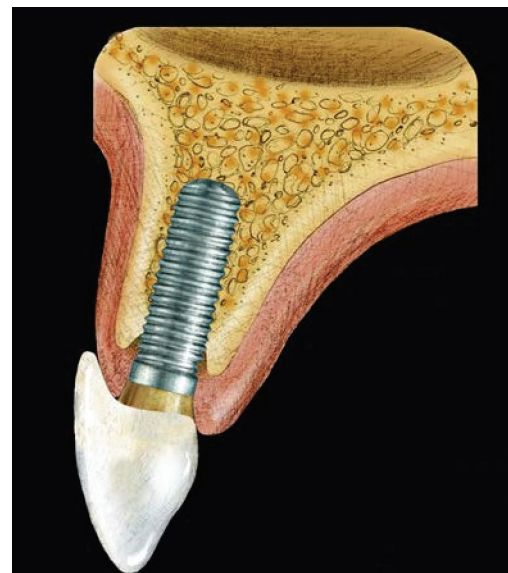
• شکل ۱۹-۲۶ جایگذاری بیش از حد عمقی ایمپلنت موجب بوجود آمدن مشکلات ساخت رستوریشن برای کلینیسین درمانگر می‌گردد.



• شکل ۱۷-۲۶ جایگذاری ایده‌آل ایمپلنت: ۳ تا ۴ میلی‌متر اپیکالی‌تر از مارجین آزاد لثه.



• شکل ۲۰-۲۶ جایگذاری بیش از حد عمقی ایمپلنت سلامت دندان‌های مجاور را نیز در معرض خطر قرار می‌دهد.



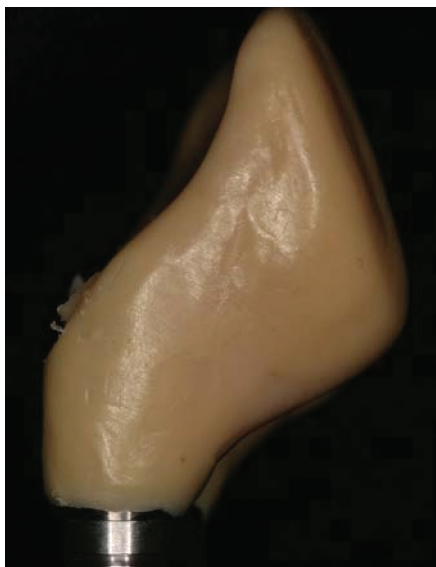
• شکل ۱۸-۲۶ اگر ایمپلنت بیش از حد کرونالی قرار داده شود یک ridge lap در سمت فاسیال مورد نیاز است. این ridge lap سلامت بافت نرم را به مخاطره می‌اندازد.

### جایگذاری مزبال-دیستال

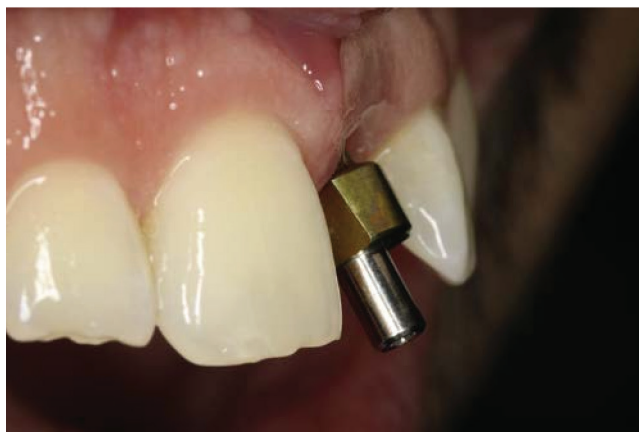جایگذاری نامناسب ایمپلنت در بعد مزبال-دیستال می‌تواند تأثیری قابل توجه بر تأمین ساپورت برای اپیپای اینترپروگزیمال و نیز بر کرسست استخوانی دندان‌های مجاور داشته باشد. ایمپلنت باید در فاصله‌ای  $1/5$  تا ۲ میلی‌متری از دندان مجاور جایگذاری شود. جایگذاری بیش از حد نزدیک ایمپلنت به دندان مجاور باعث تحلیل کرسست آلوئول اینترپروگزیمال تا سطح ایمپلنت می‌گردد. به دنبال این تحلیل، ارتفاع اپیپای نیز کاهش خواهد یافت. مشکلات پروتزی نیز بوجود می‌آید. فرم نامناسب امبرازور و emergence profile نامطلوب به رستوریشنی می‌انجامد که ناحیه تماس بلندی داشته و نتیجه بالینی را تضعیف می‌نماید. تحلیل رفتن ارتفاع کرسست دندان‌های مجاور، از تحلیل محیطی استخوانی نشأت می‌گیرد که بصورت روتین در پیرامون implant shoulder رخ می‌دهد. این تحلیل دارای دو بعد است: افقی و عمودی. رادیوگرافی‌ها فقط بعد افقی تحلیل استخوان

قرار داده و سبب نامطلوب شدن کانتورهای بافت نرم می‌گردد. یک مشکل عملی در موارد جایگذاری بیش از حد عمقی ایمپلنت، دسترسی جهت به کار بردن وسایل است. قالب‌گیری از چنین ایمپلنتی می‌تواند بسیار مشکل باشد (شکل ۲۰-۲۶)؛ بافت نرم تمایل به collapse پیدا می‌کند، در هنگام تلاش جهت تعیین محل سر ایمپلنت بافت تحت فشار قرار می‌گیرد، و در نهایت ارزیابی چگونگی نشست نیز سخت می‌شود. این مشکلات مختص سیستم‌های external hex است.

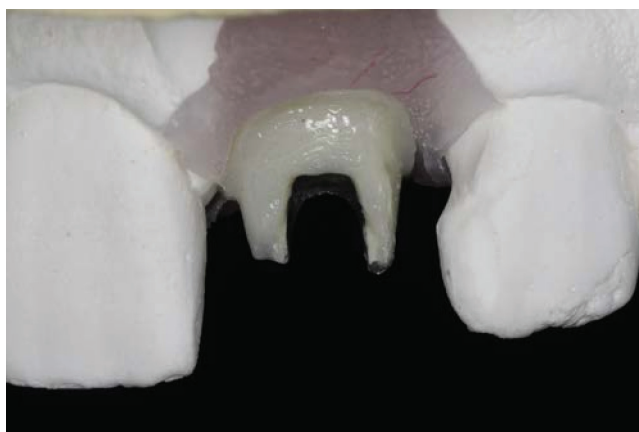وقتی ایمپلنتی بیش از حد عمقی جایگذاری می‌شود، رستوریشن screw-retained درمان انتخابی خواهد بود؛ در موارد جایگذاری بیش از حد عمقی ایمپلنت، پاکسازی کامل سمان می‌تواند بسیار مشکل باشد. باقی ماندن سمان به پیدایش عوارضی جدی در بافت نرم منتهی می‌گردد.



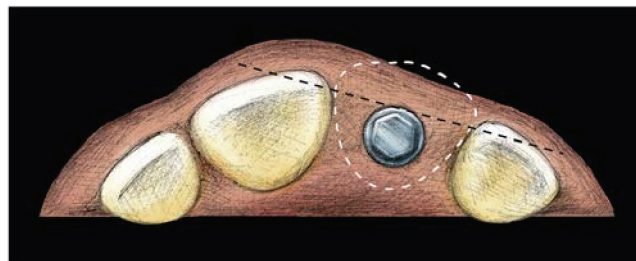
• شکل ۲۳-۲۶ کانتورهای رستوریشن باید به شیوه‌ای طراحی شوند که قابل تمیز کردن باشند. به کانتی لور فاسیال توجه شود.



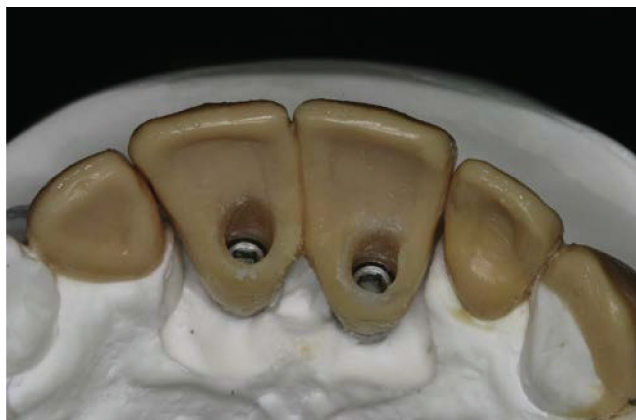• شکل ۲۴-۲۶ این ایمپلنت بیش از حد عمقی و بیش از حد فاسیالی جایگذاری شده است.



• شکل ۲۵-۲۶ یک اباتمنت آکریلی customized برای رستوریشن موقتی ساخته شده است.



• شکل ۲۱-۲۶ جایگذاری ایده‌آل ایمپلنت در بعد فاسیال-لینگوال.



• شکل ۲۲-۲۶ ایمپلنت‌هایی که بیش از حد پالاتالی قرار داده شده‌اند موجب مشکلات پرئودونتالی خواهند گردید.

را نمایش می‌دهند؛ تحلیل استخوان پروگزیمال به میزان ۱ تا ۱/۵ میلی‌متر از سطح ایمپلنت اتفاق می‌افتد. این فاصله باید در حین جایگذاری ایمپلنت رعایت شود تا از تحلیل عمودی استخوان دندان‌های مجاور جلوگیری به عمل آید.

### جایگذاری فاسیال-لینگوال

به کمک معاینه پهنای ریج می‌توان حضور یا عدم حضور آتروفی استخوان را مشخص نمود. بسته به مکانیسم گیر رستوریشن نهایی (screw-retained یا cement-retained)، نحوه جایگذاری ایمپلنت دست خوش تغییر می‌شود. اگر کمیت پهنای کرسٹ آلوئول ناکافی باشد لازم است جهت جایگذاری صحیح ایمپلنت در موقعیت فاسیال-لینگوال، پیوند استخوانی انجام شود.

CT اسکن در ارزیابی پهنای پهنای کمک کننده است. مقدار استخوان موجود در هر سمت باید دست کم ۱ میلی‌متر بیشتر از قطر ایمپلنت باشد. بنابراین یک ایمپلنت ۴ میلی‌متری نیازمند ۶ میلی‌متر استخوان است. تک ایمپلنت در ناحیه قدام ماگزینا باید پالاتالی‌تر از خطی فرضی جایگذاری شود که محدوده انحنا قوس را نشان داده و توسط سطوح فاسیال دندان‌های مجاور تشکیل می‌گردد (شکل ۲۱-۲۶). ایمپلنت‌هایی که بیش از حد پالاتالی جایگذاری می‌شوند ساخت کانتورهای بهداشتی را

اباتمنت‌های اختصاصی (custom) هم در فاز موقتی و هم در فاز نهایی ساخت پروتز است (شکل‌های ۲۴-۲۶ تا ۲۸-۲۶).

### راهکارهای کاهش تحلیل استخوان پیرامون ایمپلنت‌ها

چند نظریه درباره تغییرات مشاهده شده در ارتفاع استخوان کرسنال وجود دارد از جمله:

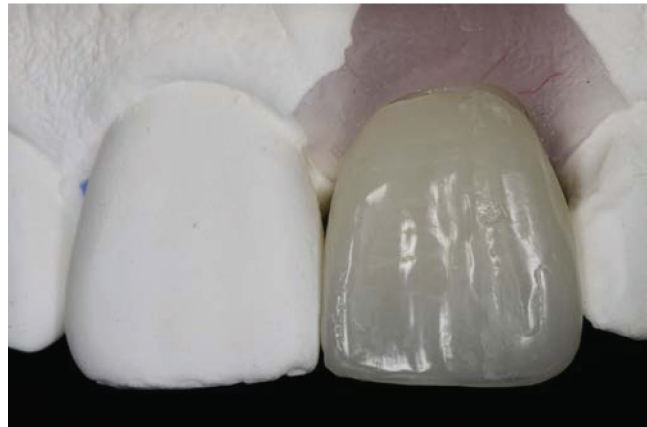- ۱- ترومای جراحی
- ۲- تجمع استرس در ناحیه کروئال ایمپلنت، هنگامی که ایمپلنت‌ها بارگذاری می‌شوند
- ۳- نشت باکتریال به دلیل شکل و محل microgap بین ایمپلنت و اباتمنت
- ۴- التهاب موضعی در ناحیه تلاقی ایمپلنت و اباتمنت
- ۵- بر اساس نظریه عرض بیولوژیک، بافت نرم تلاش می‌کند که یک سد مخاطی در دور تا دور سطح کروئال ایمپلنت تشکیل دهد
- ۶- حرکات میکرونی اجزای پروتزی
- ۷- پیچ کردن اباتمنت و باز کردن پیچ آن بصورت مکرر
- ۸- ژئومتری گردن ایمپلنت
- ۹- حضور عفونت

شرکت‌های ایمپلنت از طراحی‌های خاصی برای به حداقل رساندن تحلیل استخوان استفاده می‌کنند. کلینیسین‌ها نیز تکنیک‌های جایگذاری گوناگونی جهت به حداکثر رساندن ثبات استخوان دارند. ویژگی‌های مورد استفاده در به حداقل رساندن تحلیل استخوان عبارتند از:

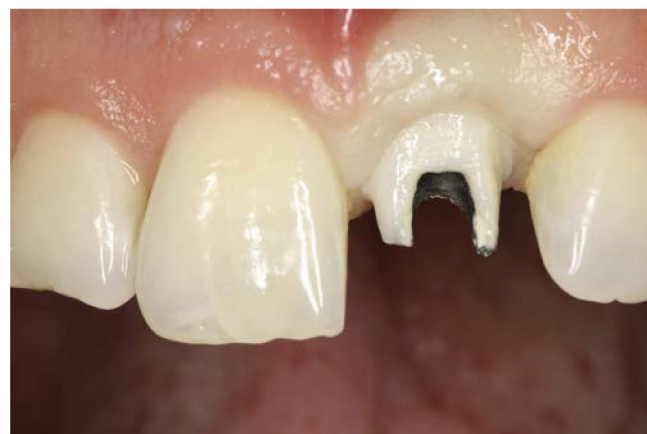- ۱- تغییر دادن طراحی گردن ایمپلنت
- ۲- تعبیه microthread در ناحیه کروئال ایمپلنت
- ۳- تغییر دادن ویژگی‌های سطحی ایمپلنت
- ۴- تغییر دادن قطر ایمپلنت مورد استفاده
- ۵- استفاده از ایمپلنت‌های one-piece
- ۶- موقعیت ایمپلنت نسبت به کرسنال آلونول
- ۷- platform switching

### تغییر دادن طراحی گردن ایمپلنت

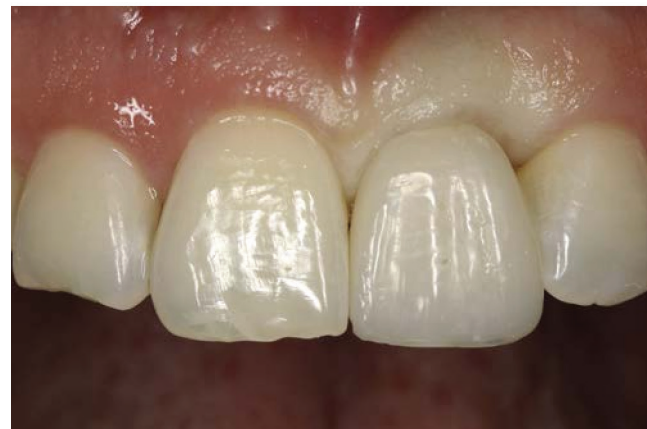هیچ گونه شواهد پشتیبانی کننده از باثبات ماندن استخوان مارجینال از طریق تغییر دادن ژئومتری گردن ایمپلنت وجود ندارد. در مطالعه مروری سیستماتیک Bateli طول و طراحی گردن ایمپلنت، ویژگی‌های سطحی ایمپلنت، قطر ایمپلنت، و یا عمق کارگذاری آن؛ افزودن microthread؛ استفاده از ایمپلنت‌های one-piece؛ و اصل platform switching مورد بررسی قرار گرفته است. در نهایت ۲۰ مطالعه گزینش شد که



• شکل ۲۶-۲۶ رستوریشن موقتی.



• شکل ۲۶-۲۷ مارجین سمان باید از کانتور بافتی پیروی کند.



• شکل ۲۶-۲۸ رستوریشن موقتی جایگذاری شده است.

با مشکل روبرو می‌نمایند (شکل‌های ۲۲-۲۶ و ۲۳-۲۶). اغلب اوقات ایمپلنت‌ها به اشتباه بیش از حد فاسیالی جایگذاری می‌شوند. این اشتباه می‌تواند به تحلیل بسیار زیاد ساختار استخوانی حمایت کننده بیانجامد که نتیجه آن رستوریشن‌های خواهد بود که در مقایسه با دندان سمت مقابل بلندتر به نظر می‌رسد. از منظر پروتزی نیز این سناریو مستلزم استفاده از

### قطر ایمپلنت

ایمپلنت‌های دارای قطر بیشتر برای جایگذاری در موارد مخاطره‌آمیزی طراحی شده‌اند که ارتفاع و کیفیت استخوان موجود با محدودیت مواجه است. سازندگان ایمپلنت معتقدند که تحلیل افقی استخوان در ایمپلنت‌های قطورتر کمتر از ایمپلنت‌های با قطر متداول (regular) می‌باشد. فرض مطرح شده آن است که بیشتر شدن قطر ایمپلنت سبب کمتر شدن stress و strain بر روی کرسٹ آلوئول شده و به تحلیل استخوانی کمتری می‌انجامد. بر اساس مطالعه Ivanoff ایمپلنت‌های با قطر ۵ میلی‌متر بالاترین نرخ شکست را در مقایسه با ایمپلنت‌های با قطر ۳/۷۵ و ۴ میلی‌متر نشان می‌دهند. جهت اثبات این ادعا که ایمپلنت‌های قطور در باثبات نگه داشتن سطوح استخوان مارچینال اثربخش هستند مطالعات کارآزمایی بالینی تصادفی شده طولانی مدت با طراحی split-mouth مورد نیاز می‌باشد.

### ایمپلنت‌های one-piece

در یک ایمپلنت one-piece، قسمت گیرشونده در استخوان، قسمتی که از بافت نرم بیرون می‌آید و اباتمنت پروتزی همگی یکپارچه هستند. تئوری پشت ایمپلنت‌های one-piece آن است که ایمپلنت در یک جراحی تک مرحله‌ای جایگذاری شده و بنابراین لزوم جراحی دو مرحله‌ای مرتفع می‌گردد و بدین سبب دستکاری بافت‌های سخت و نرم کمتر شده و microgap بین ایمپلنت و اباتمنت نیز دیگر وجود ندارد. ادعا شده است که نبود microgap در ایمپلنت‌های one-piece به تحلیل استخوانی کمتری می‌انجامد. در سایر مطالعات هیچ تفاوتی از لحاظ میزان تحلیل استخوان بین سیستم ایمپلنتی one-piece و سیستم ایمپلنتی two-piece یافت نشده است. در حال حاضر شواهد موجود مبنی بر برتری ایمپلنت‌های one-piece در مقایسه با انواع two-piece از نظر ثبات استخوان شفاف نمی‌باشد.

### عمق جایگذاری ایمپلنت

انواع مختلف محل‌های جایگذاری ایمپلنت نسبت به مارچین لثه و ارتفاع استخوان مارچینال مورد بررسی قرار گرفته‌اند تا مشخص شود که آیا تأثیری بر تحلیل استخوان دارند یا خیر. بر اساس مطالعه Callen و همکاران، در ایمپلنت‌هایی که محل تلاقی ایمپلنت-اباتمنت در زیر مارچین لثه قرار می‌گیرد تحلیل استخوانی بیشتری اتفاق می‌افتد. Hartman و Cochran دریافتند که بین میزان bone remodeling و محل rough-smooth border (که نزدیک به کرسٹ آلوئول یا هم سطح با آن قرار می‌گیرد) ارتباط وجود دارد. با این حال و به رغم یافته‌های بدست آمده از چنین مطالعاتی، تداخل احتمالی

مشتمل بر این روش‌ها بوده‌اند: استفاده از microthread (۱ مطالعه)؛ مدیفیکاسیون‌های خصوصیات سطحی ایمپلنت (۱۱ مطالعه)؛ قطر ایمپلنت (۴ مطالعه) یا عمق کارگذاری آن (۲ مطالعه)؛ استفاده از ایمپلنت‌های one-piece (۳ مطالعه)؛ و platform switching (۱ مطالعه). هیچ یافته‌ای که نشان دهنده اثربخشی هرگونه مدیفیکاسیون در ناحیه گردن ایمپلنت در باثبات نگه داشتن استخوان مارچینال یا پیشگیری از تحلیل آن باشد بدست نیامده است. همچنین شواهد موجود در مقالات راجع به اثربخشی شکل‌های مختلف گردن ایمپلنت در باثبات نگه داشتن استخوان مارچینال ناکافی می‌باشد.

### تعبیه microthread در ناحیه کروئال ایمپلنت

پیش فرض سازندگان ایمپلنت از افزودن microthread به ناحیه گردن ایمپلنت آن است که این ویژگی موجب پخش شدن نیروها در پیرامون ایمپلنت (هنگام بارگذاری ایمپلنت) شده و سطح تماس استخوان به ایمپلنت را نیز افزایش می‌دهد. سیستم‌های در دسترس که از این مدیفیکاسیون بهره می‌گیرند یک pitch distance ۰/۱۸۵ میلی‌متری بین رزوه‌ها تعبیه می‌کنند. مطالعه آینده نگر ۵ ساله Palmer به ارزیابی ایمپلنت‌های Astra-Tech که دارای microthread می‌باشند پرداخته است. پس از ۵ سال، متوسط تحلیل استخوان مارچینال ۰/۳۹ میلی‌متر بوده است؛ این مقدار در مقایسه با ایمپلنت‌های external hex با سطح ماشین شده بسیار کمتر می‌باشد. با این حال از آنجایی که این مطالعه اختصاصاً ویژگی یاد شده را مورد بررسی قرار نداده است نمی‌توان نتیجه گرفت که microthread مسئول باثبات ماندن استخوان بوده است.

### ویژگی‌های سطحی ایمپلنت

مدیفیکاسیون‌های بسیار زیادی در سطح ایمپلنت‌ها با هدف تقویت تماس استخوان-ایمپلنت صورت گرفته است. از تکنیک‌هایی همچون oxidizing، sandblasting و acid etching جهت تسریع روند استواینترگریشن استفاده می‌گردد. ایمپلنت‌های rough surface یقیناً در مقایسه با ایمپلنت‌های machined هم ظرفیت osteoconductive بهتر و هم سطح استخوان-ایمپلنت بهتری دارند.

سطوح مختلف ایمپلنت مقایسه شده‌اند تا تعیین شود که آیا یک سطح خشن‌تر موجب ثبات بیشتر استخوان احاطه کننده ایمپلنت می‌گردد یا خیر. Wennstrom به مقایسه انواع ایمپلنت با طراحی مشابه اما خصوصیات سطحی متفاوت پرداخته است. نتیجه آن بوده است که هیچ تفاوت قابل توجهی را نمی‌توان به یک ویژگی سطحی بهبود یافته نسبت داد. هیچ گونه شواهدی وجود ندارد که نشان دهد یک مدیفیکاسیون سطحی خاص به ثبات بیشتر استخوان مارچینال می‌انجامد.



بطور کلی نتیجه گیری‌های بدست آمده از مطالعات حاکی از آن است که عرض بیولوژیک در ایمپلنت‌های دارای platform switching، کرونالی‌تر قرار می‌گیرد و تحلیل استخوان در هر دو بعد عمودی و افقی کاهش می‌یابد.

با این حال، ایده platform switching در چند مطالعه نیز زیر سؤال رفته است. نتیجه‌گیری این مطالعات به قرار زیر است:

۱- ژئومتری abutment connection اهمیت چندانی در

ثبات بافت‌های نرم و سخت ندارد.

۲- هیچ‌گونه شواهد مبتنی بر متآنالیز که نشان دهد شکل (configuration) گردن ایمپلنت مسئول باثبات نگه داشتن سطح استخوان مارجینال است وجود نداشته و تحلیل استخوان مارجینال بدون توجه به تمامی اقدامات صورت گرفته جهت اجتناب از آن به وقوع خواهد پیوست.

۳- تجمع باکتریال ممکن است به دنبال نشت در ناحیه IAJ یا به دلیل آلوده شدن در طول جایگذاری ایمپلنت رخ دهد.

۴- یک مطالعه split mouth که به مقایسه دو ایمپلنت Astra-Tech و Branemark پرداخته است نشان می‌دهد که هیچ اختلاف قابل توجهی از نظر عمق probing، حضور پلاک یا تغییرات سطح استخوان مارجینال وجود ندارد.

۵- میانگین تحلیل استخوان رادیوگرافیک بعد از سال اول ناچیز بوده و در هر دو سیستم ایمپلنتی تا ۱۵ سال بعد از بارگذاری پروتزی، کمتر از ۰/۵ میلی‌متر بوده است. برای تحلیل استخوان پیرامون ایمپلنت‌های دندان‌های متعددی وجود داشته و بسیاری از کلینیسین‌ها جنبه‌های مختلف طراحی ایمپلنت را در تلاش برای کاهش تحلیل استخوان مورد بررسی قرار داده‌اند. هدف کلینیسین ساختن رستوریشنی است که مقلد حالت طبیعی باشد. با این حال باید خاطر نشان کرد که تحلیل استخوان یافته‌ای با منشأ چند عاملی بوده و نمی‌توان آن را محدود به صرفاً یکی از جنبه‌های طراحی ایمپلنت دانست. مهارت جراح و سلامت سیستمیک بیمار نیز بر تحلیل استخوان تأثیر می‌گذارد.

### ملاحظات مرتبط با چند ایمپلنت

بیمارانی که فضاهای بی‌دندانی وسیعی دارند مواردی پیچیده‌تر از لحاظ آناتومیک و زیبایی بوده و دستیابی به زیبایی مطلوب در آن‌ها دشوارتر است. پس از کشیده شدن و التیام زخم دو دندان مجاور یکدیگر، تحلیل استخوان فاسیال-لینگوال و اپیکالی که در ادامه اتفاق می‌افتد، به قطعه‌ای بی‌دندان با فرم تخت منجر خواهد شد.

هدفی که پیش از جایگذاری ایمپلنت باید به دنبال آن بود، دستیابی به فرمی سه بعدی از بافت نرم و سخت است که امکان

مدیفیکاسیون‌های سطح ایمپلنت در تحقیقات انجام شده راجع به عمق جایگذاری ایمپلنت، نتیجه‌گیری درباره نتیجه محل‌های مختلف تلاقی ایمپلنت-اباتمنت نسبت به مارجین لثه‌ای یا کرسست آلوئول در ایمپلنت‌های two-piece را با مشکل روبرو ساخته است.

### Platform Switching

تعبیه محل اتصال ایمپلنت-اباتمنت بصورت افقی رو به داخل و بنابراین فاصله گرفتن از لبه بیرونی ایمپلنت و استخوان مجاور را platform switching می‌گویند. تئوری‌های مختلفی درباره چگونگی عملکرد platform switching وجود دارد.

#### تئوری بیومکانیکال

اتصال یک ایمپلنت به اباتمنتی با قطر کمتر ممکن است از طریق دور کردن ناحیه تجمع استرس از سطح تلاقی ایمپلنت-استخوان کرسستال و هدایت کردن نیروهای جونده به محور ایمپلنت موجب کمتر شدن تحلیل استخوان شود.

#### تئوری عرض بیولوژیک

platform switching ممکن است سبب مدیالی‌تر شدن موقعیت عرض بیولوژیک شده و از این طریق تحلیل استخوان مارجینال را به حداقل برساند. قرارگیری محل اتصال ایمپلنت-اباتمنت در زیر کرسست استخوانی یا هم سطح با آن موجب تحلیل عمودی استخوان به منظور شکل‌گیری مجدد عرض بیولوژیک می‌گردد.

#### تئوری التهاب در محل اتصال ایمپلنت-اباتمنت (IAJ)

بر اساس این تئوری، تحلیل استخوان ناشی از نفوذ کردن التهاب به IAJ است. ادعا شده است که حضور microbiota پیرامون ایمپلنت، از طریق تداوم بخشیدن به نفوذ سلول‌های التهابی به IAJ بر تحلیل استخوان تأثیر می‌گذارد. دور کردن IAJ از لبه بیرونی ایمپلنت و استخوان مجاور ممکن است از طریق محدود کردن اینفیلتراسیون سلول‌های التهابی در زاویه شکل گرفته در خط تلاقی و در جایی دورتر از استخوان کرسستال موجب محدود کردن تحلیل استخوانی شود.

پرسشی که باقی می‌ماند آن است که آیا platform switching بر bone remodeling تأثیر می‌گذارد؟ Canullo و همکاران وی ۲۲ ایمپلنت به قطر ۵/۵ میلی‌متر را بلافاصله پس از کشیدن دندان‌های ماگزینا جایگذاری کردند. برای ۱۱ ایمپلنت، اباتمنت ۳/۸ میلی‌متری و برای ۱۱ ایمپلنت دیگر اباتمنت ۵/۵ میلی‌متری کارگذاری شد. دوره پیگیری ۲۵ ماه بوده است. نتیجه بدست آمده، تحلیل استخوانی کمتر در گروه platform switching نسبت به گروه دیگر بود. همچنین در گروه platform switching ناحیه‌ای وسیع‌تر و مقاوم‌تر از بافت همبندی نسبت به گروه دیگر یافت شده است.

استخوان را نمایش می‌دهند. تحلیل استخوان پیرامون ایمپلنت بصورت محیطی اتفاق می‌افتد و زمانی که دو ایمپلنت در کنار یکدیگر جایگذاری می‌شوند تحلیل استخوان فاسیال نیز رخ خواهد داد (شکل ۳۳-۲۶). این تحلیل بر ثبات مارجین لته فاسیال تأثیر می‌گذارد. اگر ایمپلنت‌ها بیش از حد فاسیالی جایگذاری شوند، استخوان فاسیال کمتری باقی خواهد ماند که نتیجه آن مهاجرت اپیکالی مارجین آزاد لته خواهد بود (شکل ۳۴-۲۶).

Tarnow و همکاران وی در مطالعه‌ای دیگر، ارتفاع بافت نرم تا کرست استخوان را بین دو ایمپلنت مجاور مورد ارزیابی قرار داده‌اند. این بررسی بصورت مستقل از محل نقطه تماس صورت گرفته است. آن‌ها ارتفاع ۱۳۶ پاپیلای بین ایمپلنتی را در ۳۳ بیمار اندازه‌گیری کردند. نتیجه آن بود که میانگین ارتفاع پاپیلای بین دو ایمپلنت مجاور ۳/۴ میلی‌متر (بین ۱ تا ۷ میلی‌متر) می‌باشد.

این مطالعه نشان می‌دهد که وضعیت بافت نرم بین ایمپلنت‌های مجاور در ناحیه زیبایی بطور کامل قابل پیش‌بینی نمی‌باشد. این مسأله باید در روند طرح‌ریزی درمان به اطلاع بیمار رسانده شود؛ در غیر این صورت طرح درمان باید تغییر داده شود تا بتوان به نتیجه مطلوب از نظر زیبایی دست پیدا کرد. بازسازی<sup>۱</sup> پاپیلای بین دو ایمپلنت مجاور امری دشوار است. از نظر پروتزی، کلنسیسین‌ها محل نقطه تماس را تغییر می‌دهند تا نمای بصری پاپیلا را شبیه سازی کنند. تیغه استخوانی نازک باقیمانده بین دو ایمپلنت می‌تواند جهت باثبات نگه داشتن پاپیلا در طول چند سال ابتدایی سرویس دهی پروتز کافی باشد اما ممکن است به مرور زمان دچار تحلیل شده و منجر به از دست رفتن بافت نرم شود.

به منظور دستیابی به نتیجه‌ای که تا حد امکان به حالت ایده‌آل نزدیک باشد، دو ایمپلنت مجاور باید در موقعیت صحیح در هر سه بعد جایگذاری شوند. چنانچه ثبات اولیه اجازه دهد لازم است رستوریشن‌های موقتی ساخته شده و ایمپلنت‌ها در همان روز جایگذاری، تحت بارگذاری قرار گیرند. رستوریشن موقتی در قالب داربستی عمل می‌کند که بافت نرم در پیرامون آن التیام پیدا خواهد کرد. توجه ویژه به کانتورهای زیرلته‌ای رستوریشن و پرهیز از تحت فشار قرار گرفتن بافت نرم ضروری است. تماس‌های اینترپروگزیمالی و اکلوژالی باید در همان فاز موقتی حذف<sup>۲</sup> شوند. دستورات مرتبط با رعایت رژیم غذایی نرم به بیمار داده می‌شود. پس از التیام بافت نرم، رستوریشن‌های نهایی ساخته می‌شوند (شکل‌های ۳۵-۲۶ تا ۴۳-۲۶).

سناریوی چالش برانگیز دیگر، جایگزینی کانین و ثنایای

قراردهی ایمپلنت‌ها را در یک موقعیت ایده‌آل فراهم می‌نماید. جایگزینی دو ثنایای سانترال از دست رفته چالشی پیچیده‌تر به حساب می‌آید. پس از جایگذاری ایمپلنت(ها)، remodeling بیشتری در استخوان پیرامون آن‌ها رخ خواهد داد. در پلن فرونتال می‌توان شاهد دو رویداد بود: یکی بین ایمپلنت و دندان طبیعی مجاور و دیگری بین دو ایمپلنت.

در سمت همسایگی دندان و ایمپلنت، قابل پیش‌بینی بودن وضعیت پاپیلای بین دندانی توسط ارتفاع کرست استخوانی اینترپروگزیمال دندان دیکته می‌شود. چنانچه این ارتفاع مطلوب باشد با قطعیت می‌توان گفت که پاپیلای بین دندانی، بعد از جایگذاری ایمپلنت، باثبات خواهد ماند. احتمال دارد که کرست استخوانی بین دو ایمپلنت دچار تحلیل بیشتری در جهت اپیکالی شود. این تحلیل، با از دست رفتن بافت نرم بین دو ایمپلنت همراه است که در موارد نواحی بی‌دندانی متعدد، به پیدایش مثلث‌های سیاه بین رستوریشن‌های کنار هم خواهد انجامید. بسیاری از کلنسیسین‌ها، فاصله ایده‌آل بین دو ایمپلنت را جهت حفظ پاپیلای بین دندانی مورد ارزیابی قرار داده‌اند. Tarnow با انجام یک مطالعه رادیوگرافیک به بررسی این مشکل بالینی پرداخته است. اندازه‌گیری‌های رادیوگرافیک حداقل ۱ تا ۳ سال پس از جایگذاری ایمپلنت‌ها به انجام رسیده است. همه رادیوگرافی‌های با پیروی از تکنیک توازی تهیه شده‌اند. این مقادیر اندازه‌گیری شده اند:

۱- فاصله لترالی بین کرست استخوان بین دو ایمپلنت تا ایمپلنت‌ها

۲- تحلیل عمودی استخوان کرستال

۳- فاصله بین ایمپلنت‌ها در محل تلاقی ایمپلنت-اباتمنت

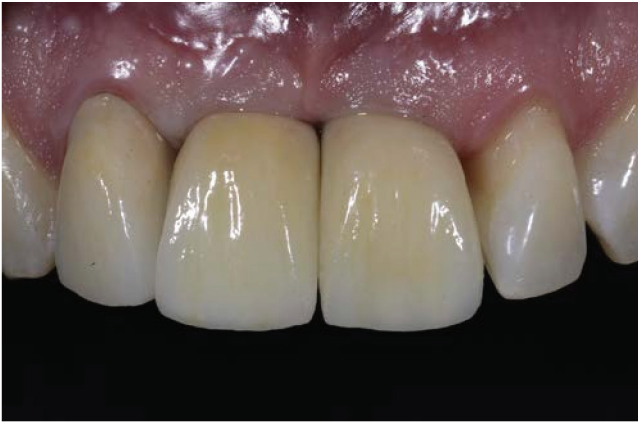هنگامی که ایمپلنت‌ها بیش از حد نزدیک به یکدیگر جایگذاری می‌شوند همپوشانی remodeling استخوانی شدت پیدا می‌کند که متعاقباً منجر به از دست رفتن ارتفاع استخوان در بعد عمودی شده که بر بافت نرم نیز تأثیرگذار خواهد بود. زمانی که فاصله بین دو ایمپلنت حداقل ۳ میلی‌متر باشد تحلیل استخوان لترالی بین ایمپلنت‌های مجاور دچار همپوشانی نشده و کمترین تحلیل در استخوان کرستال دیده می‌شود.

آن‌ها نتیجه‌گیری کردند که بوجود آوردن یا باثبات نگه داشتن پاپیلای بین دو ایمپلنت مجاور دشوارتر از بین یک ایمپلنت و دندان طبیعی است. آن‌ها توصیه کرده‌اند که هنگامی که دو ایمپلنت در ناحیه زیبایی در مجاورت یکدیگر جایگذاری می‌شوند باید حداقل ۳ میلی‌متر استخوان بین آن‌ها در سطح ایمپلنت-اباتمنت باقی گذاشته شود. جایگذاری بیش از حد نزدیک ایمپلنت‌ها به یکدیگر موجب به مخاطره افتادن کانتورهای رستوریشن نیز می‌گردد (شکل‌های ۲۹-۲۶ تا ۳۲-۲۶).

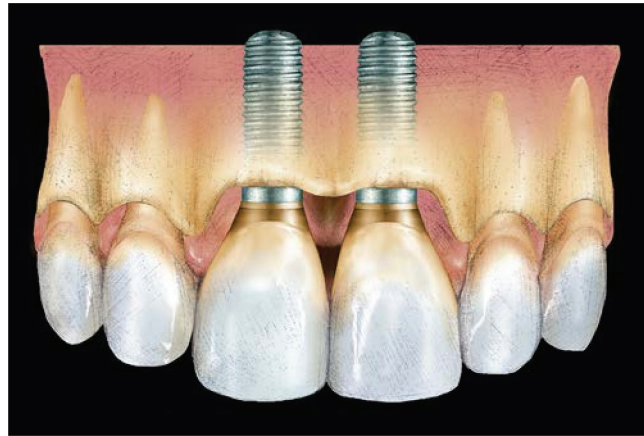
شایان ذکر است که رادیوگرافی‌ها تنها بعد افقی تحلیل

1. Recreating

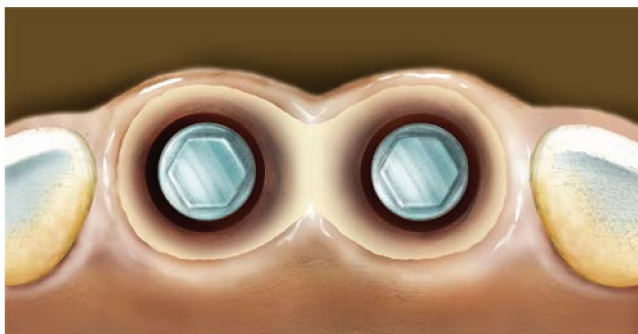
2. Relieved



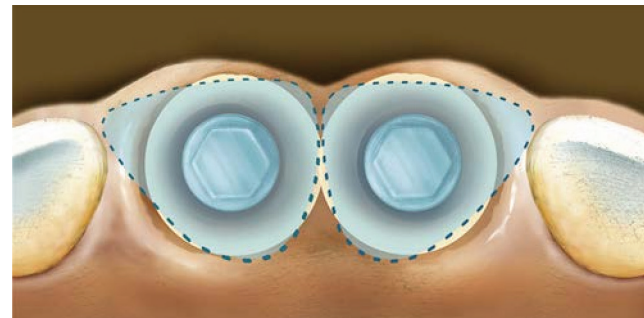
• شکل ۳۲-۲۶ رستوریشن‌ها با ناحیه تماس بلند ساخته شده‌اند تا تحلیل بافتی را پنهان کنند.



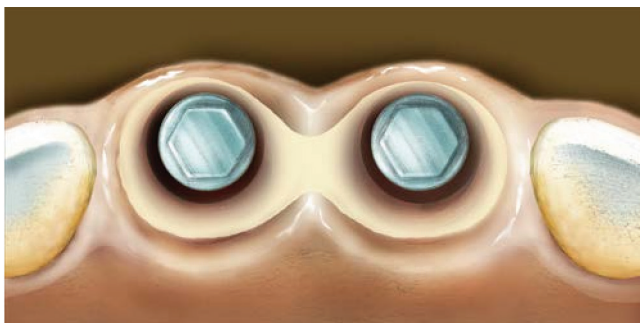• شکل ۲۹-۲۶ اگر ایمپلنت‌ها بیش از حد نزدیک به یکدیگر جایگذاری شوند کانتورهای رستوریشن‌ها به مخاطره می‌افتد.



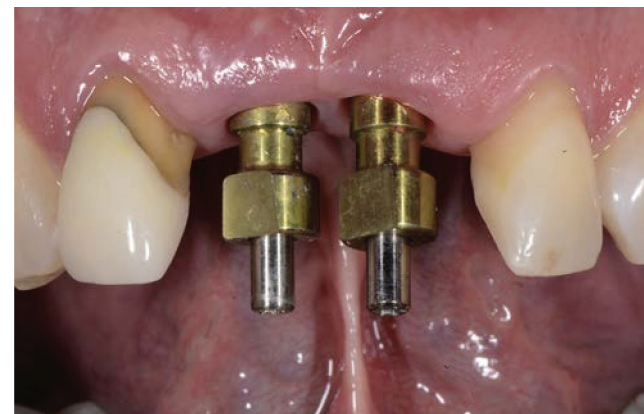• شکل ۳۳-۲۶ در حالت ایده‌آل، ایمپلنت‌ها باید ۳ میلی‌متر از یکدیگر فاصله داشته باشند؛ در عین حال به سایز دندان‌های مورد نظر نیز باید توجه شود.



• شکل ۳۰-۲۶ کانتورهای مزایالی هر دو رستوریشن به مخاطره افتاده است.



• شکل ۳۴-۲۶ ایمپلنت‌هایی که بیش از حد فاسیالی جایگذاری شده‌اند موجب نازک شدن استخوان می‌گردند. پیامدهای احتمالی عبارتند از تحلیل بافتی و از دست رفتن پاپیلا اینترپروگرمالی.



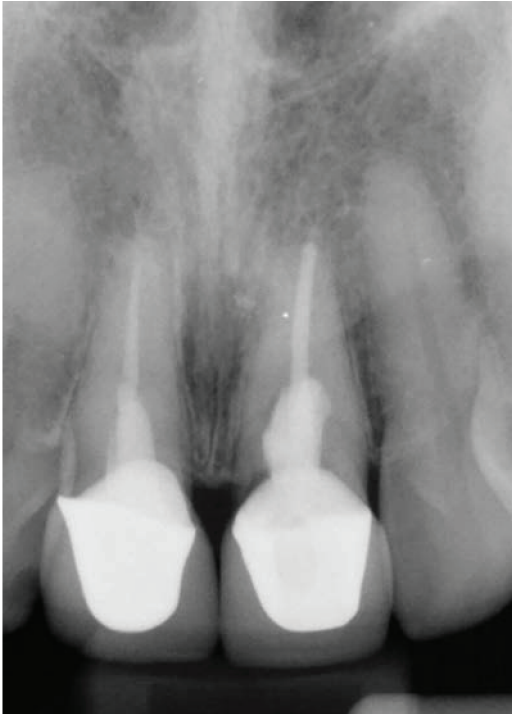• شکل ۳۱-۲۶ ایمپلنت‌ها بیش از حد نزدیک به یکدیگر جایگذاری شده‌اند. به از دست رفتن پاپیلا و تخت شدن بافت نرم توجه شود.

از pontic که ساپورت بافت نرم را تسهیل نموده و نمای بصری پاپیلا را شبیه سازی می‌کند فراهم خواهد ساخت.

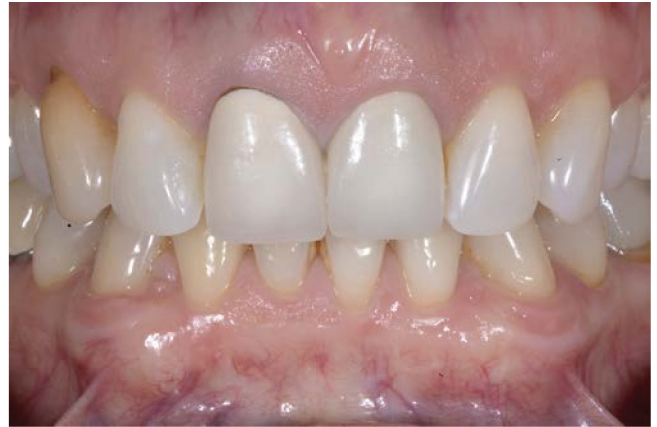فلسفه یک ایمپلنت به ازای هر دندان از دست رفته در ناحیه زیبایی می‌تواند بسیار مخرب و زیان آور باشد. راهکار قابل پیش‌بینی‌تر برای ناحیه زیبایی آن است که ایمپلنت‌ها به دور از یکدیگر جایگذاری شوند تا امکان شکل‌دهی به بافت نرم

لترال ماگزایلا است. این حالت پیچیدگی بیشتری دارد زیرا فضای بی‌دندانی کوچک‌تر بوده و مقدار بافت نرم نیز کمتر می‌باشد. در چنین مواردی باید یک تک ایمپلنت در ناحیه کانین جایگذاری شده و ثنایای لترال از آن کانتی لور گردد.

جایگزینی چندین دندان از دست رفته بوسیله ایمپلنت، امکان بهره‌گیری از پروتزهای پارسیل ثابت و نیز استفاده از فرمی



• شکل ۳۶-۲۶ رادیوگرافی بیمار شکل ۳۵-۲۶.



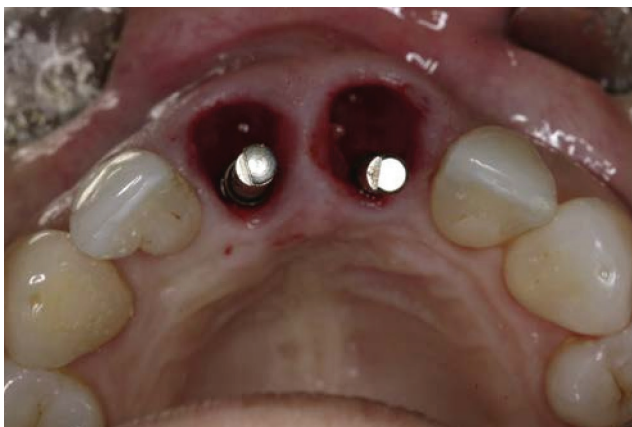• شکل ۳۵-۲۶ ثنایاهای سانترال غیر قابل نگهداری در یک بیمار.

بینابینی با هدف ایجاد نمای بصری پایپلا فراهم آید. چنانچه بیمار از ثنایای لترال تا ثنایای لترال را از دست داده باشد از ترکیب‌های چینش مختلفی برای ایمپلنت‌ها می‌توان استفاده نمود. کلنیسین باید این متغیرهای تأثیرگذار بر زیبایی را مد نظر قرار دهد:

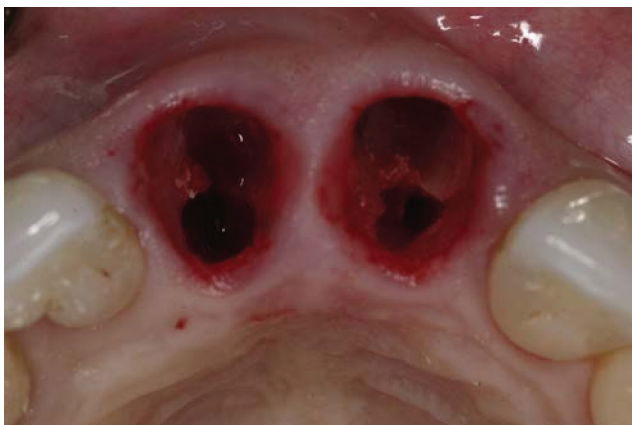- عرض ریج
- حجم بافت نرم
- خط لبخند

چنانچه حجم استخوان موجود کافی باشد جایگذاری دو ایمپلنت در نواحی ثنایای لترال و ساختن یک پروتز پارسیل ثابت، که فرم دهی بافت نرم بینابینی را بوسیله ovate pontics و با هدف شبیه سازی نمای بصری پایپلا تسهیل می‌نماید، به چشم بیننده خوشایندتر خواهد بود. قطر ایمپلنت مورد استفاده باید با در نظر داشتن عرض استخوان انتخاب گردد و هدف کلنیسین باید باقی نگه داشتن بیشترین مقدار ممکن استخوان در سطح فاسیالی ایمپلنت باشد. از این فلسفه چینش ایمپلنت‌ها می‌توان در نواحی بی‌دندانی وسیعی که زیبایی اهمیت فراوان دارد استفاده نمود (شکل‌های ۴۳-۲۶ تا ۴۷-۲۶).

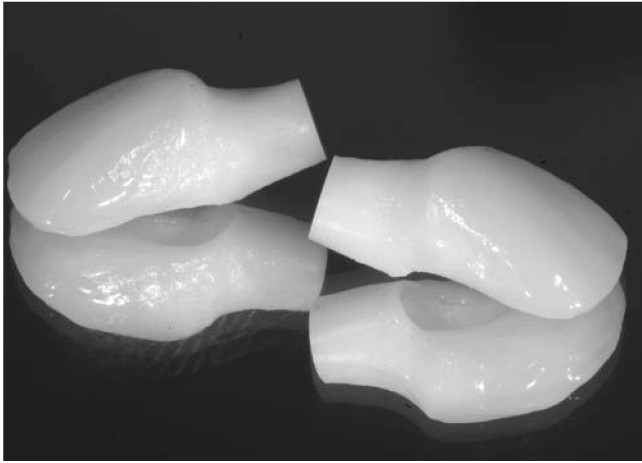
متأسفانه در اکثر بیماران، ضخامت بافت نرم فضاهای بی‌دندان برای ساختن ovate pontic مطلوب نمی‌باشد. در چنین مواردی از فرم‌های دیگر pontic باید استفاده کرد. طراحی ابداعی Cascione و همکاران شامل خراشیدن کست‌های master در ناحیه pontic به منظور تسهیل ساخت pontic است. این طراحی بافت نرم را تحت فشار قرار داده و به تدریج، توپوگرافی این نواحی تحت فشار دچار تغییر می‌گردد. به منظور امتحان کردن پاسخ بافت نرم، رستوریشن‌های موقتی ساخته می‌شوند؛ در عین حال هدف نهایی، فراهم ساختن سلامت مطلوب برای بافت نرم و نیز نتیجه‌ای خوشایند از لحاظ زیبایی است (شکل‌های ۴۸-۲۶ تا ۶۱-۲۶).



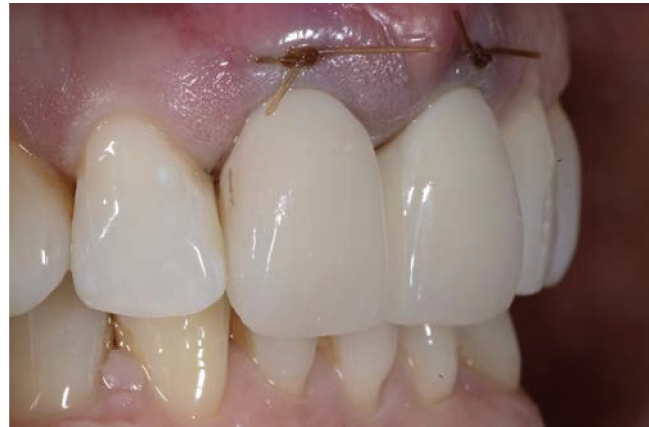• شکل ۳۷-۲۶ دندان‌ها کشیده شده و ایمپلنت‌ها بلافاصله جایگذاری شده‌اند.



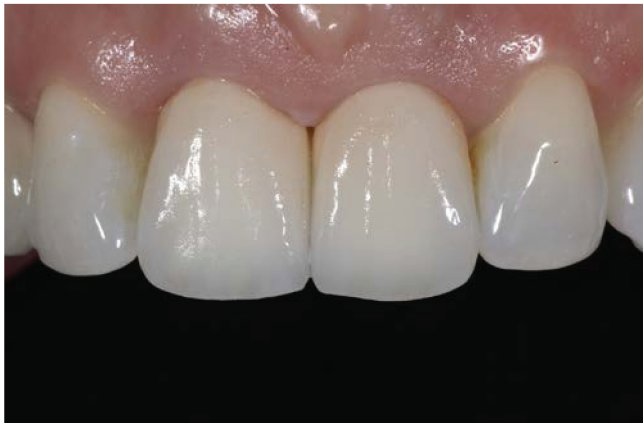• شکل ۳۸-۲۶ آماده‌سازی دقیق pilot hole جهت دستیابی به موقعیت صحیح سه بعدی ایمپلنت‌ها حایز اهمیت است.



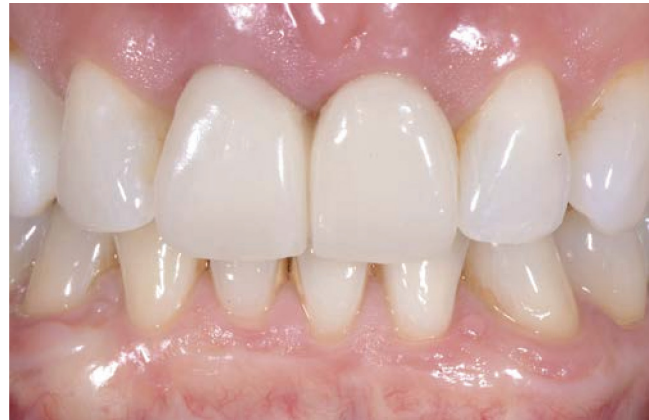• شکل ۲۶-۴۲ کانتورهای زیرلش‌های رستوریشن‌های نهایی بصورت مقعر طراحی شده‌اند تا بافت نرم موقعیتی کرونا‌لی‌تر به خود بگیرد.



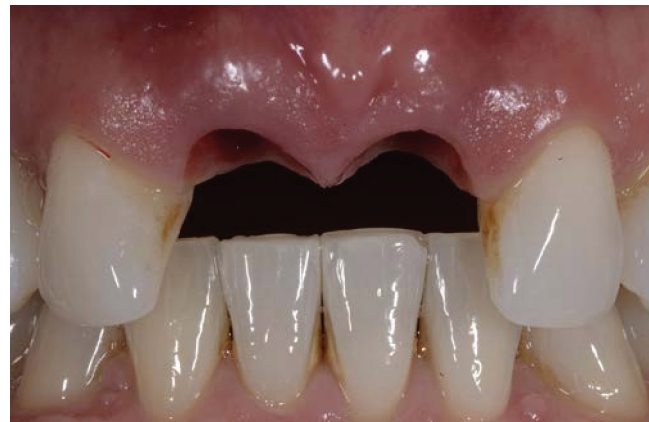• شکل ۲۶-۳۹ رستوریشن‌های موقتی آکریلیکی screw-retained در روز جراحی ساخته شده و تحویل داده می‌شوند. تمامی تماس‌های اینترپروگزیمالی و اکلوزالی حذف شده‌اند.



• شکل ۲۶-۴۳ رستوریشن‌های نهایی تک واحدی screw-retained.



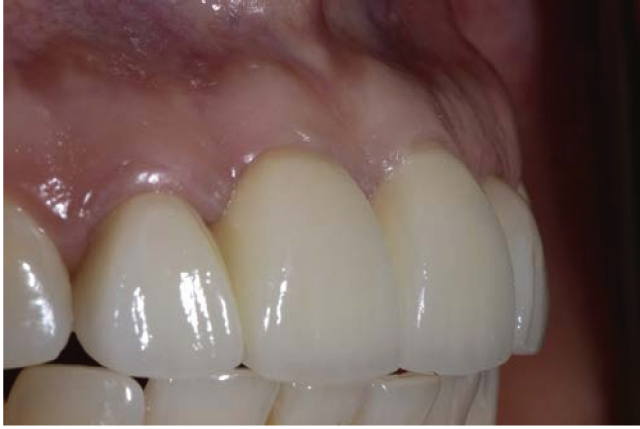• شکل ۲۶-۴۰ التیام بعد از یک ماه.



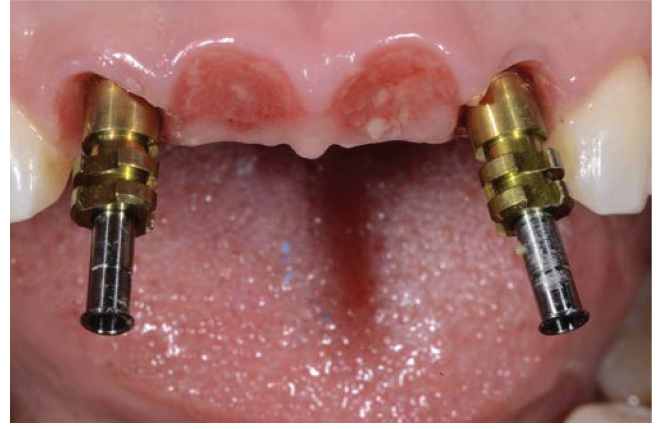• شکل ۲۶-۴۱ فرم دهی به بافت اینترپروگزیمال توسط رستوریشن‌های موقتی.

احتمال قراردعی ایمپلنت‌ها در موقعیت نادرست زیاد خواهد بود؛ چنین وضعیتی نیازمند راهکارهای پروتزی جهت حصول نیازهای زیبایی بیمار می‌باشد. در چنین مواردی، دستیابی به انتظارات بیمار غیر محتمل است.

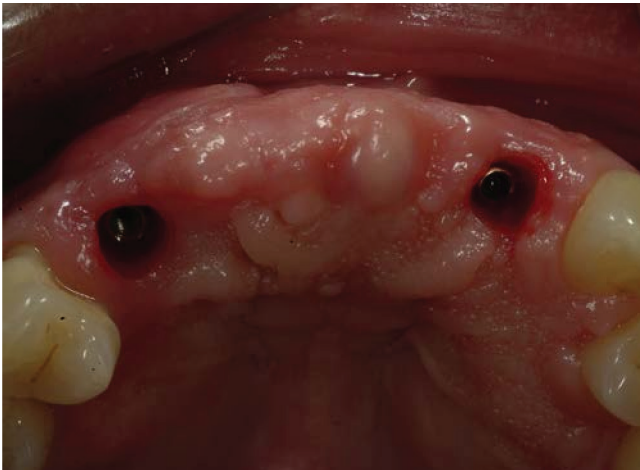جایگذاری ایمپلنت‌ها در فضاهای بی‌دندانی متعدد باید از همان اصول تک ایمپلنت پیروی نماید؛ تشخیص و طرح‌ریزی درمان به روش دقیق، که شامل یک wax-up تشخیصی و ساختن surgical guide برای تسهیل جایگذاری ایمپلنت‌ها است ضروری می‌باشد. در صورت عدم تبعیت از این تکنیک‌ها،



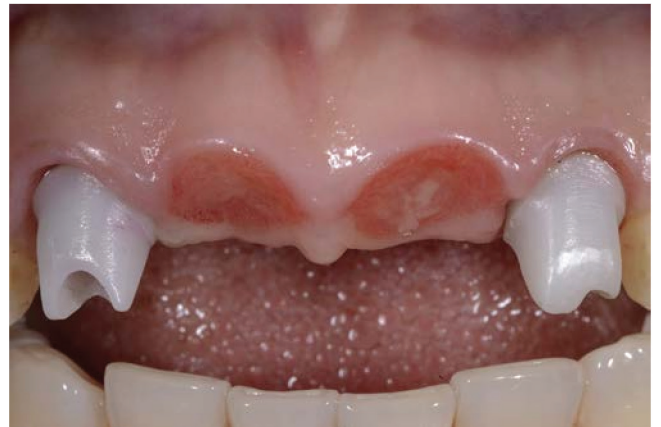• شکل ۲۶-۴۷ رستوریشن باید دارای emergence profile ایده‌آل باشد.



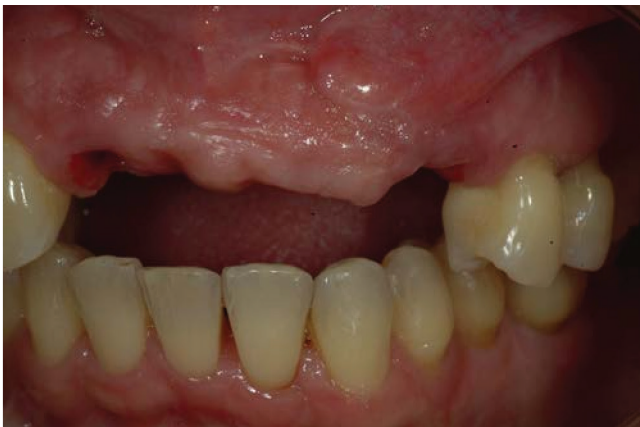• شکل ۲۶-۴۴ چنانچه ابعاد استخوان اجازه دهد ایمپلنت‌ها باید در نواحی ثنائی لترال جایگذاری شوند.



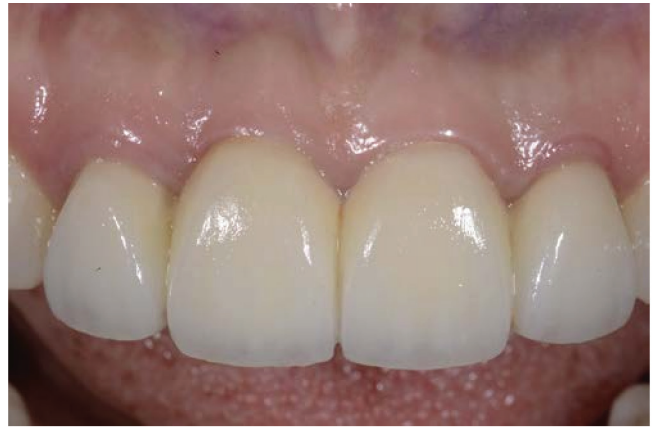• شکل ۲۶-۴۸ نمونه بیمار: دو ایمپلنت برای یک ناحیه بی‌دندانی وسیع جایگذاری شده است.



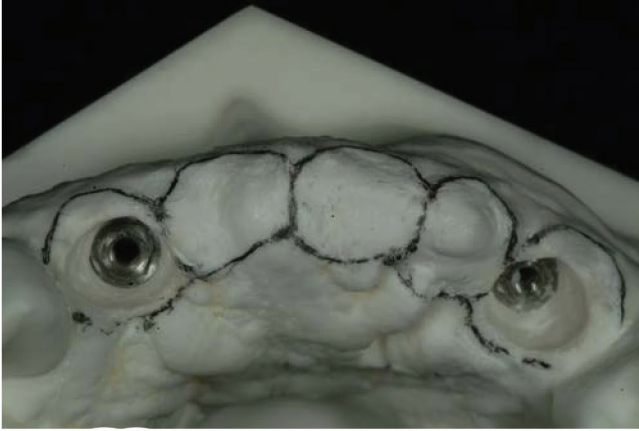
• شکل ۲۶-۴۵ به فرم‌گیری بافت در ناحیه pontic توجه شود. اباتمنت‌ها به گونه‌ای طراحی می‌شوند که مارجین آن‌ها از کانتور بافتی پیروی نماید تا تمیز کردن سمان‌های اضافی تسهیل شود.



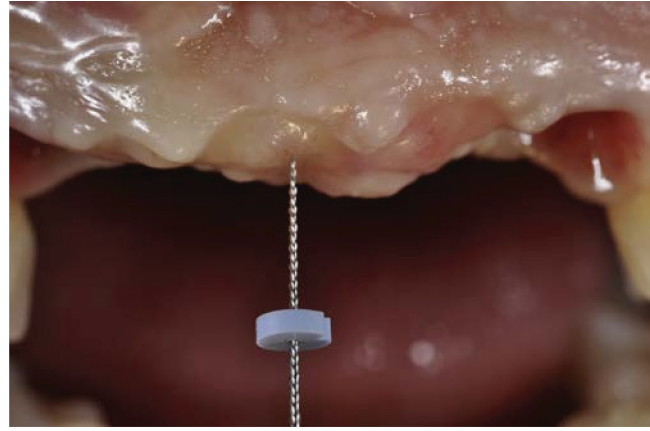• شکل ۲۶-۴۹ این ناحیه بی‌دندانی مستلزم موقعیت‌دهی سه بعدی دقیق ایمپلنت‌ها می‌باشد.



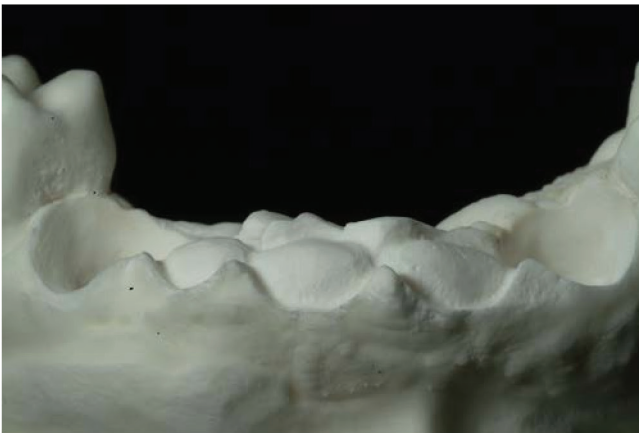• شکل ۲۶-۴۶ رستوریشن نهایی چهار واحدی؛ به پاسخ عالی بافتی توجه شود.



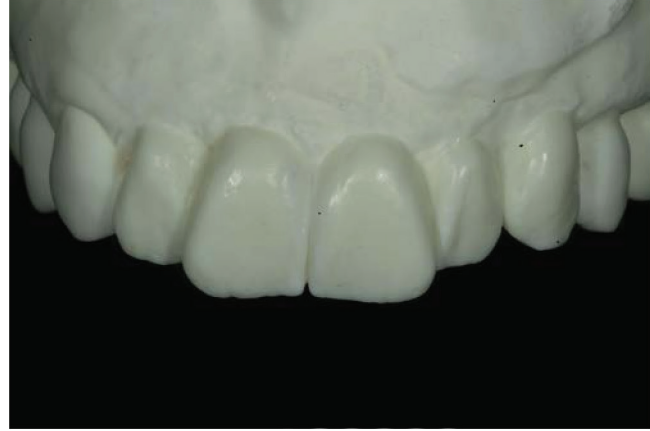• شکل ۲۶-۵۳ نمای اکلوزالی از طرح کلی wax-up. کست در این نواحی خراشیده می‌شود.



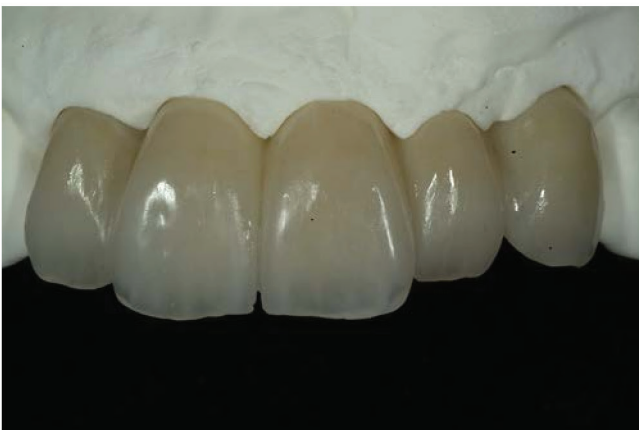• شکل ۲۶-۵۰ عمق سنجی بافت. مقدار بافت موجود برای ساختن ovate pontic کافی نیست.



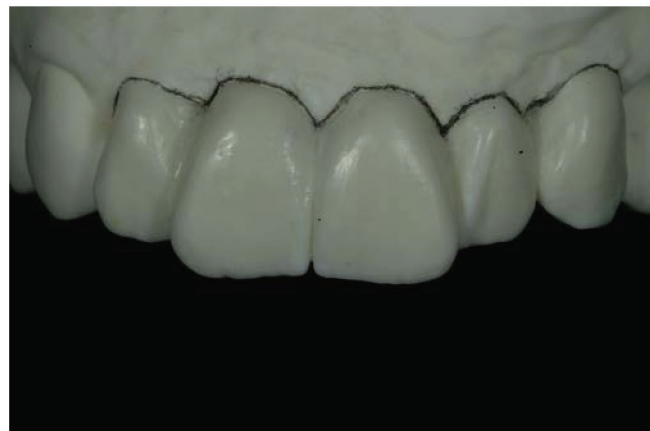• شکل ۲۶-۵۴ کست خراشیده شده است تا رستوریشن موقتی، بافت نرم را به میزان ۱ میلی‌متر فشرده کند.



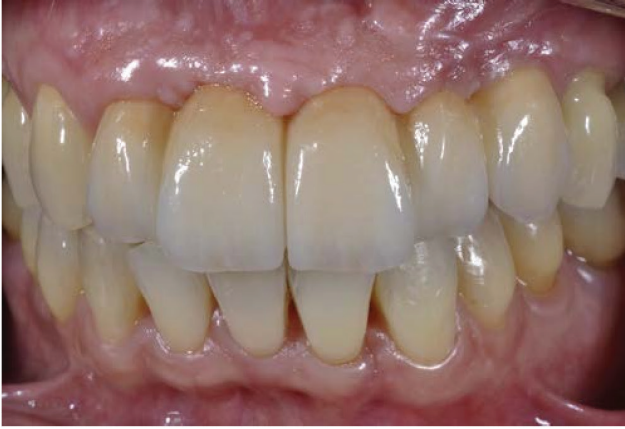• شکل ۲۶-۵۱ تکمیل wax-up تشخیصی.



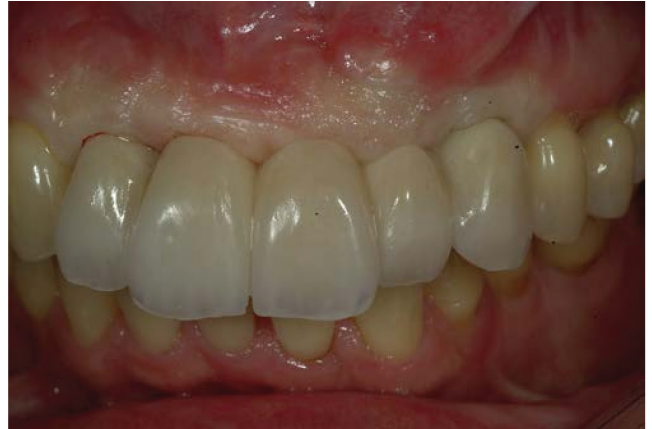• شکل ۲۶-۵۵ رستوریشن موقتی لایه لایه، ساخته شده است.



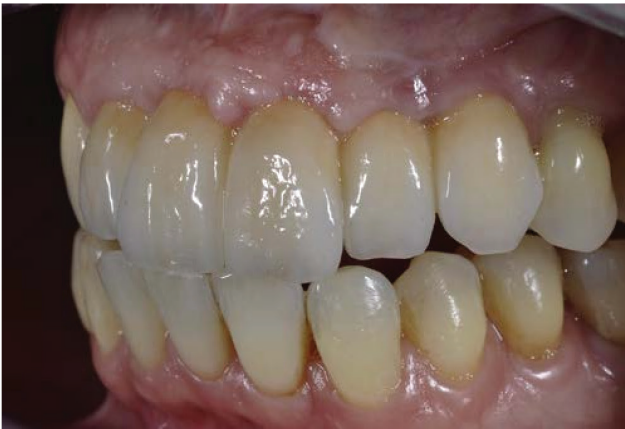• شکل ۲۶-۵۲ علامت گذاری طرح کلی بر روی کست.



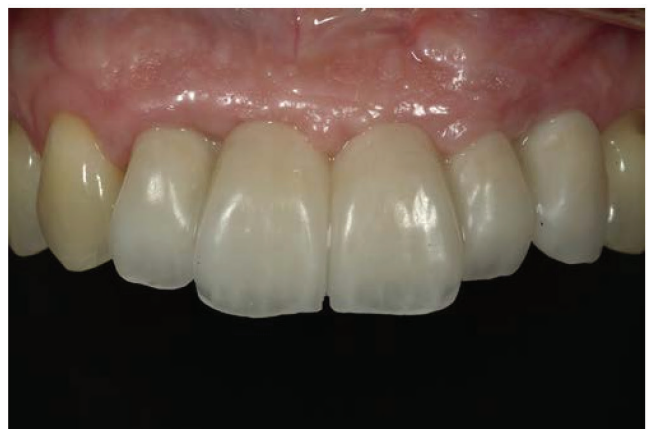• شکل ۲۶-۵۹ رستوریشن نهایی layered zirconia.



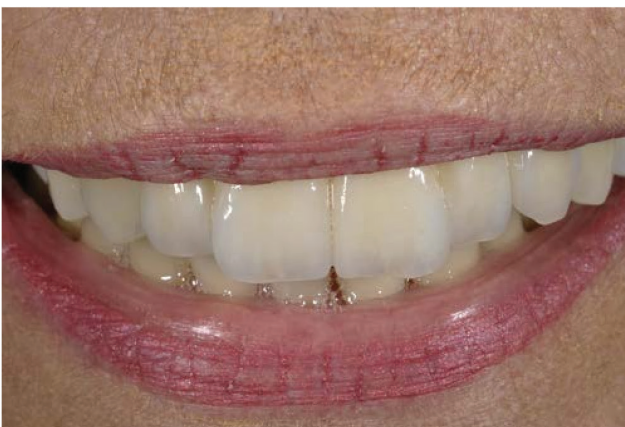• شکل ۲۶-۵۶ رستوریشن موقتی در روز تحویل. به سفید شدن (blanching) بافت توجه شود.



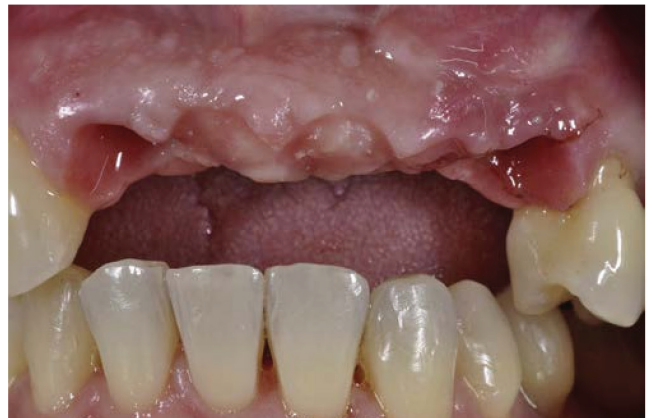• شکل ۲۶-۶۰ نمای طرفی شبه پاپیلاها.



• شکل ۲۶-۵۷ یک ماه بعد از تحویل رستوریشن موقتی.



• شکل ۲۶-۶۱ لبخند بیمار شکل‌های ۲۶-۵۹ و ۲۶-۶۰.



• شکل ۲۶-۵۸ فرم دهی شبه پاپیلاها توسط رستوریشن موقتی. بافت، صورتی و سالم است.